



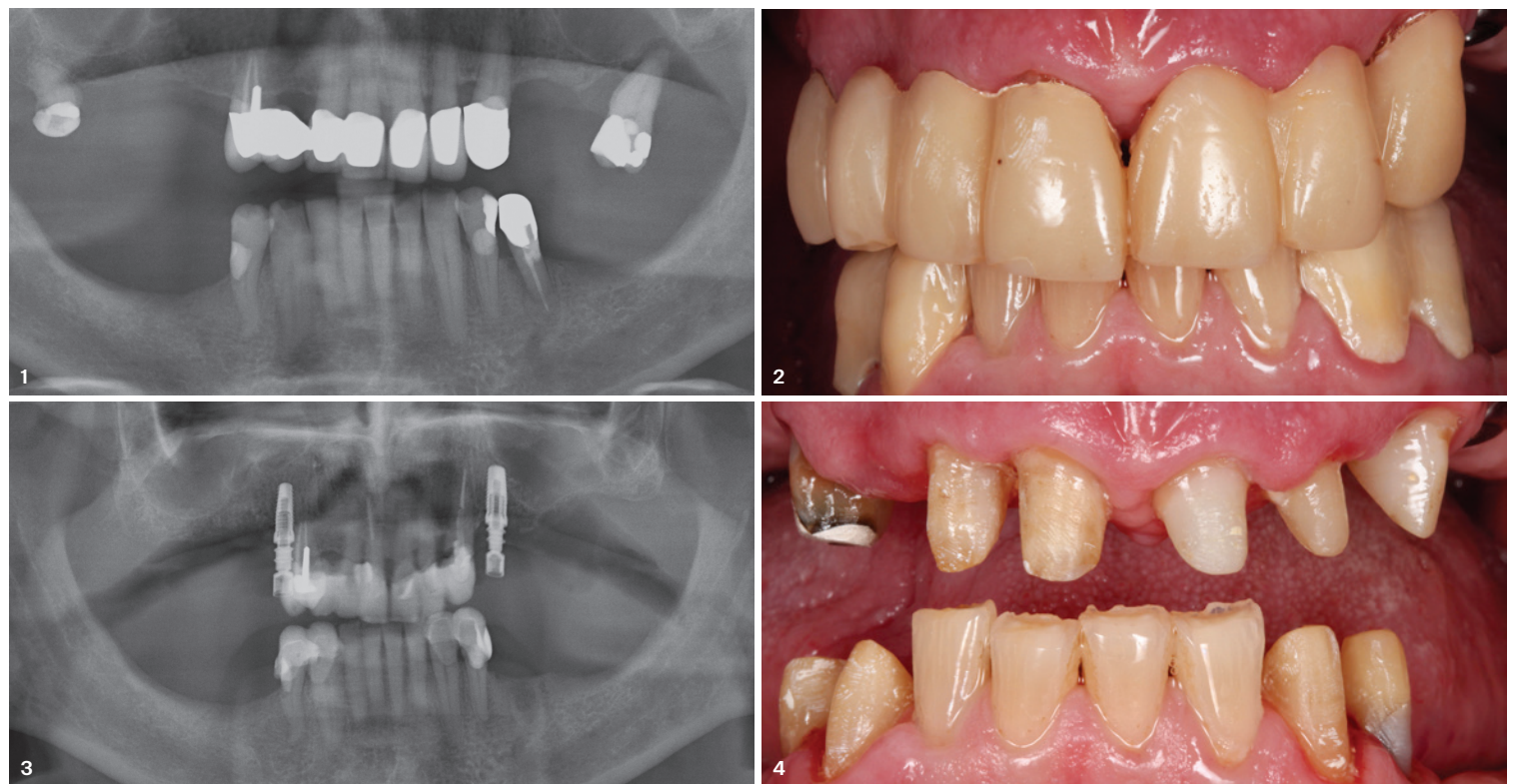
Gaumenfreie Hybridversorgung mit Implantaten

Klinische Fallstudie zur Pfeilervermehrung und Stabilität

Ein Beitrag von Dr. Christian Bein und ZTM Werner Tilg

Aufgrund des Verlustes der seitlichen Zähne in allen vier Quadranten und kariös zerstörtem Restzahngebiss kann der Patientenwunsch nach einem gaumenfreien und funktionellen Zahnersatz mithilfe von Implantaten im Sinne einer Pfeilervermehrung erfüllt werden. Jedoch gilt es, im Zuge der Therapieplanung zu entscheiden, ob die Versorgung abnehmbar oder festsitzend realisiert werden soll. Wichtige Kriterien der Entscheidungsfindung sind eine umfassende Risikobewertung, die Analyse des knöchernen Fundaments und die Compliance des Patienten.

Abb. 1: Röntgenologischer Befund. – **Abb. 2:** Temporäres Sofortprovisorium nach parodontaler Vorbehandlung. – **Abb. 3:** Insertion zweier Implantate zur Pfeilervermehrung. – **Abb. 4:** Finale Präparation der Teleskopfeilerzähne. – **Abb. 5:** Erweiterung der Teleskopfeiler mittels Implantataufbauten. – **Abb. 6:** CoCr-Primärteleskop. – **Abb. 7:** Passungskontrolle der Primärteleskope vor Sammelabdruck. – **Abb. 8:** Überprüfung der Lage der Abutmentschulter. – **Abb. 9:** Primärteile in situ. – **Abb. 10:** Exakte Einschubrichtung der Teleskopkronen und der Primärabutments. – **Abb. 11:** Ästhetikeinprobe und Bissnahme. – **Abb. 12:** Finale Versorgung im Oberkiefer, dank der Implantate und der Stabilität der CoCr-Legierung konnte die Versorgung gaumenfrei gestaltet werden.



Ein 68-jähriger Patient kam mit dem Wunsch zur Lösung seiner oralen Probleme in die Praxis. Die Erstuntersuchung zeigte den Verlust der seitlichen Zähne sowohl im Ober- als auch Unterkiefer. Die Nahrungszerkleinerung war nur begrenzt möglich. Dies ging mit der Aussage, der Patient habe Probleme beim Kauen ebenso wie Magenschmerzen nach dem Essen, einher. Eine prothetische Neuversorgung der beiden Kiefer war unabdingbar.

Klinischer Befund

Die allgemeinmedizinische Anamnese war unauffällig. Der Restzahnbestand war kariös zerstört, die Zähne 35, 18 und 27 waren nicht erhaltungswürdig, die Mundhygiene mangelhaft und das Parodont entzündet (Abb. 1). Aus dem Patientengespräch ging klar hervor, dass der Patient unter keinen Umständen eine Totalprothese oder eine Gaumenabdeckung akzeptierte.

Im Team wurden folgende Versorgungsformen diskutiert:

- Konventioneller herausnehmbarer Zahnersatz in Form einer Klammermodellgussprothese
- Herausnehmbarer Ersatz mittels Teleskopkronen
- Festsitzender implantatgetragener Ersatz nach Extraktion der Restzähne im Sinne einer All-on-X Lösung

- Hybridversorgung auf Implantaten und Zähnen durch Pfeilervermehrung und Vergrößerung des Belastungspolygons.

Grundvoraussetzung für eine erfolgreiche Behandlung war es, die Compliance des Patienten zu verbessern.¹ Nach einem ausführlichen Gespräch erhielt er Termine für die professionelle Zahnreinigung, Instruktionen zur häuslichen Mundhygiene, und es wurde ein dreistufiger Plan zur Parodontitisbehandlung erstellt. Das Röntgenbild zeigte, dass die kariösen Zähne 14, 12, 11, 21, 22, 23 sowie 33, 34 und 43, 33 nach einer Sanierung und der Entfernung der entzündlichen Gewebe eine gute langzeitstabile Prognose hatten, um als Pfeilerzähne in den Ersatz eingebunden zu werden. Allerdings war deren Verteilung ungünstig, um einen langfristigen Versorgungserfolg prognostizieren zu können und die Abnutzung an den Klammerzähnen aufgrund der aktiven Klammerarme zu stark. Auch wäre es aus Stabilitätsgründen notwendig, den Gaumen zu bedecken, was nicht dem Wunsch des Patienten entsprach. Die Prognose für eine rein zahngetragene Teleskopversorgung schied aufgrund der ungünstigen Pfeilerverteilung und Rotationskräfte, die auf die natürlichen Zähne und den Kieferknochen wirken würde, aus denselben Gründen aus. Mittels einer statischen Pfeilervermehrung durch Implantate beidseits im posterioren Bereich könnte die Teleskopversorgung gaumenfrei und dennoch stabil realisiert werden. Mit zusätzlichen klei-

nen Halteelement sitzt die Versorgung sicher und fest im Mund.² Damit werden sowohl die Zähne als auch der Alveolarknochen bestmöglich geschützt. Die Extraktion der kariösen Zähne war schon aus ethischer Sicht keine Option. Nach der Vorstellung der möglichen Versorgungsformen entschied sich der Patient für die abnehmbare, gaumenfreie Hybridlösung mit je einem im Seitenzahngebiet inserierten Implantat zur suffizienten Abstützung der Versorgung. Um langzeitstabil und jederzeit erweiterbar zu versorgen, wurde im Oberkiefer eine teleskopierende Brücke auf den sanierten Zähnen und den Implantaten geplant. Im Unterkiefer sollte die abnehmbare Versorgung auf jeweils zwei Teleskopkronen Regio 33 und 34 sowie 43 und 44 mit einem sublingualen Modellgussbügel realisiert werden. Auch die Wahl der Materialien spielte bei der Entscheidungsfindung der gewünschten Low-Budget-Lösung eine maßgebliche Rolle. Eine unnötige Materialvielfalt in der hergestellten Versorgung könnte im schlechtesten Fall eine elektrochemische Korrosion im Mund des Patienten initiieren. Um dies zu umgehen, fiel die Entscheidung für eine Cobalt-Chrom-basierte Lösung. Neben der kostengünstigen Versorgungsmöglichkeit sind weitere Vorteile von CoCr die hohe Festigkeit, Langlebigkeit, Biokompatibilität und Korrosionsbeständigkeit. Aufgrund der Materialeigenschaften können die Primär- und Sekundärkronen äußerst grazil gestaltet werden, was für den ästhetischen Bereich vorteilhaft ist.

Behandlungsablauf

Im März 2023 wurden die kariösen Defekte der Zähne beseitigt und die Zähne mit einem adhäsiven Kunststoff aufgebaut. Die sanierten Pfeilerzähne hatten eine stabile Prognose, sodass sie in das Gesamtbehandlungskonzept als Teleskopkronen eingebunden werden konnten. Blutungen auf Sondierungen lagen an den verbleibenden Zähnen vor, auch die Sondierungstiefen waren teilweise auffällig. Zur Regeneration des Zahnhalteapparates erfolgte die parodontale Vorbehandlung mit diversen Zahnreinigungsterminen, der Entfernung von bakteriellen Belägen, dem Glätten der Zahnwurzeln und der Aufklärung in der häuslichen Mundhygiene durch eine Dentalhygienikerin. Der chirurgische Eingriff zur PA-Behandlung erfolgte im August, wobei krankhaftes Gewebe entfernt und das Zahnfleisch mittels einer Naht dicht an den Zahn angelegt wurden.

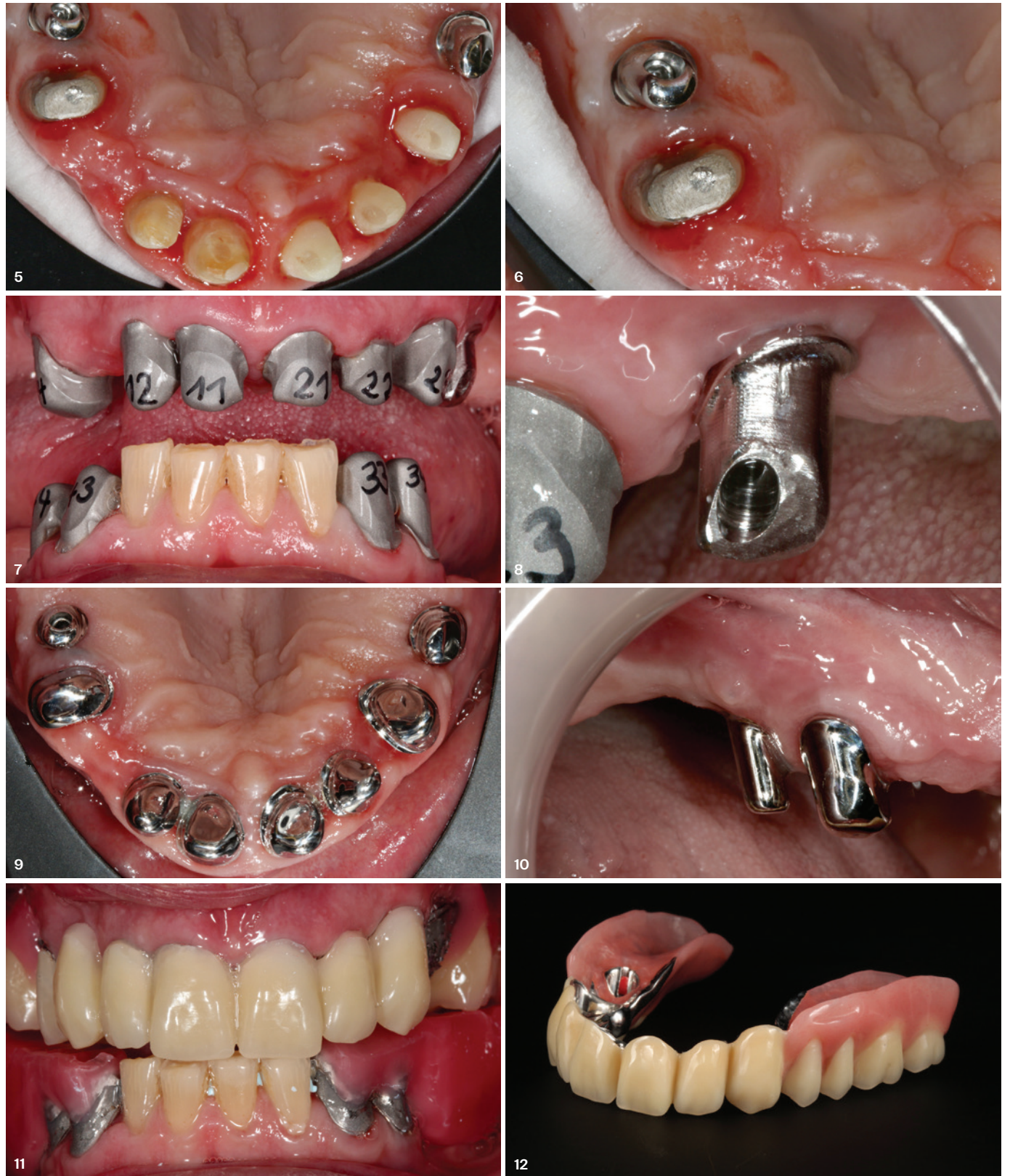Nach Abheilung und Etablierung einer gesunden Weichgewebemanschette, wurden zwei Monate später sowohl im Ober- als auch im Unterkiefer die Pfeilerzähne für ein temporäres Sofortprovisorium präpariert (Abb. 2). Um einen langzeitstabilen Implantaterfolg zu gewährleisten, musste der durch den Zahnverlust resorbierte Kieferknochen vorwiegend nach vestibulär verbreitert werden. Beim chirurgischen Eingriff wurde ein langsam resorbierendes bovines Knochenersatzmaterial (Miner-Oss® X, Camlog) verwendet, das beidseits nach Präparation eines Mukoperiostlappens aufgelagert wurde. Nach Mobilisierung der Weichgewebe wurden die Lappen spannungsfrei und speicheldicht verschlossen.

Es wurden zwei Implantate (CAMLOG® SCREW-LINE) in Regio 15 (Ø 3,8 mm, L 11 mm) und Regio 24 (Ø 4,3 mm, L 11 mm) sieben Monate nach der Augmentation inseriert (Abb. 3). Aufgrund der noch etwas verbesserungswürdigen Mundhygiene entschied sich das behandelnde Team zur Risikominimierung durch eine gedeckte Implantateinheilung. Nach einem regelgerechten Heilungsverlauf wurden die Implantate im November 2023 mit einer Stichinzision freigelegt und Gingivaformer (3 mm Höhe) aufgeschraubt (Abb. 4). Nachdem die periimplantären Weichgewebe abgeheilt und ausgeformt waren, wurden die Zähne final präpariert, die Abformpfosten für die geschlossene Technik aufgeschraubt und mittels individueller Löffel (Impregum®, 3M®Espe) abgeformt. Zur Vorregistrierung wurde ein Quetschbiss mit Silikon genommen, der eine gute Orientierung, für die im nächsten Schritt durchzuführende Bissregistrierung darstellte.

Erstellung der abnehmbaren teleskopierenden Versorgung

Im nächsten Schritt erfolgte im Labor die Herstellung der Meistermodelle, die mittels eines Gesichtsbogens und des Orientierungsbisses in den Artikulator montiert wurden. Zunächst wurden die Pfeilerzähne vermessen und die günstigste Einschubrichtung für die Teleskopkronen festgelegt. Die Implantataufbauten wurden im Sinne eines Teleskop-Primärteils designt und anschließend aus den Rohlingen (CAMLOG® CoCr-CAM) gefräst (CORiTEC 350i X PRO; Abb. 5+6). Die Primärteile wurden modelliert, in Wachs gefräst und gegossen (Sheralit-Imperial, Shera). Die Primärteile sollten über ausreichende Friktionsflächen verfügen, sodass im Falle eines Zahnverlusts die Rekonstruktion ohne Haftverlust einfach erweiterbar ist.

Der nächste Termin fand in der Praxis statt. Die Primärteile wurden mit einem Tropfen



temporären Zements auf die Zahnstümpfe aufgesteckt, die Passung überprüft, die Implantatabutments eingesetzt und mit 20 Ncm festgeschraubt (Abb. 7+8). Dabei konnten die subgingivale Ausformung und die Lage der Abutmentschulter (Abutment-Kronen-Übergang) geprüft werden. Um die orale Position der Komponenten und die Weichgewebesituation auf das Modell zu übertragen, erfolgte die Überabformung beider Kiefer mittels individueller Löffel und einem Polyether Abformmaterial. Für die exakte Übertragung der Abutments waren im Labor Kunststoffkappchen mit Retentionsflügeln erstellt worden, die eine perfekte Repositionierung der Abutments in der Abformung ermöglichten.

Wichtig ist, dass vor der Modellherstellung der korrekte Sitz aller Primärteile in der Abformung kontrolliert wird. Dies ist essenziell, da Fehler, die hier entstehen, eine erfolgreiche Versorgung gefährden. Mit Pattern Resin™ LS (GC) wurden Kunststoffstümpfe für die Primärteile hergestellt, versehen mit Retentionspins für einen verdrehsicheren Sitz im Modell, und die Abutments in dem Kunststoffkappchen repositioniert. Nach der Modellherstellung erfolgte die Kreuzmontage der neuen Modelle mithilfe des Silikonbisses in den Artikulator. Im

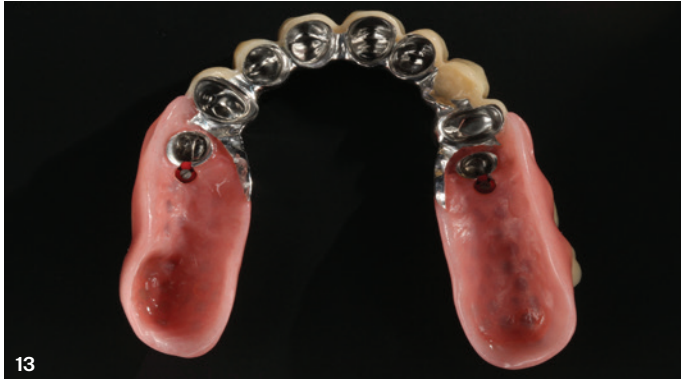„Neben der kostengünstigen Versorgungsmöglichkeit sind weitere Vorteile von CoCr die **hohe Festigkeit, Langlebigkeit, Biokompatibilität und Korrosionsbeständigkeit.**“

analogen labortechnischen Verfahren wurden die Primärteile feingefräst, poliert und Sekundärkappchen gegossen (Abb. 9+10). Bei Prothetiklösungen aus NEM wurden speziell für die Teleskopkronentechnik entwickelte Friktionselemente (TK-Soft, Si-tec) in die endständigen Sekundärkronen eingearbeitet. Diese feinjustierbaren Friktionselemente ermöglichen durch die Aktivierbarkeit der Metallschraube einen dauerhaften Halt der Hybridprothesen. Ebenso kann dieses Friktionselement problemlos ausgetauscht beziehungsweise erneuert werden. Nachdem die Kappchen aufgepasst waren, wurde das Modell dupliert und eine Metallstützstruktur im Oberkiefer

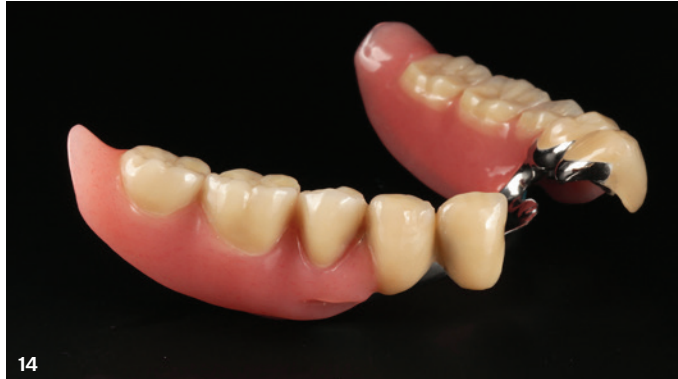und ein Sublingualbügel modelliert und gegossen. Die orale spannungsfreie Verklebung der Käppchen sollte beim nächsten Termin in der Praxis erfolgen. Für einen zeit- und kosten-effizienten Behandlungsablauf fand zu diesem Termin auch gleich eine Ästhetikeinprobe statt. Nach dem Motto „what you see is what you

festigungskomposit; crea.lign, Verblendkomposit; neo.lign, Vollzähne; novo.lign Verblendschalen und visio.lign Malfarben, bredent). Mit Mono-Poly Farbe K34, einem rosafarbenen Kaltpolymerisat mit Microperlen auf Methylmethacrylatbasis wurden die Prothesenteile im Kunststoffgussverfahren verfüllt.

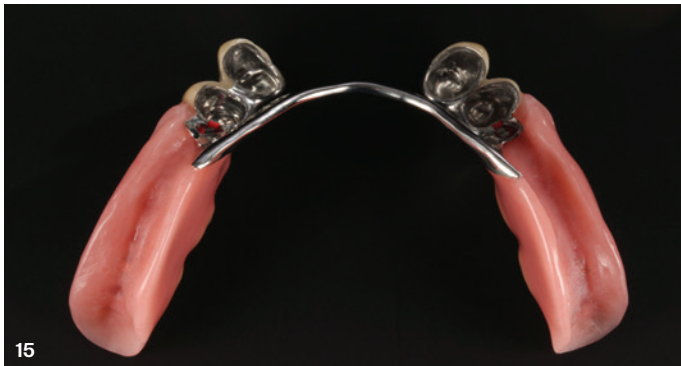und Korrosionsbeständigkeit ausgezeichnet. Der Werkstoff gehört seit jeher – nicht nur für Modellgussprothesen – zu den am häufigsten verwendeten Legierungen in der Zahnmedizin. Um bei der Herstellung in einer Materialfamilie zu bleiben, auch im Hinblick, eine elektrochemische Korrosion im Mund des Patienten zu vermeiden, stehen Rohlinge mit der Originalanschlussgeometrie aus CoCr für die CAM-Fertigung zur Verfügung. Auf Basis von Intraoral- oder Modellscans kann neben der Abutmentform auch das Kronendurchtrittsprofil patientenindividuell designt und in der Folge gefertigt werden. CoCr verspricht gerade in der Doppelkrontechnik eine verbesserte Gleitfähigkeit zwischen Primär- und Sekundärteil im Vergleich zu Titan und zeigt eine geringere Plaqueanfälligkeit gegenüber PEEK.³⁻⁵ Fortschritte in der digitalen Fertigung haben frühere Herausforderungen im Zusammenhang mit dem Gießen wie Verzug, Porosität und arbeitsintensive Produktion bewältigt. Somit sind CoCr-Restorationen heute deutlich präziser und effizienter realisierbar. Im Vergleich zu Goldlegierungen oder galvanisch geformten Käppchen ermöglicht CoCr dünnere und dennoch stabile Primär- und Sekundärstrukturen und es wird im Allgemeinen als leichter zu polieren angesehen als Titan. Dank der strategischen Pfeilervermehrung durch Implantate beidseits im posterioren Bereich des Oberkiefers konnten eine Vergrößerung des Belastungspolygons erreicht und Rotationsbewegungen, die negative Einwirkungen sowohl auf den Kieferknochen als auch die natürlichen Zähne gehabt hätten, vermieden werden.



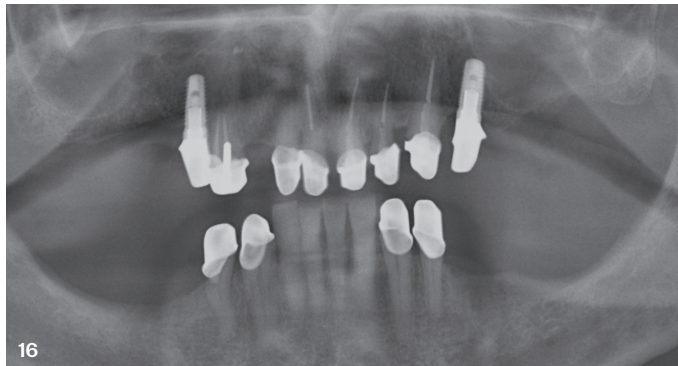
13



14



15



16

„Versorgungen mit Teleskopen und möglichst großen Laufflächen bieten einen guten Prothesenhalt und lassen einen geringeren Nachsorgeaufwand erwarten.“

Abb. 13: Reziprok eingearbeitetes feinjustierbares Friktionselement, das eine dauerhafte Friktion durch Aktivierung der Metallschraube ermöglicht. – **Abb. 14:** Unterkieferversorgung mit einem Sublingualbügel. – **Abb. 15:** TK-Soft-Friktionselement auch im Unterkiefer distal der Teleskope Regio 34 und 44. – **Abb. 16:** Röntgenkontrollbild nach Zementieren der Primärteleskope.

Alle Abbildungen: © Dr. Christian Bein und ZTM Werner Tilg

get“ konnte der Patient das Ergebnis bei der Ästhetikeinprobe sehen. Die Aufstellung war mit Verblendschalen (novo.lign, bredent) realisiert worden. Damit sind eventuelle Änderungswünsche einfach umzusetzen. Die novo.lign Verblendschalen bestehen aus einem mikrokeramisch gefüllten High Impact Polymer Composite und eignen sich für die dauerhafte Verblendung von Metallgerüsten. Die hohe Biegebruchfestigkeit und ein niedriges E-Modul weisen eine stoßdämpfende Wirkung auf und sind deshalb bei implantatgetragenen Arbeiten vorteilhaft. Auf den Metallstrukturen waren Wachswälle für eine feinjustierte Bissnahme angebracht (Abb. 11).

Nachdem die Verklebung der Sekundärteile in die Metallstrukturen erfolgt, ein Biss genommen war und der Patient keine Änderungswünsche bezüglich der Ästhetik hatte, konnte die Finalisierung der Versorgung im Labor realisiert werden. Es zeigte sich, dass sich der Aufwand und die akribische Kontrolle bei der Sammelabformung gelohnt hatte. Die verklebte Konstruktion passte ohne weitere Modifikation auf die Meistermodelle. Der Unterkiefer wurde mithilfe der neuen Bissnahme einartikuliert und die Hybridprothese wie auch die Unterkieferversorgung nach Aufstellung der Seitenzähne fertiggestellt. Auch bei der Fertigstellung wurde darauf geachtet, die Materialien aus einem Materialstamm zu verwenden (combo.lign, Be-

Nach erfolgtem Ausarbeiten und Politur konnten die Versorgungen eingesetzt werden (Abb. 12–15). Besonderes Augenmerk wurde auf das Zementieren der Primärkronen und die korrekte Positionierung der beiden Implantat-abutments gelegt (Abb. 16). Der Patient war mit der Ästhetik, der Phonetik und Funktionalität der Versorgung sehr zufrieden (Abb. 17). Bei einer Kontrolle am folgenden Tag wurde die Aus- und Eingliederung der Prothesen mit dem Patienten geübt.

Diskussion

Versorgungen mit Teleskopen und möglichst großen Laufflächen bieten einen guten Prothesenhalt und lassen einen geringeren Nachsorgeaufwand erwarten. Jedoch geht die Teleskopkrontechnik mit einem hohen zahn-technischen Aufwand einher und erfordert großes fachliches und materialkundliches Anwendungswissen. Bei der Anforderung eines kostengünstigen, aber langzeitstabilen Zahnersatzes muss das Material für die Fertigung abgewogen werden. Aufgrund der Ästhetik und der Friktion von Teleskopkronen ist die erste Materialwahl im Labor Zirkoniumdioxid für Primärteile und Galvano-sekundärkäppchen verklebt in der Tertiärstruktur. Demgegenüber steht die CoCr-Legierung, die sich durch eine hohe Festigkeit, Langlebigkeit, Biokompatibilität

Ergebnis

Mit diesem Behandlungskonzept konnte dem Wunsch des Patienten nach einem gaumenfreien jedoch kostengünstigen Zahnersatz entsprochen werden. Aufgrund des Zahnerhalts der kariös zerstörten Zähne und der Pfeilervermehrung mit Vergrößerung des Belastungspolygons durch zwei Implantate ist ein durchaus akzeptabler Kaukomfort erreicht worden. Die Fräsflächen wurden so gewählt, dass auch bei Verlust eines Zahnes die Weiterverwendung oder Erweiterbarkeit des Zahnersatzes möglich ist. Die periimplantären Weichgewebe sind gesund ausgeformt und zeigen eine gute Adaption an die CoCr-Abutments. Mit entsprechenden Mundhygienemaßnahmen und engmaschigen Recalls ist eine suffiziente langzeitstabile Versorgung erreichbar.

Fazit

Der vorliegende klinische Ausgangsbefund in Verbindung mit der Compliance des Patienten ließ auch unter Einbeziehung von Implantaten keinen festsitzenden Zahnersatz zu. Daher hatten sich Behandler und Patient für die teleskopierende Hybridversorgung aus NEM (CoCr) verständigt, die nach zweijähriger Behandlungsdauer zur vollen Zufriedenheit des Patienten eingesetzt wurde.

Dr. Christian Bein

Zahnarztpraxis Dr. Barbara Bein & Dr. Christian Bein
www.zahn-bein.de

ZTM Werner Tilg

Rießenberger Tilg Zahntechnik
www.rt-zahntechnik.de

ANZEIGE

Scheideanstalt.de

Ankauf von Dentalscheidgut

- stets aktuelle Ankaufskurse
- professionelle Edelmetall-Analyse
- schnelle Vergütung

ESG Edelmetall-Service GmbH & Co. KG
+49 7242 95351-58
www.Scheideanstalt.de

ESG Edelmetall-Service GmbH
+41 55 615 42 36
www.Goldankauf.ch

Literatur



MAGIC COOL DOWN

**HEISSE SOMMERANGEBOTE
BIS 12. SEPTEMBER 2025**

Nur solange der Vorrat reicht und
nur für Endverbraucher in Deutschland & Österreich.

Baumann Dental GmbH
Remchingen-Deutschland
+49 / 7232 / 732180

**BAUMANN-DENTAL.DE
GO-MAGIC.DE**



Baumann Dental

MAGIC