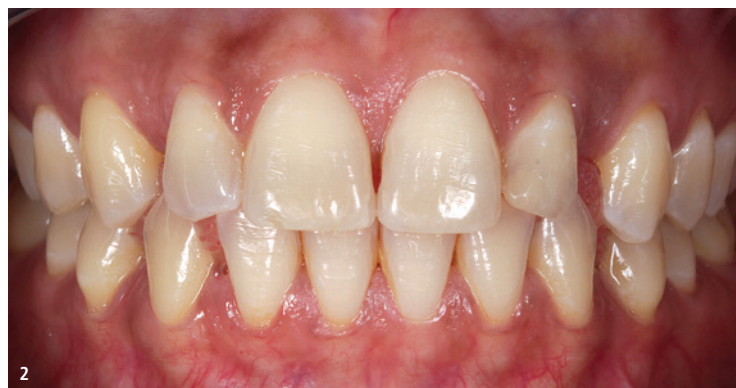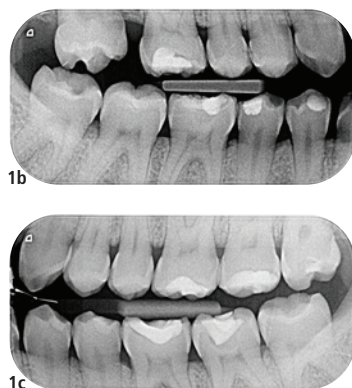
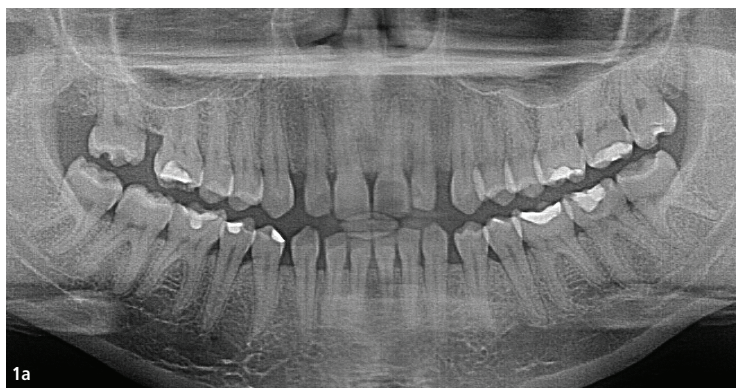


# Diastemakorrektur mit direkten Kompositrestaurationen

Die Silikonschlüsseltechnik eignet sich für kleinere Formkorrekturen und wurde bei einer Patientin mit lückiger Front zur ästhetischen Verbesserung eingesetzt.



**Abb. 1a–c:** OPG Ausgangssituation (a). Bissflügel Aufnahme: kein Anhalt auf nicht zahnverursachte Prozesse. Fehlender Zahn 17, Lückenschluss nach Durchbruch 18. Insuffiziente konservierende Versorgung an 36, 37 und 46 sowie Karies 15 mesial, 14 distal. Aufnahmedatum 5.1.2021 (b+c). – **Abb. 2:** Front in Okklusion.

## Fallbericht

Mit der Einführung von Mikrohybridkompositen und der Anwendung von Schmelz- und Dentinkompositen im Schichttechnikverfahren<sup>1</sup> Ende der 1990er-Jahre wurden Modifikationen der Zahnform wie beispielsweise das Schließen von Diastema oder die Korrektur eines unregelmäßigen Inzisalkantenverlaufs praktisch und minimal-invasiv durchführbar.

Die Silikonschlüsseltechnik wurde ursprünglich für direkte Klasse IV- und V-Restaurationen entwickelt, eignet sich jedoch auch für kleinere Formkorrekturen, beispielsweise bei unregelmäßigem Inzisalkantenverlauf. Heute umfasst das übliche Verfahren für Frontzahnrestorationen eine Kompositschichttechnik, unterstützt durch einen Silikonschlüssel, der auf einem Wax-up beruht.<sup>2</sup> In diesem Beitrag wird die Behandlung einer Patientin (30 Jahre) mit guter allgemeiner Gesundheit vorgestellt.

Die Ausgangssituation in diesem Patientenfall zeigt eine durch Platzüberangebot (Diskrepanz Kiefer- zu Zahngröße) lückig stehende seitliche Frontbezahnung. Die Patientin wünschte sich aufgrund ihrer hohen Lachlinie eine Ver-

besserung der ästhetischen Situation mit möglichst „einfachen Mitteln“.

## Allgemeinmedizinische Anamnese

Erstbesuch und Erhebung der allgemeinen medizinischen Anamnese erfolgten am 5.1.2021. Es lagen weder Erkrankungen noch Medikamenteneinnahme vor. Die Patientin ist am 10.5.1990 geboren.

## Zahnmedizinische Anamnese

Die Patientin ließ sich vor Kurzem alio loco für eine Aligner-Behandlung in Kombination mit Veneers für die seitlichen Schneidezähne beraten. Zahn 17 wurde vor einigen Jahren aufgrund von Karies entfernt. Sie kommt nun für eine zweite Meinung bezüglich ihrer unbefriedigenden Frontsituation. Sie wünscht sich, ihr Lächeln mit einfachsten Mitteln wieder schöner zu gestalten. Eine kieferorthopädische und/oder prothetische Variante kommt aus finanziellen Überlegungen nicht in Betracht.

## Einstellung der Patientin

Die Patientin ist nach Aufklärung und eingehender Beratung an einer Behandlung ihres Kauorgans interessiert.

## Klinischer Befund – rote Ästhetik

Im Ober- und Unterkiefer zeigt sich ein ausreichendes Band an keratinisierter Schleimhaut. Die Gewebestärke entspricht einem dünnen Biotyp.

Die Patientin verfügt über eine mittlere bis stark geformte Ober- und Unterlippe. Die Lachlinie verläuft lateral hoch (Gummy Smile) und anterior mittelhoch.

## Klinischer Befund – weiße Ästhetik

Zahnlänge: Die OK-Front empfindet die Patientin als ausreichend lang. Das entspannte Lächeln zeigt ca. 2/3 der Frontzahnlänge.

## Klinischer Befund – Dentalstatus

Zahnform: Es zeigen sich ovale/dreieckige Zahnformen im Oberkiefer. Die ursprüngliche anatomische Kauflächenstruktur in den Seitenzahnbereichen ist vorhanden.

Zahnfarbe: Die Zahnfarbe entspricht dem Alter der Patientin.

## Diagnosen

Aus der klinischen und röntgenologischen Befundung leiteten sich die Dia-

gnosen konservierend insuffizient versorgtes Erwachsenengebiss, Diastema laterale beidseits (Platzüberangebot OK FZB) ab (Abb. 3–5).

## Behandlungsplan

Nach Befundaufnahme und professioneller Zahnreinigung erfolgte ein CMD-Kurz-Screening und die Aufnahme des Fotostatus; ein intraorales Mock-up<sup>3</sup> wurde auf Wunsch der Patientin und aus Kostengründen nicht angefertigt.

## Vorbehandlung

Professionelle Zahnreinigung, CMD-Kurzbefund.

## Definitive Versorgung

Adhäsivrestorationen mit Komposit an 12/13 und 22/23 zum Schluss des Diastema laterale (Abb. 6–8).

## Diskussion/Epikrise

Grundsätzlich stand die Frage einer Gesamtsanierung (Austausch der insuffizienten Füllungen, Kariesentfernung 15, 14) zur Diskussion. Die Patientin wünschte sich jedoch lediglich den Diastemaschluss im seitlichen Frontzahnbereich und möchte die weitere Versorgung beim Hauszahnarzt in Brasilien fortführen lassen. Nach Abwägung sowohl ethischer als auch finanzieller Aspekte entschied sich die Patientin vorerst nur für die Korrektur/Verbesserung der Smile-Line im Oberkiefer mit direkten freihändig geschichteten Kompositaufbauten an 13, 12 sowie 22, 23. Konservierende (Füllungstherapie, In-Office-Bleaching), kieferorthopädische (Aligner-Therapie) und prothetische (Additional Veneers an 2ern und 3ern) Maßnahmen möchte sie aus finanziellen Überlegungen vorerst zurückstellen.<sup>4,5</sup>

Die Zahnproportionen sind insbesondere im 2er-Bereich „ausgeprägt“ dreieckig und sollten als Kompromiss betrachtet werden. Durch den Lückenschluss mit Komposit dürften die Interdentalpapillen noch weiter ausreifen und damit das dreieckig imponierende Erscheinungsbild der seitlichen Schneidezähne deutlich abschwächen. Bei den Eckzähnen hat sich durch die „Verbreiterung“ nach mesial eine Verlängerung

der Schneidekante (Schenkel) und somit eine „umgekehrt imponierende Anatomie“ des 3ers ergeben. Dies hätte durch eine zusätzliche Formanpassung in Komposit mit einem zusätzlichen Aufwand korrigiert werden können, wurde jedoch von der Patientin abgelehnt.<sup>6</sup> Für sie ist das Ergebnis sehr zufriedenstellend. Für den Behandler, als Kompromiss, stellt sich die Behandlung ebenso als Erfolg dar.

## Rote Ästhetik

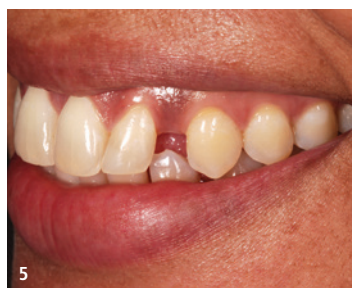
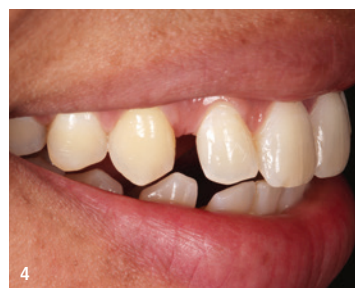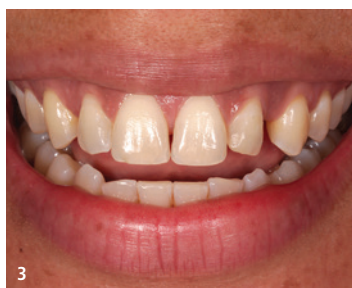Es zeigen sich stabile und gesunde Weichgewebsverhältnisse (Abb. 9).

## Weisse Ästhetik

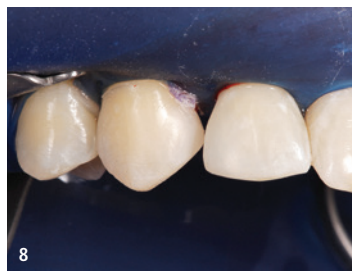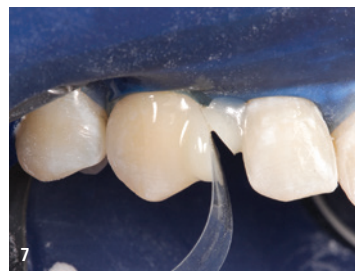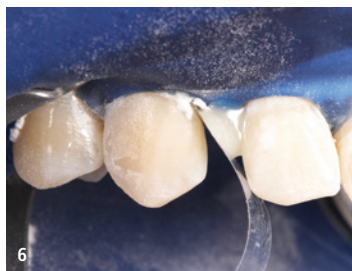Zahnlänge: Die OK-Front empfindet die Patientin als ausreichend lang. Das entspannte Lächeln zeigt ca. 2/3 der Frontzahnlänge.

Zahnform: Die Eck- und seitlichen Schneidezähne entsprechen nach Diastemaschluss nun den Wünschen der Patientin (Abb. 9–11). **DI**

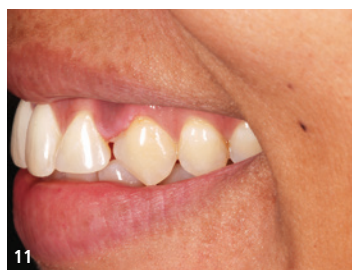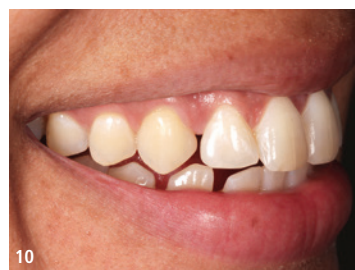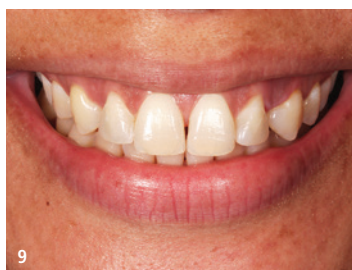Alle Abbildungen:  
© Dr. Sven Egger



**Abb. 3:** Volles Lachen (Behandlungsbeginn). – **Abb. 4+5:** Lateralaufnahmen rechts und links (Anfang).



**Abb. 6:** Abstrahlen der Schmelzoberfläche (minimalinvasiv, Non-Prep) Zahn 13 mit Aluminiumoxidpulver der Korngröße 27 µm. Anlegen einer gewölbten Matritze und Fixierung mit Flowable-Komposit (Tetric Flow, Ivoclar), Schmelzätzung mit 37%iger Phosphorsäure (Ultradent). – **Abb. 7:** Schichtung mit Komposit (Empress Direct Enamel A1, Ivoclar). – **Abb. 8:** Ausarbeitung Politur, Entfernung der Retraktionsfäden.



**Abb. 9:** Volles Lachen (Behandlungsabschluss). – **Abb. 10+11:** Lateralaufnahmen rechts und links (Schluss).



**Abb. 12:** Porträt en face nach Behandlungsabschluss.



**Dr. Sven Egger, MSc, MSc**  
Spezialist für Ästhetik und Funktion  
in der Zahnmedizin (DGÄZ, EDA)  
Basel, Schweiz  
Tel.: +41 61 2618333  
DrSven-Egger@aesthetikart.ch  
www.aesthetikart.ch

