Minimalinvasive parodontale Regeneration

Behandlung eines Oberkieferschneidezahnes 11 mit „hoffnungsloser Prognose“

Ein Beitrag von Dr. med. dent. Jacob Martin Zimmer

Zahnverlust ist nach wie vor ein häufiges Problem – weltweit werden jährlich Millionen Zähne extrahiert, allein in den USA über 20 Millionen, häufig infolge von Parodontitis, der zweithäufigsten Ursache neben Karies (Broers et al., 2022). Moderne parodontale Therapiekonzepte ermöglichen jedoch zunehmend eine erfolgreiche und vorhersagbare Zahnerhaltung – selbst in fortgeschrittenen Fällen. Ihr Erhalt kann entscheidende funktionelle, ästhetische und langfristige Vorteile für den Patienten bieten und trägt dazu bei, komplexe Rekonstruktionen des Kieferkamms sowie Implantationsmaßnahmen nach Extraktion zu vermeiden. Gerade im Zeitalter der dentalen Implantologie wird der Wert der natürlichen Zahnsubstanz oftmals unterschätzt.

Vom vermeintlich hoffnungslosen Fall zum Erfolgserlebnis

In dieser Fallpräsentation wird die Therapie eines mittleren Oberkieferschneidezahnes (Zahn 11) beschrieben, der aufgrund einer fortgeschrittenen Parodontitis mit ausgeprägter Zahnlockerung eine fragwürdige Prognose aufwies. Der Patient, 46 Jahre, Nichtraucher und ohne systemische Erkrankungen klagte über Zahnbeweglichkeit und eine spürbare Verschlechterung seines Zahnfleisches.

Der erste klinische Eindruck bestätigte die Dramatik: generalisierte Entzündungszeichen, tiefe Sondierungstiefen, starke Mobilität und ein Diastema zwischen den oberen Frontzähnen (Abb. 1a–d). Zahn 11 reagierte bei der Vitalitätsprüfung positiv.

Die Befundung der Restbezahnung ergab die Diagnose: Generalisierte Parodontitis, Stadium III, Grad C. Trotz ungünstiger Ausgangssituation aufgrund Sondierungstiefen bis 9 mm, Attachmentverlust von bis zu 12 mm und Beweglichkeit Grad II entschied sich der Patient gegen eine Extraktion und für den Versuch des Zahnerhaltes durch eine moderne parodontale Regenerationstherapie.

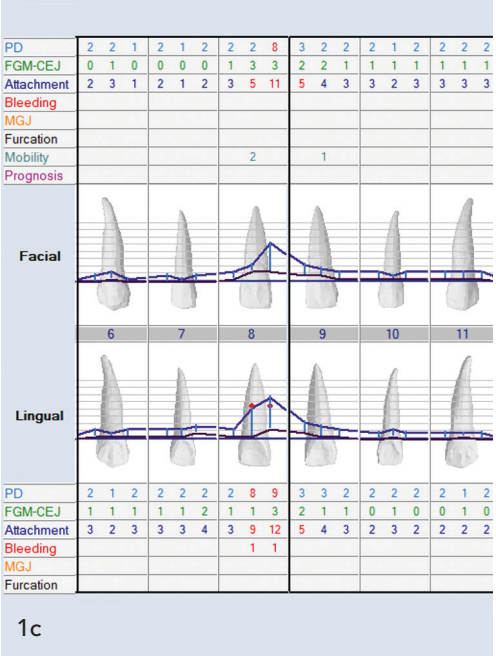

Abb. 1a–d: *Initialer klinischer Befund* ***(a+b)****. Parodontalstatus mit großen Sondierungstiefen Zahn 11* ***(c)****. Röntgenbefund mit vertikalem Knochendefekt mesial Zahn 11* ***(d)****.*

Parodontale Regeneration als minimalinvasiver Therapieansatz

Der Behandlungsplan startete klassisch: schonendes Full-Mouth-Scaling mit Wurzelglättung, Beseitigung des inzisalen Störkontaktes auf Zahn 11, sowie eine intensive Mundhygieneinstruktion. Nach sechs Wochen zeigte sich eine deutliche klinische Besserung. Plaquewerte waren auf ein Minimum reduziert, die Gingiva wies einen Rückgang der Entzündung auf und Sondierungstiefen waren verringert. Zahn 11 zeigte jedoch weiterhin tiefe Resttaschen sowie den vertikalen Knochendefekt von 6 mm (Abb. 2a–f), bei erhaltener Vitalität.

Aufgrund dessen fiel die Wahl in der korrektiven Phase auf ein minimalinvasives regeneratives Vorgehen. Zahn 11 wurde vor der Operation geschient, um die erhöhte Mobilität zu eliminieren und so optimale Regenerationsbedingungen zu schaffen.

Mittels minimalinvasivem Inzisionskonzept nach Cortellini & Tonetti (2007) wurde das Operationsgebiet maximal gewebeschonend dargestellt. Nach sorgfältigem Débridement der Wurzeloberfläche und Degranulierung des 3-wandigen Defektes wurde dieser mit allogenem Knochengranulat aufgefüllt und mit einer resorbierbaren Kollagenmembran abgedeckt. Der Nahtverschluss erfolgte primär und spannungsfrei mit einer 6/0 Polypropylennaht. Das postoperative Protokoll umfasste eine kurzzeitige antibiotische Abschirmung, Ibuprofen bei Bedarf, weiche Kost und Verzicht auf mechanische Reinigung der Operationsregion für zwei Wochen. Bereits nach dieser Zeit zeigte sich eine reizfreie, unauffällige Heilung.

Abb. 2a–f: *Schienung Zahn 11* ***(a)****. Defektdarstellung nach Débridement und Degranulierung* ***(b)****. Einbringen Knochengranulat und Membran* ***(c)****. Primärer Wundverschluss* ***(d)****. Heilung nach zwei Wochen* ***(e+f)****.*

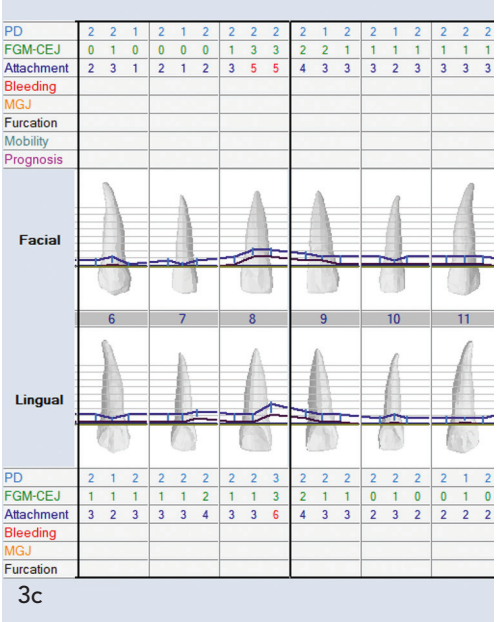

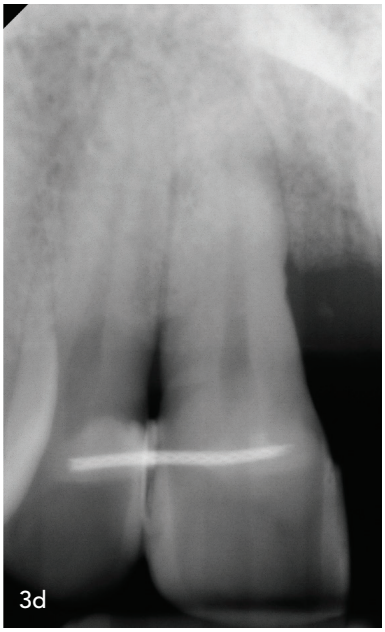

Abb. 3a–d: *Befund sechs Monate post OP* ***(a)****. Sieben Monate mit Diastema-Schluss* ***(d)****. Parodontalstatus sechs Monate post OP* ***(c)****. Röntgenbefund sechs Monate post OP mit regeneriertem Defekt* ***(d)****.*

Langzeitergebnis: Klinische Stabilität und ästhetische Verbesserung

Der Verlauf bestätigt den Erfolg: Die initialen Taschensondierungen von 9 mm reduzierten sich an Zahn 11 auf stabile 2–3 mm (Abb. 3a–d). Der klinische Attachmentgewinn betrug 6 mm und radiologisch konnte eine deutliche Knochenregeneration nachgewiesen werden. Das Diastema wurde mit Komposit geschlossen – eine vom Patienten bevorzugte Lösung gegenüber der vorgeschlagenen kieferorthopädischen Behandlung. Der Patient befindet sich nun in enger unterstützender Parodontitistherapie (UPT), um parodontale Gesundheit zu erhalten.

Fazit: Zahnerhalt lohnt sich – auch bei kompromittierten Fällen

Dieser Fall illustriert eindrucksvoll, welches Potenzial selbst Zähne mit zunächst ungünstigster Prognose durch moderne, minimalinvasive regenerative Verfahren haben. Auch die Literatur bestätigt diese Strategie: Nach Cortellini et al. (2020) sind selbst stark kompromittierte Zähne dank regenerativer Parodontalchirurgie nach zehn Jahren noch in 88 Prozent der Fälle erhalten. Die Erhaltungswürdigkeit eines Zahnes sollte jedoch stets individuell bewertet werden. Besonders mehrwurzelige Zähne – etwa Molaren mit starkem Furkationsbefall und ausgeprägter Zahnlockerung, die den Zugang für eine parodontale Instrumentierung erheblich erschweren – weisen eine ungünstigere Prognose auf als einwurzelige Zähne. Bei Fällen mit einer isolierten tiefen Tasche muss vor Beginn der Therapie ebenfalls abgeklärt werden, ob die Vitalität des Zahnes vorhanden ist. Neben funktionellen und ästhetischen Vorteilen kann der Erhalt der natürlichen Zahnsubstanz jedoch Folgeeingriffe vermeiden und das Risiko möglicher periimplantärer Erkrankungen reduzieren (Heitz-Mayfield et al., 2020; Ravidà et al., 2022).

Botschaft für die Praxis

Die Erhaltung parodontal kompromittierter Zähne ist auch bei ausgeprägten Defekten mit modernen minimalinvasiven Verfahren realisierbar – mit nachhaltigem Nutzen für Patient und Praxis.

Der Verfasser des Textes pflegt keinerlei wirtschaftliche oder persönliche Verbindung zu den genannten Unternehmen.

Dr. med. dent. Jacob Martin Zimmer

Literatur

DR. MED. DENT. JACOB MARTIN ZIMMER
MS (Periodontics)
University of Michigan, USA
Fachpraxis für Parodontologie und Implantologie
Nibelungenstraße 84
80639 München
Tel: +49 89 175505
info@dr-wm-zimmer.de
www.praxis-dr-zimmer.de