Prophylaxe im Lebenszyklus

Vom ersten Zahn bis ins hohe Alter

Die zahnärztliche Prophylaxe ist ein lebenslanger Prozess, der darauf abzielt, Zahnerkrankungen wie Karies und Parodontitis zu verhindern und die Mundgesundheit zu erhalten. Sie umfasst verschiedene Maßnahmen, die auf die individuellen Bedürfnisse jedes Lebensalters abgestimmt sind, von der Säuglingszeit bis ins hohe Alter. Ein aktueller Überblick.

Aliza Sakhra

Zahnärztliche Früherkennung ab dem ersten Zahn

Mundgesundheit beginnt nicht mit dem ersten Zahnarztbesuch, sondern mit dem Durchbruch des ersten Milchzahns – meist um den sechsten Lebensmonat. Die aktuellen deutschen Leitlinien (Stand 2021) empfehlen, spätestens zu diesem Zeitpunkt eine erste zahnärztliche Untersuchung durchzuführen. Dazu zählen auch die zahnärztlichen Früherkennungsuntersuchungen – FU 1 (zwischen dem 6. und 9. Lebensmonat), FU 2 (zwischen dem 10. und 20. Lebensmonat) und FU 3 (zwischen dem 21. und 33. Lebensmonat). Diese Termine dienen nicht nur der Früherkennung von Karies, sondern vor allem der Beratung der Eltern zu altersgerechter Putztechnik, richtiger Fluoridierung und einer zahngesunden Ernährung. Bereits vor dem Zahndurchbruch können Eltern mit sanften Zahnfleischmassagen, zum Beispiel mit einem weichen Fingerling, die Durchblutung fördern und das Kind behutsam an Berührungen im Mund gewöhnen – ein kleiner, aber entscheidender Schritt für einen angstfreien Einstieg in die Zahnpflege.

Zeitraster der zahnärtzlichen Früherkennungen bei Kindern zwischen dem 6. und 72. Lebensmonat

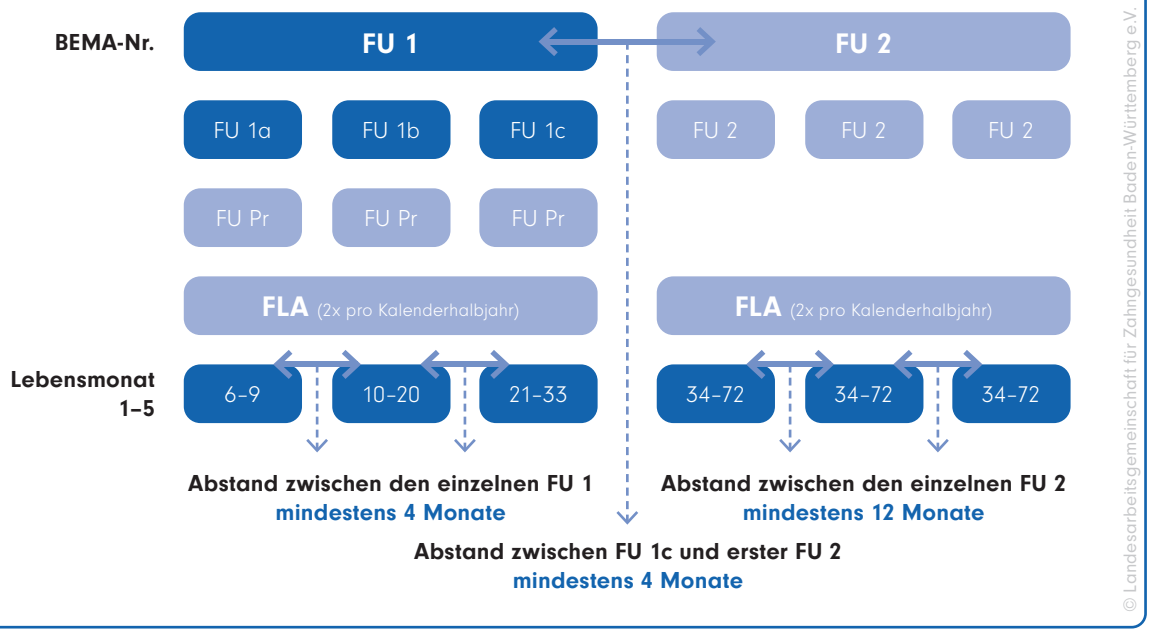

© Landesarbeitsgemeinschaft für Zahngesundheit Baden-Württemberg e.V.

Weiterführende Informationen zu FU- und IP-Leistungen sowie der Neuerung der zahnärztlichen Früherkennung im „Gelben Heft" ab 2026.

Abb. 1: Putztraining mit großem Demonstrationsmodell – spielerische Einführung in die Zahnputztechnik bei einem Kind mithilfe eines übergroßen Zahnmodells. – **Abb. 2:** Zahnputzübungen am Waschbecken – Praxisübungen der häuslichen Mundhygiene bei einem Kind unter Anleitung in der Zahnarztpraxis, spielerisch mit einer Zahnfee-Handpuppe.

Ab dem ersten Milchzahn sollte zweimal täglich eine fluoridhaltige Kinderzahnpasta mit 1.000 ppm Fluorid verwendet werden – bis zum zweiten Geburtstag in reiskorngroßer Menge, danach in erbsengroßer Menge. Sobald die ersten bleibenden Zähne durchbrechen, meist um das sechste Lebensjahr, empfiehlt sich der Wechsel auf eine Zahnpasta mit etwa 1.450 ppm Fluorid. Wichtig ist in diesem Alter auch die richtige Putztechnik: Bei Kleinkindern hat sich die KAI-Methode (Kauflächen, Außenflächen, Innenflächen) bewährt. Eltern putzen dabei in kleinen, sanften Kreisbewegungen nach – idealerweise abends im Liegen, um eine gute Sicht zu haben. Milchzähne sind nicht nur Platzhalter für bleibende Zähne, sondern auch entscheidend für die Sprachentwicklung, Kaufunktion und ein gesundes Kieferwachstum. Geht ein Milchzahn frühzeitig verloren, kann es zu Platzverlusten und Zahnfehlstellungen kommen, die später kieferorthopädisch behandelt werden müssen.

Die Phase des Wechselgebisses

In der Wechselgebissphase stehen Milchzähne und bleibende Zähne gleichzeitig im Mund. Neu durchgebrochene Molaren sind besonders kariesanfällig, da ihre Schmelzreifung noch nicht abgeschlossen ist. Die Leitlinien empfehlen in dieser Zeit die Fissurenversiegelung – eine dünne Kunststoffschutz-

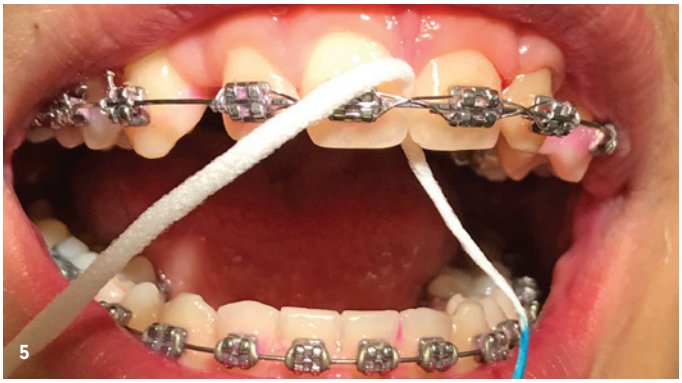

Abb. 3: Jugendliche mit festsitzender Zahnspange nach Plaqueanfärbung – Die violette Anfärbung zeigt deutlich Zahnbelagreste um Brackets und am Zahnfleischsaum. – **Abb. 4:** Mundhygieneinstruktion mit Interdentalbürste – Demonstration der Reinigungstechnik bei festsitzender Zahnspange unter Anleitung der Prophylaxefachkraft. – **Abb. 5:** Einsatz von Superfloss – Anwendung spezieller Zahnseide mit verstärktem Endstück zur Reinigung unter dem Bogen einer festen Zahnspange.

schicht auf kariesfreien bleibenden Molaren – sowie ergänzende Fluoridlack-Anwendungen bei erhöhtem Risiko. Neben der KAI-Methode kann nun schrittweise die modifizierte Bass-Technik eingeführt werden: Dabei wird die Zahnbürste in einem 45°-Winkel zum Zahnfleischrand gehalten und mit sanften Rüttelbewegungen geführt, um den Biofilm optimal zu entfernen. Bereits in dieser Phase kann man Kinder spielerisch an Interdentalbürstchen oder Zahnseidehalter gewöhnen – nicht in Perfektion, sondern zur Entwicklung einer Routine. So fällt die spätere Umstellung auf eine vollständige Interdentalpflege leichter. Auch die Zungenreinigung kann langsam eingeführt werden, um die bakterielle Gesamtbelastung im Mund zu senken.

Besondere Anforderungen im Teenageralter

Mit Beginn der Pubertät verändert sich erneut vieles: hormonelle Umstellungen durch Östrogen, Progesteron und Testosteron erhöhen die Empfindlichkeit des Zahnfleisches und die Entzündungsbereitschaft. Die sogenannte Pubertätsgingivitis kann selbst bei akzeptabler Mundhygiene auftreten. Hinzu kommen oft ungünstige Gewohnheiten wie häufiger Konsum zuckerhaltiger Getränke, Lippen- oder Zungenpiercings sowie eine nachlässigere Putzroutine. Eine zusätzliche Herausforderung in dieser Altersgruppe ist die kieferorthopädische Behandlung: Feste Zahnspangen erschweren die Reinigung deutlich, erhöhen die Plaqueakkumulation und steigern damit das Risiko für Gingivitis und Demineralisierungen. Hier sind spezielle kieferorthopädische Zahnbürsten, Einbüschelbürsten, Superfloss und Interdentalbürsten unverzichtbar.
Ab diesem Alter sollte auch die optimale Reinigungsreihenfolge vermittelt werden: Eine klinische Studie mit 25 Zahnmedizinstudierenden an der Mashhad University (Iran, 2018) zeigte, dass die Abfolge „zuerst Interdentalreinigung, dann Zähneputzen" zu signifikant weniger Zahnbelag und einer höheren Fluoridkonzentration im interdentalen Bereich führt. Idealerweise wird nach dem Zähneputzen nicht mit Wasser ausgespült, sondern nur ausgespuckt, sodass ein dünner Fluoridfilm auf den Zähnen verbleibt. Im Anschluss empfiehlt sich die Zungenreinigung mit einem Zungenschaber, um die bakterielle Gesamtbelastung zu reduzieren und die Mundfrische zu verbessern.
Spätestens in der Jugendphase lohnt sich zudem die Umstellung auf eine elektrische Zahnbürste, wie sie auch in der aktuellen DMS 6 empfohlen wird. Elektrische Bürsten – insbesondere Modelle mit Andruckkontrolle – ermöglichen eine gleichmäßigere und oft effektivere Plaqueentfernung, reduzieren durch die Druckkontrolle das Risiko für gingivale Rezessionen und erleichtern die Einhaltung einer schonenden Putztechnik.

Das frühe Erwachsenenalter

Im jungen und mittleren Erwachsenenalter rücken systemische Zusammenhänge stärker in den Fokus. Die Prävalenz

Abb. 6: Schwere Plaque- und Zahnsteinablagerungen – starke bakterielle Beläge und Zahnstein bei einem langjährigen Nichtinanspruchnehmer zahnärztlicher Prophylaxe.
Abb. 7: Massive Gingivitis – stark entzündetes Zahnfleisch nach Initialbehandlung, mit deutlichen Rötungen und Blutungen auf Sondieren.
Abb. 8: Deutliche Besserung nach Prophylaxe und Instruktion – Gingiva nach erfolgreicher häuslicher und professioneller Zahnreinigung deutlich abgeheilt.

der Parodontitis steigt ab etwa Mitte dreißig deutlich an. Besonders relevant ist der Zusammenhang mit Diabetes mellitus: Die S2k-Leitlinie beschreibt ihn als bidirektional – Diabetes erhöht das Risiko und die Schwere einer Parodontitis, während Parodontitis die Blutzuckerkontrolle verschlechtert. Eine nichtchirurgische Parodontaltherapie kann den HbA1c-Wert, den Langzeitblutzucker, im Durchschnitt um 0,3 bis 0,5 Prozent senken – ein Effekt, der einer zusätzlichen medikamentösen Maßnahme entspricht. Für diese Patient/-innen sind neben der modifizierten Bass-Technik auch Interdentalreinigung vor dem Zähneputzen und die anschließende Zungenreinigung mit einem Zungenschaber zu empfehlen. Das Belassen eines dünnen Fluoridfilms nach dem Putzen – also kein Ausspülen – verlängert den Kariesschutz. In dieser Lebensphase sollten auch aktuelle Lifestyle-Trends berücksichtigt werden. So kann Vaping (E-Zigaretten) durch enthaltene Aromastoffe, Propylenglykol und Nikotin zu Mundtrockenheit, Veränderungen der oralen Mikrobiota und potenziell erhöhter Anfälligkeit für Gingivitis beitragen. Ebenso sind Habits wie Nägelkauen relevant, die zu Schmelzabsplitterungen und Zahnfleischreizungen führen können. Bei Patient/-innen mit Bulimie oder häufigem Erbrechen – etwa in der Frühschwangerschaft – besteht ein erhöhtes Risiko für säurebedingte Erosionen und damit für bleibenden Zahnhartsubstanzverlust. Diese Aspekte sollten in der Anamnese erfasst und in die präventive Beratung integriert werden.

Mundhygiene in der Schwangerschaft

Auch in der Schwangerschaft verändert sich die Mundsituation deutlich. Die sogenannte Schwangerschaftsgingivitis betrifft 60 bis 75 Prozent aller Schwangeren, selbst bei guter Mundhygiene. Verantwortlich sind hormonelle Veränderungen, die die Gefäßdurchlässigkeit erhöhen, die Immunantwort modulieren und das Wachstum bestimmter Bakterienarten begünstigen. Die European Federation of Periodontology (EFP) empfiehlt in dieser Zeit drei zahnärztliche Prophylaxesitzungen: zu Beginn der Schwangerschaft, im zweiten Trimenon und kurz vor der Geburt. Neben professioneller Zahnreinigung sollten auch Ernährungslenkung, Anleitung zur Interdentalhygiene und gegebenenfalls der Einsatz von Xylit zur Reduktion des Kariesrisikos angesprochen werden. Besonders wichtig ist eine schonende, aber konsequente Reinigung – hier kann die modifizierte Bass-Technik mit einer weichen Bürste kombiniert mit Interdentalreinigung und Zungenschaber helfen, Entzündungen zu minimieren.

Anzeige

Medizinische Exklusiv-Zahncreme mit Natur-Perl-System

OHNE TITANDIOXID

Hocheffektive, ultrasanfte medizinische Mundpflege

- Rezeptur ohne Titandioxid
- hocheffektive Reinigung: **86,6 % weniger Plaque**[1]
- ultrasanfte Zahnpflege: **RDA 28**[2]
- optimaler Kariesschutz mit Doppel-Fluorid-System **1.450 ppmF**
- komplett biologisch abbaubares Natur-Perl-System

Besonders geeignet

- bei erhöhter Belagsbildung (Kaffee, Tee, Nikotin, Rotwein) und für Spangenträger

Dr. Liebe Nachf. GmbH & Co. KG
D-70746 Leinfelden-Echterdingen
www.pearls-dents.de/zahnaerzte

[1] Klinische Anwendungsstudie unter dermatologischer und zahnmedizinischer Kontrolle, durchgeführt von dermatest 11/2021
[2] Messmethode „Züricher Modell".

Kostenlose Proben anfordern unter: bestellung@pearls-dents.de, Betreff: „Pr. Journal"

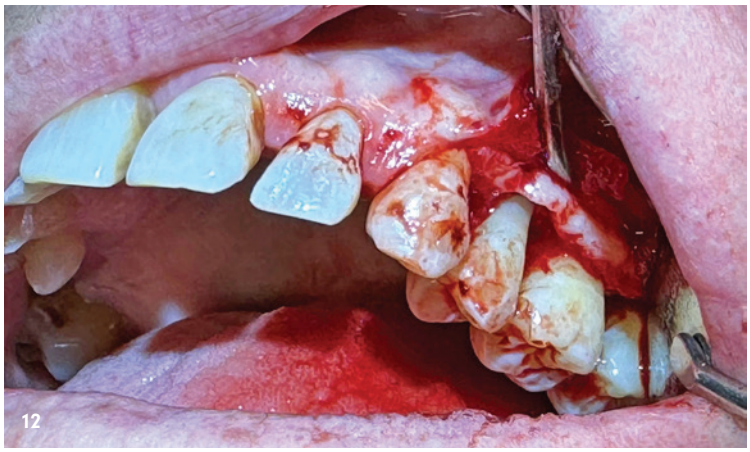

Abb. 9: Okklusale Erosion im Oberkiefer – Verlust von Zahnschmelz mit freiliegendem gelbem Dentin im Molarenbereich. – **Abb. 10:** Okklusale Erosion im Unterkiefer – Schmelzverlust an Kauflächen, mit noch erhaltener Füllung auf einem Molaren. – **Abb. 11:** Parodontitisdiagnostik – Taschentiefenmessung mit PA-Sonde; die Sonde dringt tief in die Zahnfleischtasche ein, Hinweis auf fortgeschrittene Parodontitis. – **Abb. 12:** Offene Parodontitisbehandlung – freigelegte Zahnwurzeloberflächen und sichtbarer Knochendefekt während eines chirurgischen Eingriffs.

Der alternde Patient

Mit zunehmendem Alter verändern sich die Voraussetzungen für Mundgesundheit erneut. Motorische Einschränkungen, nachlassende Sehkraft, Mundtrockenheit und die Einnahme mehrerer Medikamente erschweren die tägliche Pflege. Das Risiko für Wurzelkaries, Prothesenstomatitis – eine Entzündung der Mundschleimhaut durch Zahnersatz – und andere Schleimhautveränderungen steigt. Hier sind elektrische Zahnbürsten mit kleinem Bürstenkopf, fluoridhaltige Gele und einfach zu handhabende Interdentalhilfen oft die beste Wahl. Regelmäßige Prothesenkontrollen sind wichtig, um Druckstellen und Entzündungen frühzeitig zu erkennen. In dieser Lebensphase ist die Zusammenarbeit mit Pflegepersonal oder eine mobile zahnärztliche Betreuung besonders wichtig, um auch immobile Patient/-innen zu erreichen.

Ausblick

Lebenslange Prophylaxe ist kein starres Konzept, sondern ein dynamischer Prozess, der sich an biologischen Veränderungen, dem individuellen Risikoprofil und den persönlichen Bedürfnissen orientiert. Vom ersten Milchzahn über hormonelle Übergangsphasen bis hin zur zahnmedizinischen Betreuung im hohen Alter lassen sich durch gezielte, evidenzbasierte Maßnahmen nicht nur Zähne und Zahnfleisch erhalten, sondern auch die allgemeine Gesundheit positiv beeinflussen. Entscheidend ist eine individuell zugeschnittene Umsetzung und eine Kommunikation, die Menschen in jeder Lebensphase erreicht, motiviert und zu einer kontinuierlichen Mundpflege anregt.

Abbildungen: © Aliza Sakhra/German Dental Academy

kontakt.

cand. med. dent. Aliza Sakhra
ZFA & ZMP
alizasakhra@icloud.com

Literatur

„Mein Lächeln ist zurück.“

Leuchtend weisse Zähne dank ApaCare Zahncreme.

www.apacare.de