15-Jahre-Follow-up

Zweiphasige Rehabilitation eines stark atrophierten Oberkiefers

Ein Beitrag von Dr. Eduardo Anitua, Spanien

Die orale Implantologie hat sich in den letzten Jahrzehnten erheblich weiterentwickelt. Heute stehen zahlreiche bewährte und zunehmend minimalinvasive Verfahren zur Verfügung, die eine zuverlässige Versorgung von Patienten mit ausgeprägten Knochenatrophien ermöglichen.[1–3] In der Praxis begegnen uns häufig vertikale, horizontale oder kombinierte Atrophien, die für eine erfolgreiche Implantatrehabilitation den gezielten Einsatz fortgeschrittener Techniken erfordern.[4,5] Sowohl im Ober- als auch im Unterkiefer haben sich chirurgische und prothetische Konzepte kontinuierlich verbessert. Ein minimalinvasiver, biologisch orientierter Ansatz gewinnt zunehmend an Bedeutung, ähnlich wie in anderen medizinischen Fachbereichen.[6,7] Verfahren, die vor zehn Jahren noch als innovativ galten, gehören heute zum festen Repertoire des klinischen Alltags. Diese Fortschritte haben die Vorhersagbarkeit von Behandlungen erhöht, postoperative Belastungen reduziert und die Erholungszeiten verkürzt.[8]

Ein besonders wichtiger Fortschritt ist die von unserer Arbeitsgruppe 2011 beschriebene zweiphasige Randerweiterung mit Übergangsimplantaten.[10] Sie wurde speziell für die Behandlung schwerer horizontaler Atrophien entwickelt und ermöglicht eine Vergrößerung des Knochenvolumens sowie eine präzisere Positionierung der definitiven Implantate im Vergleich zur herkömmlichen Split-Technik.[10,11] Nach der initialen Validierung in einer Pilotstu-

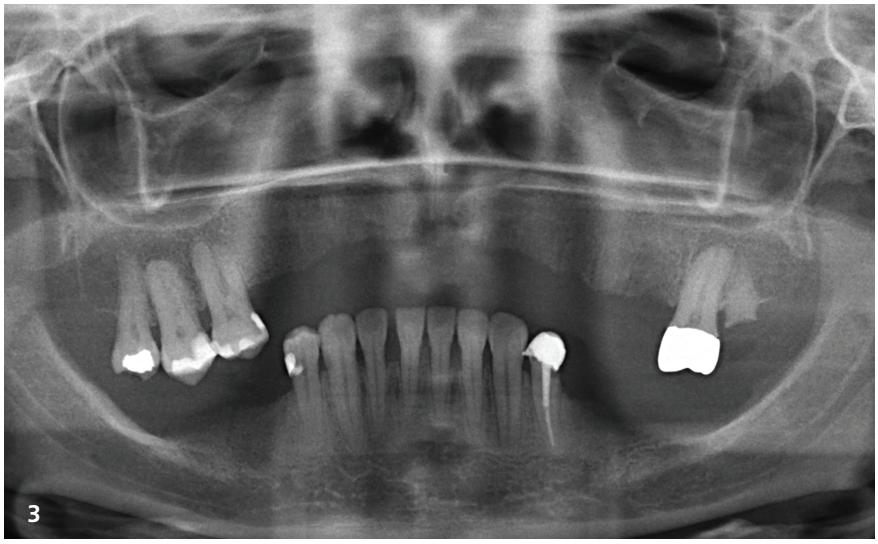

Abb. 1+2: *Intraorale Aufnahmen ohne Prothese, mit dünner Mukosa über dem schmalen oberen Alveolarfortsatz.* – ***Abb. 3:*** *Initiales Röntgenbild: vertikale Atrophie in beiden posterioren Unterkieferbereichen sowie zahnloser Oberkieferabschnitt, der implantologisch rehabilitiert werden soll.* – ***Abb. 4+5:*** *Initiales diagnostisches Wax-up mit den zu ersetzenden Zähnen.*

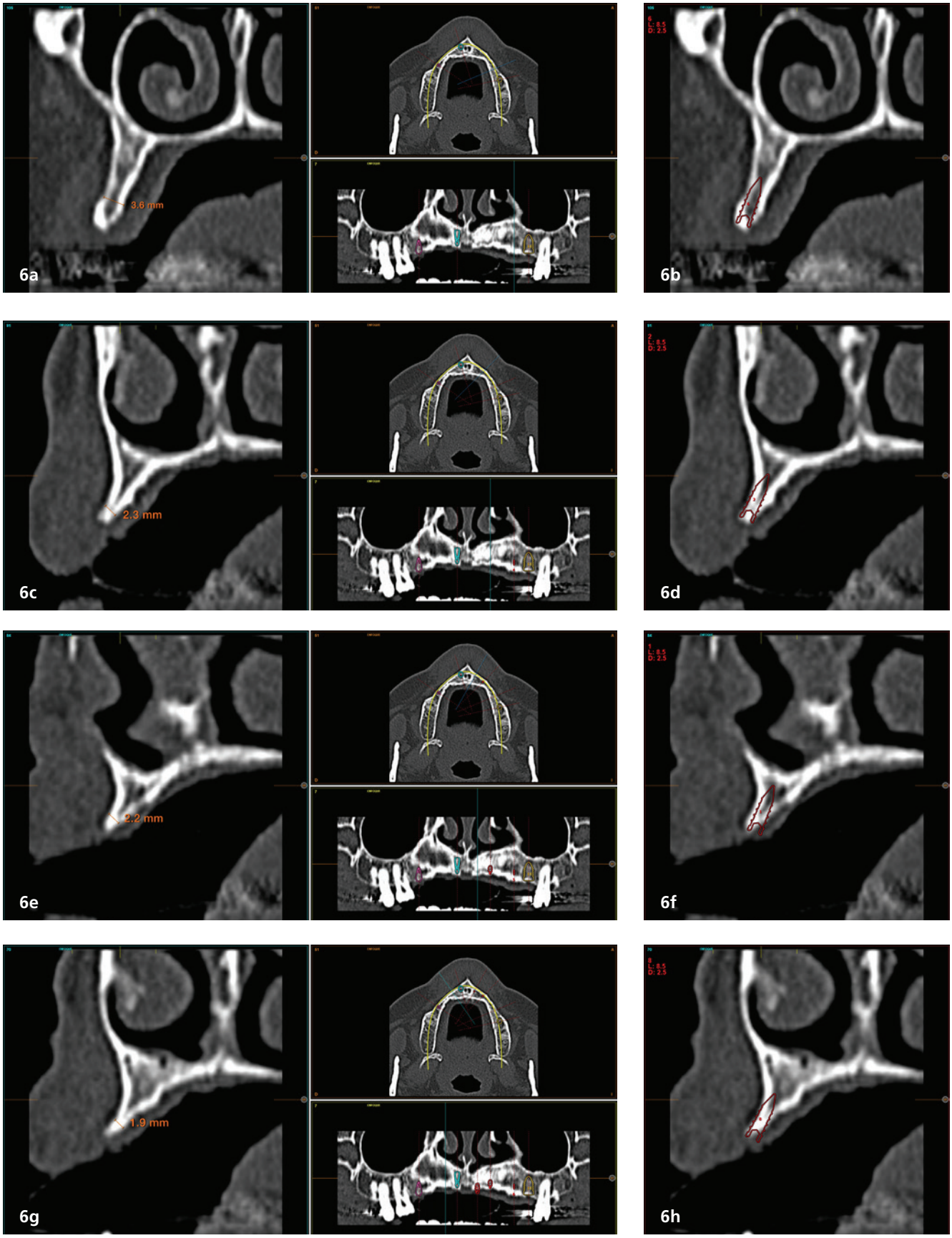

Abb. 6a–h: *DVT-Aufnahmen des anterioren Oberkiefers zeigen schwere horizontale Atrophie und die Möglichkeit einer zweiphasigen Split-Technik zur Erreichung der erforderlichen Kammbreite für konventionelle Implantate.*

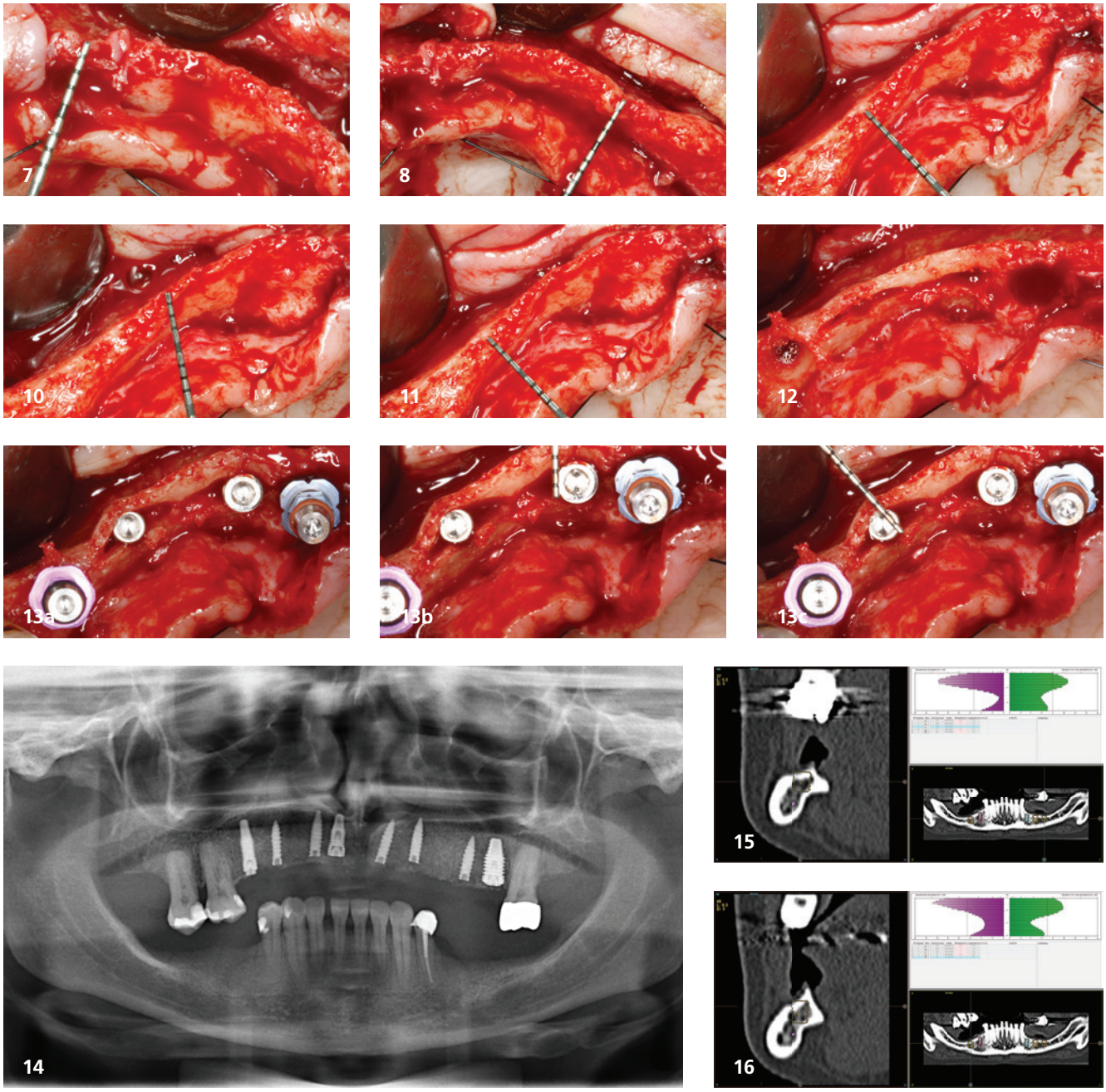

Abb. 7–10: *Intraoperative Messung der Kammhöhe mit Parodontalsonde; Kammbreite zwischen 2 und 3 mm.* – ***Abb. 11+12:*** *Restknochenkamm vor und nach den initialen Perforationen für die Übergangsimplantate, nach Einsatz des ersten Expanders und Trennung der kortikalen Platten.* – ***Abb. 13a–c:*** *Platzierung der Übergangsimplantate und finale Kammhöhe, die sich im Vergleich zur Ausgangssituation verdoppelt hat.* – ***Abb. 14:*** *OPG nach der initialen Operation zeigt die zweiphasige Split-Technik und die Position der Übergangsimplantate.* – ***Abb. 15+16:*** *DVT-Planungsscans des Unterkiefers zur Platzierung kurzer Implantate in beiden posterioren Sektoren.*

die hat sich diese Methode innerhalb von 14 Jahren als Routineverfahren in der implantologischen Praxis etabliert.[10–13]

Parallel dazu haben kurze und extrakurze Implantate die Behandlung vertikaler Atrophien entscheidend erleichtert. Langzeitbeobachtungen und umfangreiche klinische Erfahrungen belegen, dass diese Methode eine effektive Alternative zu aufwendigeren Eingriffen wie Knochenaugmentaten oder Sinuslift darstellt und den chirurgischen Aufwand für Patientinnen und Patienten signifikant reduziert.[14–16]

Die Kombination beider Verfahren bietet eine besonders effektive Lösung für komplexe Fälle, in denen vertikale und horizontale Atrophien gleichzeitig auftreten. So lassen sich schwierige Situationen kontrolliert und vorhersehbar behandeln, bei gleichzeitig niedrigerer Komplikationsrate.

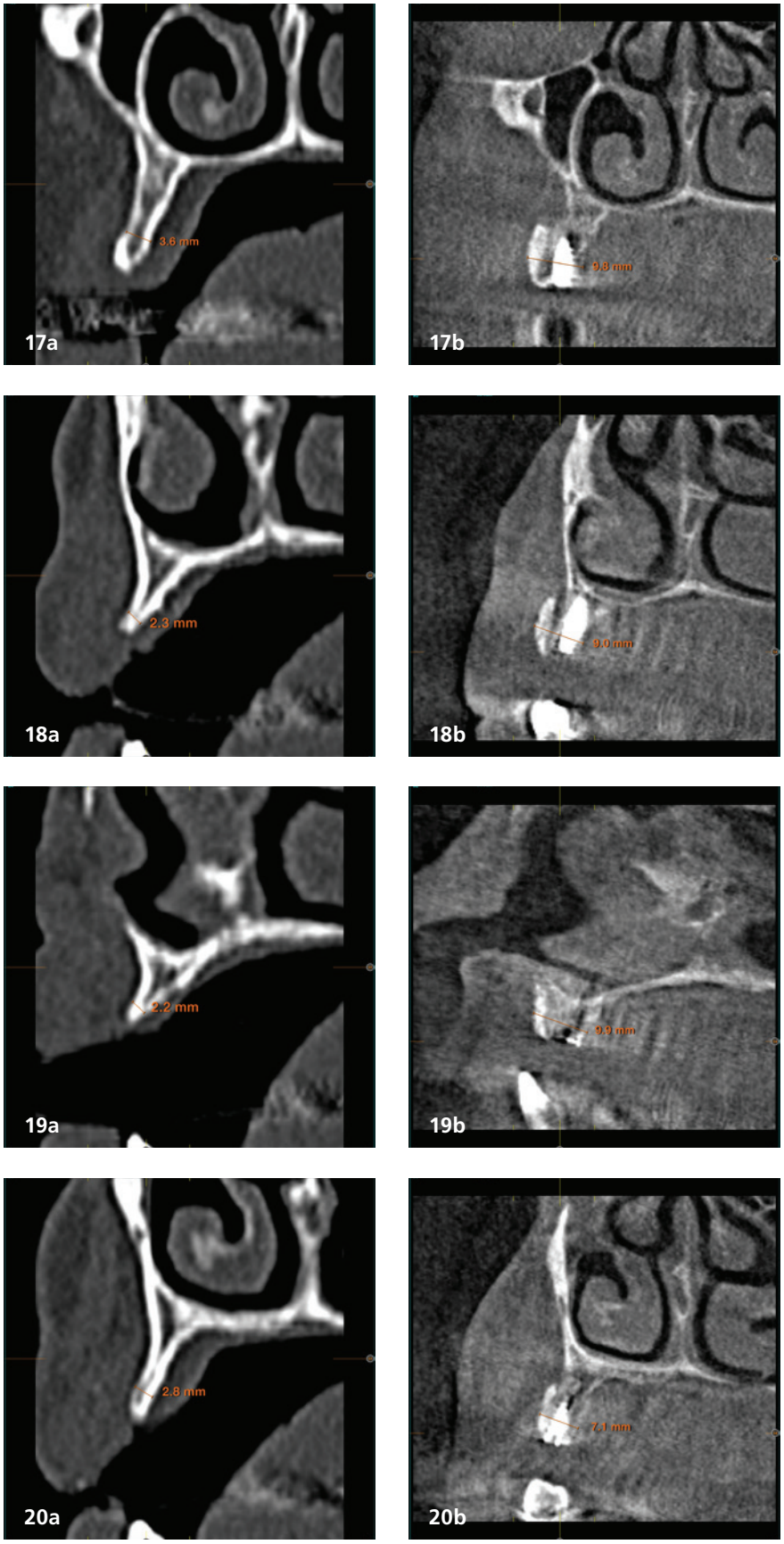

Abb. 17–20: *Initiale Aufnahmen und Follow-up-Scans, die die nach der zweiphasigen Expansion erzielte Kammweite dokumentieren.*

Ein klinisches Beispiel verdeutlicht dies: Bei einem Patienten wurde eine Rehabilitation durchgeführt, bei der eine zweiphasige Randerweiterung mit Übergangsimplantaten in Bereichen schwerer horizontaler Atrophie sowie extrakurze Implantate zur Kompensation vertikaler Defizite eingesetzt wurden (Abb. 1–34). Nach 15 Jahren zeigte sich eine stabile Langzeitrehabilitation ohne Zwischenfälle oder Komplikationen. Dieses Ergebnis unterstreicht die Wirksamkeit und Sicherheit der beschriebenen Techniken auch bei besonders anspruchsvollen Fällen und bestätigt ihre Bedeutung für die moderne Implantologie.

Diskussion

Die Implantologie, sowohl in chirurgischer als auch in prothetischer Hinsicht, befindet sich in einem stetigen Wandel, wobei Verfahren kontinuierlich modifiziert werden, um langfristig optimale Behandlungsergebnisse zu erzielen.[17, 18] Schwere Knochenatrophien, wie sie in diesem klinischen Fall dargestellt werden, stellen nach wie vor eine erhebliche Herausforderung in der Implantatrehabilitation dar. Gleichzeitig nimmt ihre Häufigkeit in der täglichen Praxis zu. Diese Entwicklung ist sowohl auf das Scheitern vorheriger Implantatbehandlungen als auch auf die wachsende Nachfrage langzeitiger zahnloser Patienten zurückzuführen, die von einer Implantatversorgung profitieren möchten.[19]

Traditionell wurden solche Fälle mit fortgeschrittenen knochenregenerativen Verfahren behandelt, wie autologen Knochentransplantaten, Techniken der geführten Knochenregeneration oder Sinuslift-Operationen.[20] Diese Ansätze sind jedoch mit gewissen Einschränkungen verbunden, darunter lange Einheilzeiten, Morbidität an der Entnahmestelle bei autologen Transplantaten sowie ein erhöhtes Komplikationsrisiko.[19–22] Vor diesem Hintergrund sind Ressourcen wie kurze und extrakurze Implantate sowie zweiphasige Split-Techniken von zentraler Bedeutung, um weniger invasive Therapieoptionen anzubieten, die langfristig er-

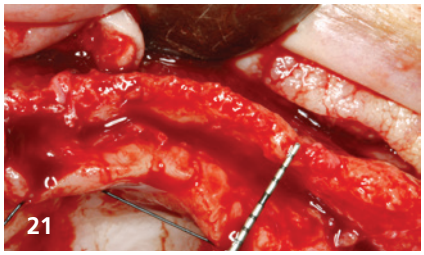

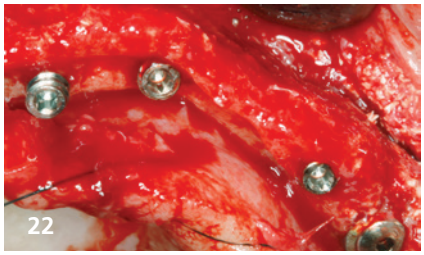

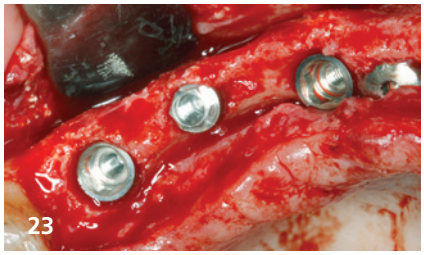

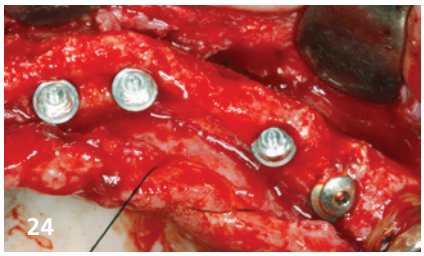

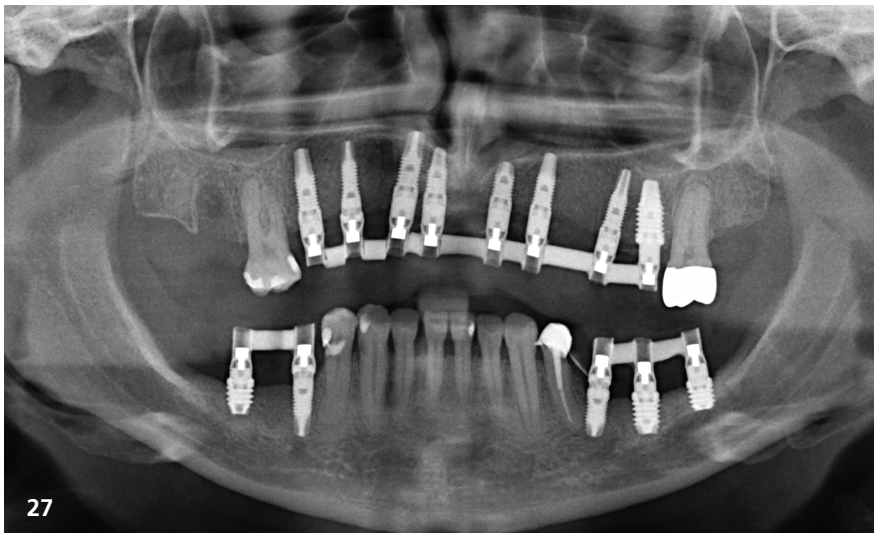

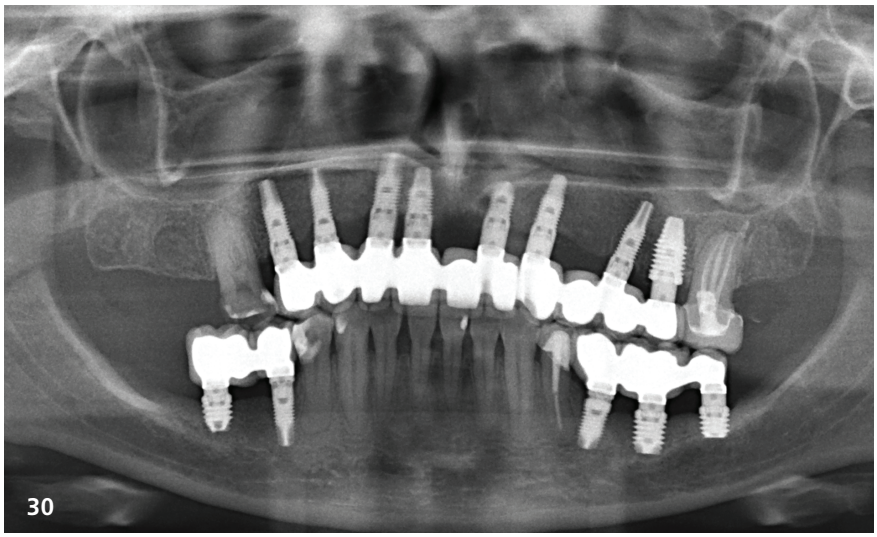

Abb. 21+22: *Initiale und Reentry-Aufnahmen zur Entfernung der Übergangsimplantate und Einsetzung der definitiven Implantate.* – ***Abb. 23+24:*** *Platzierung der definitiven Implantate nach Entfernung der Übergangsimplantate.* – ***Abb. 25+26:*** *Klinische Aufnahmen mit der schrittweise belasteten Prothese, gefertigt und eingesetzt wenige Stunden nach Implantatinsertion.* – ***Abb. 27:*** *Röntgenaufnahme der neu eingesetzten Prothese.* – ***Abb. 28+29:*** *Definitive Prothesen eingesetzt.* – ***Abb. 30:*** *Röntgenaufnahme zum Zeitpunkt der definitiven Prothesenversorgung.* – ***Abb. 31+32:*** *Initiale und finale klinische Bilder des Falls nach 15 Jahren Follow-up.*

folgreiche Ergebnisse ermöglichen – wie das Follow-up dieses klinischen Falls eindrucksvoll zeigt.

Aktuelle Studien zeigen, dass Implantate mit reduzierter Länge bei Einhaltung geeigneter biomechanischer Kriterien Erfolgsaussichten erzielen können, die denen konventioneller Implantate vergleichbar oder sogar überlegen sind.[23,24] Ausschlaggebend für ihre Etablierung als valide Alternative in der modernen Implantologie ist das optimierte Implantatdesign mit behandelten Oberflächen zur Förderung der Osseointegration sowie spezifischen Geometrien, die die Lastverteilung verbessern.

Zudem ermöglicht die Split-Crest-Technik in vielen Fällen eine Vergrößerung des Knochenlagers, ohne dass zusätzliche Transplantate erforderlich sind. Diese Methode ist insbesondere bei Patienten mit moderater bis schwerer horizontaler Atrophie sinnvoll, wenn die vorhandene Knochenbreite für die Platzierung konventioneller Implantate nicht ausreicht.[25] Ein wesentlicher Vorteil der Split-Crest-Technik liegt darin, dass Implantate häufig bereits in derselben Sitzung inseriert werden können, wodurch sich die Behandlungszeiten im Vergleich zu Verfahren wie der geführten Knochenregeneration oder autologen Transplantaten deutlich verkürzen, die längere Konsolidierungszeiten erfordern. Zudem fördert die Technik durch den Erhalt der Durchblutung im erweiterten Segment und die Minimierung chirurgischer Traumata eine bessere Heilung und langfristige Stabilität der Implantate.

Mit der Beschreibung dieser Technikvariante unter Einsatz eines Übergangsimplantats lässt sich die vestibuläre Neigung des Implantats – eines der Hauptprobleme der Originaltechnik – deutlich reduzieren.[10,11] Der kombinierte Einsatz beider Verfahren stellt somit eine effektive und vorhersehbare Alternative dar, wie dieser klinische Fall mit umfangreichem Follow-up eindrucksvoll zeigt: Die Behandlung zeichnete sich durch stabile Langzeitergebnisse und exzellente Implantatüberlebensraten aus.

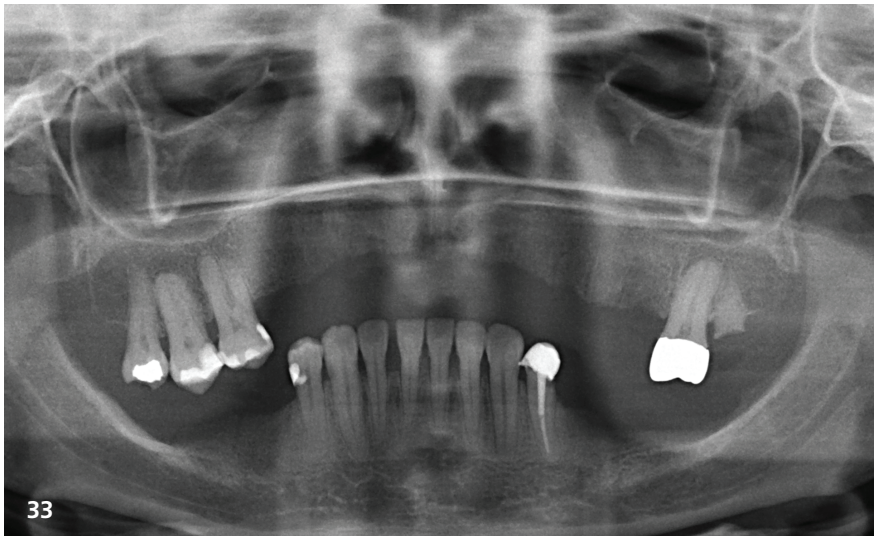

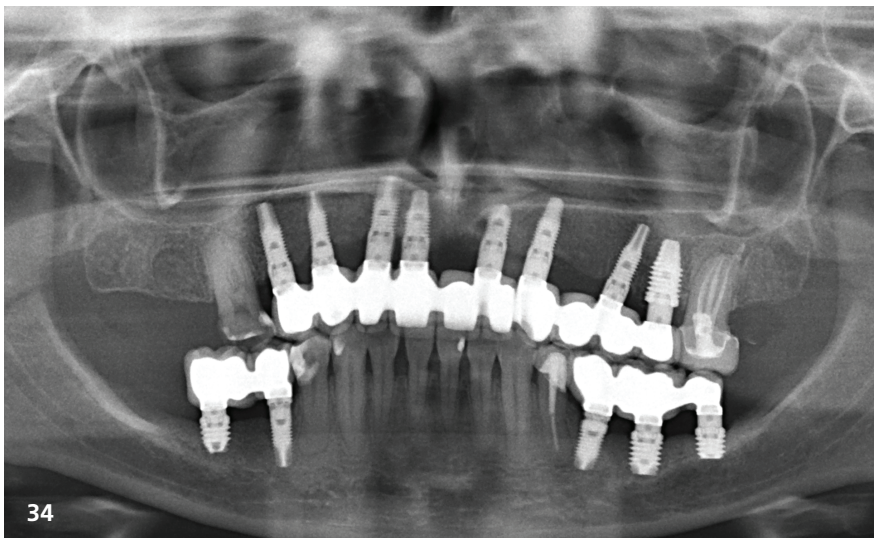

Abb. 33+34: *Initiale und finale Röntgenaufnahmen nach 15 Jahren Follow-up.*

Schlussfolgerung

Die schwersten Fälle kombinierter Atrophien erfordern Therapieansätze, die mehrere chirurgische Techniken integrieren und dabei stets Verfahren mit möglichst niedriger Morbidität für den Patienten priorisieren, um eine komfortable und vorhersehbare Langzeitversorgung zu gewährleisten. Wie der vorgestellte klinische Fall zeigt, konnten die durch die zweiphasige Split-Technik und Übergangsimplantate erzielten Knochengewinne über den gesamten Nachbeobachtungszeitraum erhalten werden. Dies unterstreicht, dass diese Verfahren sowohl vorhersehbar als auch langfristig stabil sind.

Dr. Eduardo Anitua

Literatur

Kontakt

Dr. Eduardo Anitua
Eduardo Anitua Foundation
Vitoria, Spanien
Tel.: +34 945 160653
eduardo@
fundacioneduardoanitua.org
www.fundacioneduardoanitua.org