Entscheidungsfreiheit im digitalen Workflow

Konisch geplant, plattformbasiert versorgt

Im ästhetisch sensiblen Frontzahnbereich sind Planungssicherheit und prothetische Flexibilität gleichermaßen gefordert. Der in diesem Artikel dargestellte Fall zeigt, wie sich mit einem durchgehend digitalen Workflow und einem Geometriewechsel des Implantataufbaus eine patientenspezifische Versorgung realisieren ließ – ohne zusätzlichen Eingriff und angepasst an die tatsächliche Weichgewebesituation.

Dr. Daniel Schulz, ZTM Steffen Kummerow

Einzelimplantate im Frontzahnbereich sind anspruchsvoll. Der Behandlungserfolg hängt nicht nur von chirurgischer Präzision ab, sondern auch davon, prothetische und zahntechnische Details aufeinander abzustimmen. Bereits kleinste Abweichungen können Funktion und Ästhetik beeinflussen. Zwar erhöhen digitale Planungstools die Prozesssicherheit, doch Parameter wie Weichgewebedicke, Papillenverlauf oder Austrittsprofil lassen sich nicht immer verlässlich voraussagen. Gerade im ästhetischen Bereich kann das klinische Bild nach der Einheilphase von der Planung abweichen. In dieser Dynamik liegt eine Herausforderung. Die Wahl der Anschlussgeometrie (konisch oder plattformbasiert) lässt sich präoperativ meist plausibel begründen. Es kann jedoch sinnvoll sein, diese Entscheidung erst zum Zeitpunkt der Freilegung final treffen zu müssen. Ein Patientenfall zeigt exemplarisch, wie hilfreich Flexibilität sein kann: Durch einen Abutment-Switch nach der Einheilung ließ sich das Emergenzprofil an die biologische Situation angleichen.

Abutment-Switch im Frontzahnbereich

Der Patient stellte sich mit einem endodontisch vorbehandelten Zahn 11 vor. Der Zahn war aufgrund einer subgingivalen Querfraktur nicht erhaltungsfähig (Abb. 1). Aufgrund der klinischen und radiologischen Befunde (Abb. 2) fiel die Entscheidung gegen zahnerhaltende

Abb. 1: Intraoralscan der Ausgangssituation Zahn 11 mit zervikaler Fraktur.

* Die Beiträge in dieser Rubrik stammen von den Anbietern und spiegeln nicht die Meinung der Redaktion wider.

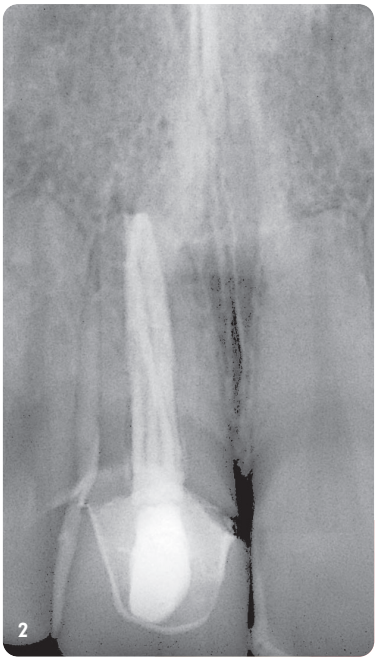

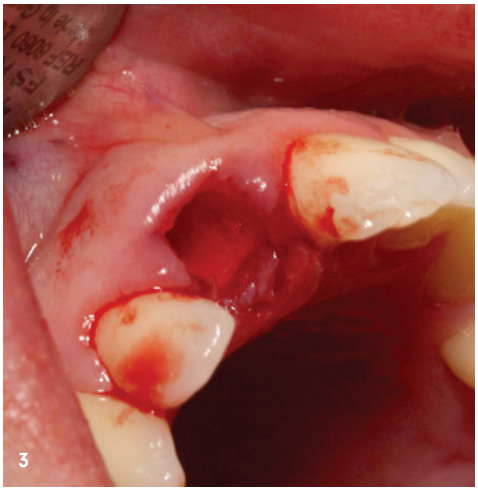

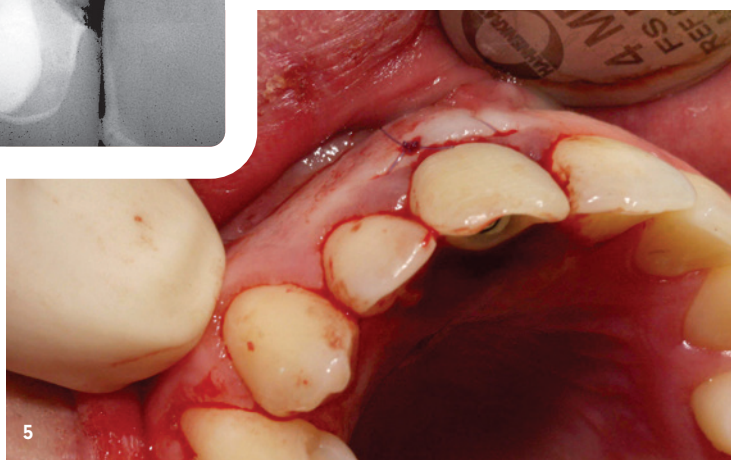

Abb. 2: Röntgenaufnahme vor Extraktion, endodontisch behandelter Zahn 11 mit subgingivaler Fraktur.
Abb. 3: Extraktionsalveole nach schonender Zahnentfernung unter Erhalt der bukkalen Lamelle.
Abb. 4 Schablonengeführte Bohrung und Insertion des Implantats mit Bohrschablone nach prothetisch rückwärtsgeplanter Ausrichtung.
Abb. 5: Postoperative Situation mit inseriertem Implantat und verschraubtem Provisorium (außer Funktion).
Abb. 6a: Klinische Situation nach Einheilung mit ausgeformtem Weichgewebe.

Maßnahmen und zugunsten einer Extraktion mit dem Ziel, die knöchernen und gingivalen Strukturen zu schonen. Die Implantatplanung erfolgte digital auf Basis von DVT und Intraoralscan. Die Datensätze wurden in der Software zusammengeführt, die Implantatposition prothetisch orientiert geplant und eine Bohrschablone gefertigt. Zudem ist im Dentallabor ein verschraubbares Provisorium gefertigt worden. Geplant war eine konische Abutment-Anschlussgeometrie, um deren Vorteile im Hinblick auf Dichtigkeit, Kraftschluss und Erhalt von Knochen- und Weichgewebeniveau zu nutzen.

Insertion und Anpassung des chirurgischen Plans

Zahn 11 wurde unter maximalem Gewebeerhalt extrahiert (Abb. 3). Im Anschluss erfolgte die schablonengeführte Insertion des Implantats Regio 11 (Abb. 4). Ursprünglich vorgesehen war ein Implantat mit Durchmesser 3,7 × 11 mm (tioLogic® TWINFIT, Dentaurum). Jedoch konnte keine ausreichende Primärstabilität erzielt werden, sodass eine provisorische Sofortversorgung nicht möglich gewesen wäre. Um die Versorgungsstrategie beizubehalten, wurde intraoperativ auf ein Implantat mit Durchmesser 4,2 × 11 mm gewechselt. Da die prothetische Schnittstelle des hier verwendeten Implantatsystems unabhängig vom Durchmesser identisch bleibt, konnte das vorbereitete Provisorium genutzt werden. Das Implantat wurde mit 35 Ncm inseriert, das Provisorium verschraubt und außer Funktion gestellt. Der Wundverschluss erfolgte speicheldicht mit Einzelknopfnähten um das Provisorium (Abb. 5).

* Die Beiträge in dieser Rubrik stammen von den Anbietern und spiegeln nicht die Meinung der Redaktion wider.

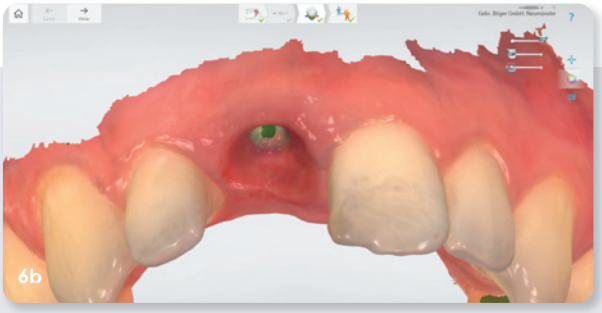



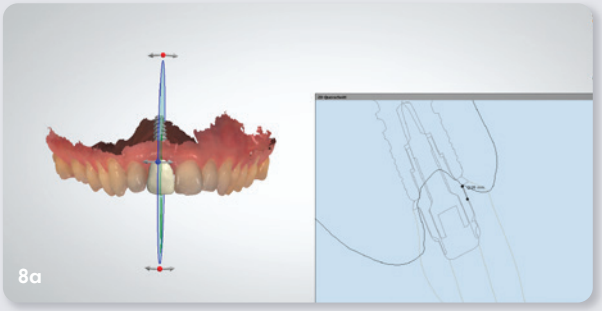

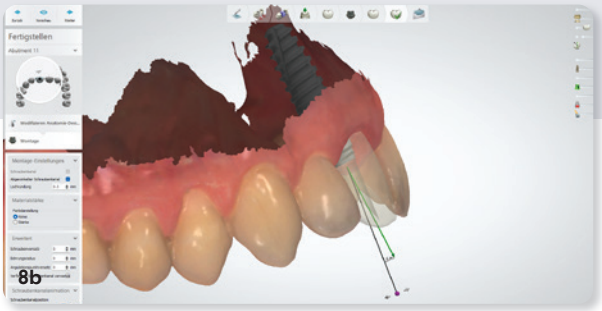

„Im digitalen Workflow konnte ein funktionell stabiler und ästhetisch kontrollierter implantologischer Lückenschluss realisiert werden."

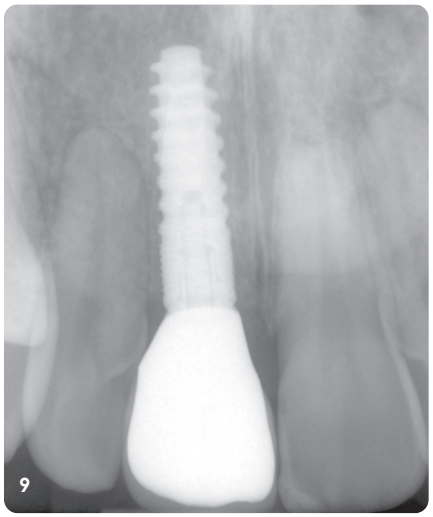

Abb. 6b: Intraoralscan, Implantatposition und erfasstes Emergenzprofil.
Abb. 7: Darstellung der Emergenzgestaltung Regio 11 im CAD-Modul, Gingivaprofil mit Titanbasis vor Konstruktion der Krone.
Abb. 8a+b: Digitale Konstruktion der finalen Krone mit anguliertem Schraubenkanal und Titanbasis (6°-Versatz nach palatinal).
Abb. 9: Röntgenkontrolle, stabile knöcherne Integration ohne Zeichen periimplantärer Veränderungen.
Abb. 10a+b: Final eingegliederte Implantatkrone Regio 11.

Einheilphase und Entscheidung für den Geometriewechsel

Über vier Monate formte sich ein stabiles periimplantäres Weichgewebe. Während dieser Zeit blieb das Provisorium ohne funktionelle Belastung. Nach der Einheilung zeigte sich bei der klinischen Kontrolle eine Gingivahöhe unterhalb der ursprünglich angenommenen Referenz. Die geplante konische Abutmentgeometrie hätte zu einem tiefen Austrittspunkt mit ungünstigem Einfluss auf den Gingivaverlauf geführt. Um das Emergenzprofil flacher zu gestalten und an die tatsächliche Weichgewebesituation anzupassen, wurde auf ein plattformbasiertes Abutment gewechselt. Möglich war dieser Geometriewechsel durch das hier verwendete Implantatsystem, bei dem beide Anschlussgeometrien (konisch oder plattformbasiert) auf dieselbe Implantatschnittstelle passen (Abb. 6a). Die Entscheidung war biologisch-prothetisch begründet, nicht technisch bedingt.

* Die Beiträge in dieser Rubrik stammen von den Anbietern und spiegeln nicht die Meinung der Redaktion wider.

Digitale Abformung und prothetische Umsetzung

Die digitale Abformung erfolgte mithilfe eines zum Implantat gehörenden Scanbodys. Die Weichgewebeverhältnisse wurden vollständig erfasst und in die CAD-Software übertragen (Abb. 6b). Auf Basis der Scandaten wurde eine verschraubte Einzelzahnkrone mit Titanbasis (Plattform GH 0,5) konstruiert. Um den Schraubenzugang aus dem Sichtbereich zu verlagern, wurde der Schraubenkanal um 6° nach palatinal anguliert (Abb. 7–8b). Für die Gerüstkrone kam Zirkonoxid zum Einsatz. Zur Individualisierung ist ein vestibuläres Cut-back keramisch verblendet worden (ceraMotion® Zr, Dentaurum).

Eingliederung der definitiven Versorgung

Die Implantatkrone wurde nach einer klinischen Kontrolle verschraubt. Das Emergenzprofil fügte sich harmonisch in die Gingivakontur ein, die vestibulären Gewebeverhältnisse zeigten sich stabil. Der Übergang zum Zirkonoxidgerüst war reizfrei, die Papillen vollständig ausgeprägt. Radiologisch zeigte sich eine stabile knöcherne Integration ohne periimplantäre Veränderungen (Abb. 9–10b).

Fazit

Im digitalen Workflow konnte ein funktionell stabiler und ästhetisch kontrollierter implantologischer Lückenschluss realisiert werden, ohne Planungsbruch oder zusätzlichen Eingriff. Das Fallbeispiel zeigt, wie wichtig es ist, prothetische Entscheidungen nicht nur präoperativ zu treffen, sondern situativ an die tatsächlichen Gewebeverhältnisse anpassen zu können. Das verwendete Implantatsystem ermöglicht es, bei identischem Implantatkörper zwischen konischer und plattformbasierter Abutmentgeometrie zu wählen – eine Option, die im Praxisalltag zusätzliche Flexibilität schafft.

kontakt.

Dr. Daniel Schulz
Rathausplatz 11
24558 Henstedt-Ulzburg
www.schulz-zahnarzt.de

Infos zum Autor

* Die Beiträge in dieser Rubrik stammen von den Anbietern und spiegeln nicht die Meinung der Redaktion wider.

Abbildungen: © Dr. Daniel Schulz

Anzeige

REGEDENT smart regeneration

CLEAN & SEAL®

Frühe und wirksame Behandlung von periimplantären Infektionen

1. CLEAN

Mechanische Reinigung in Kombination mit wirksamem Biofilmentferner PERISOLV®.

2. SEAL

Versiegelung des Defekts und Unterstützung der Wundheilung mit vernetzter Hyaluronsäure xHyA.

VORTEILE

- Beschleunigte Wund- und Gewebeheilung
- Stabilisierung und Schutz des Wundraums
- Erleichterte Entfernung von Biofilm und Granulationsgewebe

CLEAN & SEAL®

Weitere Infos

www.regedent.de