

stellt. Nach entsprechender Bearbeitung dient dieser als Garant für eine Hartschubstanzschonende Präparation und deutliche Arbeitserleichterung für den Behandler.

Mit der Präparation der beiden 360°-Veneers wurde fünf Wochen nach dem BriteSmile-Bleaching begonnen. Ein solcher Zeitraum sollte eingehalten werden, um eine stabile Zahnfarbe zu erhalten, da aufgrund von Rehydratationsprozessen oftmals nach einer Bleachingbehandlung minimale Farbveränderungen beobachtet werden.

Die Präparation erfolgte minimalinvasiv mit Schallinstrumenten der Fa. GEBR. BRASSELER. Die Präparationsgrenze lag supra- bzw. isogingival zur Schonung der biologischen Breite, um ein vorhersagbares Ergebnis der roten Ästhetik sicherzustellen (Abb. 2).

### 6) Provisorische Versorgung

Nach erfolgter Präparation wurde der Patient provisorisch versorgt. Mittels einer tiefgezogenen Schiene des duplierten Wax-up war es möglich, dem Patienten ein Provisorium der künftigen Situation einzugliedern.

Dadurch geben wir dem Patienten die Möglichkeit, sich vorab an die künftige Situation zu gewöhnen und sowohl dem Behandler als auch dem Techniker ein entsprechendes Feedback zu geben.

### 7) Definitive Versorgung mit e.max Presskeramik

Die Veneers wurden nach Abdrucknahme mit Impregum im Labor aus e.max LiSi<sub>2</sub> (Lithiumdisilikat) Keramik vollanatomisch gepresst, cut back und fertiggestellt.

Nach Einprobe wurden entsprechend der ausgewählten Kompositfarbe die Keramikveneers zur besseren Kontrolle der Passung einzeln und unter Kofferdam adhäsiv mit flowable composite reinlichthärtend befestigt (Abb. 3).

Zur Sicherung des Behandlungsergebnisses erfolgte anschließend eine Neujustierung der vorhandenen Aufbisschiene.

### 8) Wiederherstellung und Stabilisierung der roten Ästhetik durch Injektion von vernetzter Hyaluronsäure

„THINK RED!“

Wie die Ausgangssituation deutlich macht, bestand bei der Patientin ein parodontaler Befund, welcher das ästhetische Ergebnis erheblich negativ beeinflusst hätte. Diese parodontale Problematik wurde durch eine Kombination aus bakteriellen und iatrogenen Noxen hervorgerufen. Nicht zu vernachlässigen ist die sehr athletische Form der Inzisivi mit dem nach koronal verschobenen Kontaktpunkt. Der Approximalraum wäre in diesem Fall nur mangelhaft zu schließen gewesen.

Um nun interdental schwarze Dreiecke zu vermeiden, mussten wir umdenken.

In enger Kooperation mit unserer Zahntechnik wurde die ursprüngliche Form der Schneidezähne leicht verändert und der Kontaktpunkt weiter apikal gestaltet. Dennis Tarnow kam bereits 1992 zu der Erkenntnis, dass eine 100%ige Papillenerhaltung zu erwarten ist, wenn der Abstand zwischen dem Kontaktpunkt der Zähne und dem approximalen Knochen 5 mm oder weniger beträgt. Abstände größer als 5 mm reduzieren die Erfolgsaussichten auf vollständige Papillen drastisch.

Um die Regeneration der Papille anzuregen und um die vorläufige Situation zu stabilisieren, injizierten wir im 45-Grad-Winkel von apikal 0,05 ml vernetzte Hyaluronsäure pro Papille. Der Injektionspunkt lag 1,5 mm unterhalb des höchsten Punktes der Papille. Wir wählten hierbei ein mittelgradig vernetztes Produkt der Schweizer Firma Teoxane. Die Kanülengröße betrug 27 G (Abb. 4). Weitere Depots einer weniger vernetzten Hyaluronsäure wurden vestibulär weiter apikal gesetzt. Die intraorale Injektion von vernetzter (stabiler) Hyaluronsäure verspricht ähnlich wie in der Dermis einen hautverjüngenden und regenerativen Effekt. Die Halbwertszeit beträgt in der Dermis im Mittel sechs bis zehn Monate. Wie die Abbildung deutlich erkennen lässt, zeigt die papilläre Situation sechs Monate nach dem Einsetzen der vollkeramischen Restauration ein ästhetisch hervorragendes, gesundes und stabiles Ergebnis (Abb. 5).

### \_Zusammenfassung

„Ästhetik Total“ ist das Prinzip unseres Praxiskonzeptes!

Dieses Ziel ist nur umzusetzen, wenn man gewisse Parameter bereits bei der Behandlungsplanung nicht außer Acht lässt. Eine adäquate Vorbehandlung ist in den meisten Fällen genauso entscheidend wie die Behandlung an sich. Es zählt der dauerhafte Erfolg und damit ein über einen langen Zeitraum zufriedener Patient. Nur selten ist ein Fall ausschließlich „weiß“ lösbar. Lassen Sie also nicht die rote Ästhetik außer Acht! Viele Eingriffe können heutzutage optimal minimalinvasiv gelöst werden.

Wir nehmen auch den Begriff „weiße“ Ästhetik wörtlich. Eine Aufhellung der Zähne vor der keramischen Versorgung erzielt immer ein ästhetisch besseres Ergebnis.

Ein ästhetisches Gesamtergebnis kann häufig durch die Kombination von intraoraler und extraoraler Behandlung optimiert werden.

Schauen Sie durchaus auch einmal über den Tellerand hinaus. Seit geraumer Zeit konturieren wir den perioralen Bereich oftmals mit transientscher Hyaluronsäure. Dieser in der Haut natürlich vorkommende Glykosaminoglykan lässt viele Patienten nicht nur intraoral jünger aussehen. Schenken Sie also durchaus auch mal ein Lächeln (Abb. 6)!

Der ästhetische Erfolg wird Ihnen recht geben!\_

### \_Kontakt cosmetic dentistry



#### ZA Florian Göttfert

Studium an der Friedrich-Alexander-Universität Erlangen und Examen 2009, Assistenzarztstelle in Nürnberg – Zahnärzte am Ludwigsplatz – Dr. Schwenk, Dr. Striegel, [www.edelweiss-praxis.de](http://www.edelweiss-praxis.de) E-Mail: [goettfert@edelweiss-praxis.de](mailto:goettfert@edelweiss-praxis.de)



#### Dr. Marcus Striegel

Ludwigsplatz 1a  
90403 Nürnberg  
Tel.: 09 11/24 14 26  
Fax: 09 11/2 41-98 54  
E-Mail: [info@praxis-striegel.de](mailto:info@praxis-striegel.de)

# Vollnarkosesanierung als Konzept

Autor\_Milan Michalides



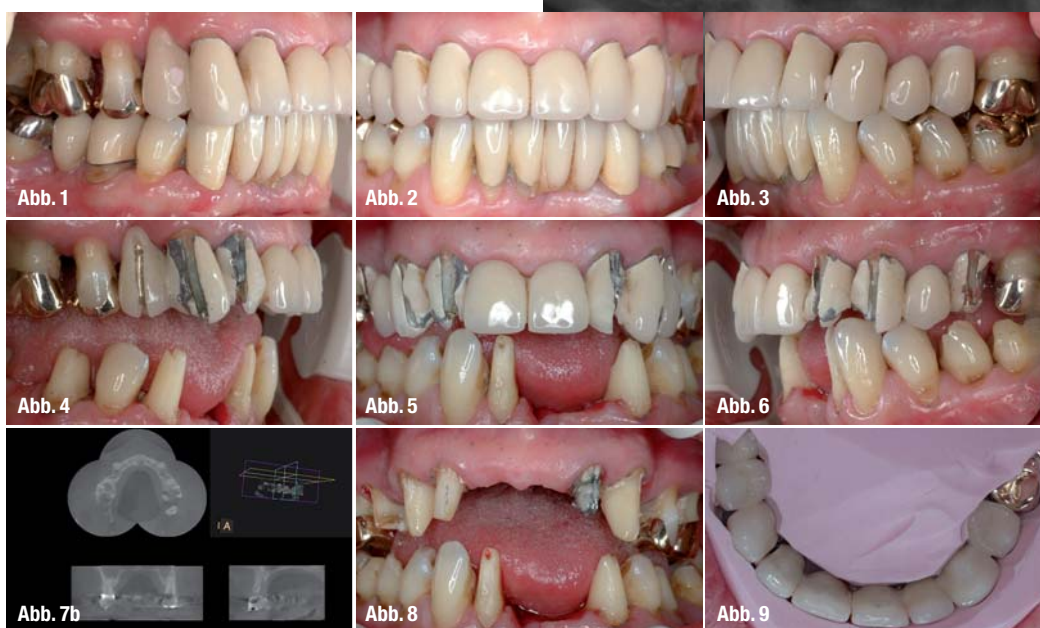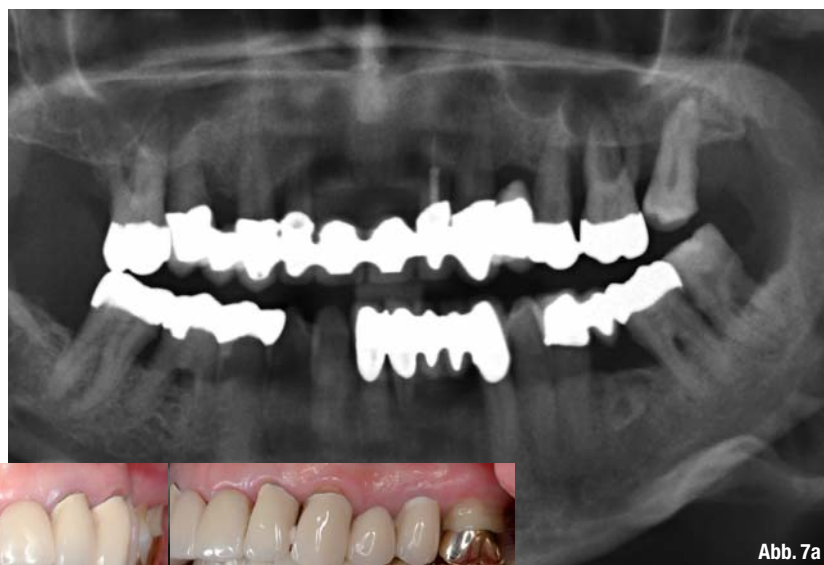Der Wunsch der Patienten nach schnellerer Versorgung führt zur Kombination von Konzepten und Methoden der Zahnheilkunde. Die Sofortimplantation mit Sofortversorgung und die gleichzeitige Präparation von bleibenden Zähnen unter ITN kann in vielen Fällen die Behandlungszeit drastisch verkürzen, ohne das Risiko übermäßig zu erhöhen. Wie ein solches Konzept Step-by-Step umgesetzt werden kann, zeigt der folgende Artikel.

**„Einer der größten Nachteile** bei großen Sanierungen ist die teilweise enorme Zeitspanne zwischen Erstbesuch des Patienten und des definitiven Einsetzens des Zahnersatzes. Hier liegt ein möglicher Grund dafür, weswegen sich so viele Kollegen vor großen Sanierungen scheuen oder sie gar ablehnen. Dabei muss es nicht zwangsläufig so sein. Die nötige Infrastruktur vorausgesetzt, und dies gilt bereits für viele größere Praxen, können Patienten in einem Bruchteil der Zeit versorgt werden, und das mit weitaus mehr „Komfort“. In den letzten zehn Jahren unserer Praxistätigkeit kam es zu einer Evolution der Behandlung

von großen Fällen. Die vollständige Integration aller uns zur Verfügung stehender Möglichkeiten in der Vollnarkose (ITN) hat zu einer großen Patientenzufriedenheit und dem routinierten Versorgen großer Fälle in kürzerer Zeit geführt. Auf allgemeinmedizinische Aspekte, Risiken und Aufklärungsaspekte verzichten wir an dieser Stelle. Dieses wichtige Kapitel würde den Rahmen dieser Publikation sprengen. Wir setzen diese Dinge als bekannt voraus. Dies gilt auch für die Diagnostik und das Vorgespräch durch den Anästhesisten, welche selbstverständlich in voller Ausführlichkeit im Vorfeld zu erfolgen haben.

Die zur Beratung in der Praxis erschienene Patientin kam mit bestimmten Vorstellungen und Wünschen zu uns. Ein besonderes Anliegen war die bestehende Ästhetik, trotz der notwendigen Eingriffe so wenig wie nur möglich zu verändern (Abb. 1–3). Der Wunsch nach festen Zähnen und die möglichst rasche Behandlung erschwerten uns die Planung. Die bereits vom Vorbehandler diagnostizierte massive Parodontitis sollte die Patientin auf direktem Wege zu einem herausnehmbaren Zahnersatz führen. Erfahrungsgemäß findet dies bei den Patienten weniger Zuspruch. Dem Wunsch nach festen Zähnen konnte nur eine implantologische Intervention gerecht werden. In dem OPTG in Abbildung 7a wird das ganze Ausmaß der Defekte und Läsionen deutlich. Multiple Extraktionen und Implantationen mussten geplant werden. Die verbleibenden Zähne sollten für die Taktilität beim Kauen in die Gesamtversorgung miteinbezogen werden. Aus diesem Grund war die Anfertigung eines DVT für multiplanare Planung zwingend (Abb. 7b). Ohne ausreichende Informationen kann und darf man sich nicht in ein solches Vorhaben stürzen. Abgesehen von rechtlichen Konsequenzen zählt die Aufklärung für uns vor allem für das Verständnis der Patienten. Jeder Eingriff muss vom Patienten verstanden worden sein. Gerade bei

Hilfsmittel wie Silikonschlüssel immer wichtige Informationen vor allem während des Arbeitens. Dies dient immer zur Absicherung von Dimensionen, Grenzen und Position des späteren Zahnersatzes. Will man eine Situation in Form und Farbe optimal auf den späteren Zahnersatz übertragen, können Silikonschlüssel eine schnelle und einfache Hilfestellung leisten. Dies bezieht sich bei ästhetischen Fragen meistens auf die vestibuläre Ausrichtung des Zahnbogens. In Abbildung 9 kann man sehen, wie der Ausgangszustand mittels Silikonschlüssel leicht fixiert werden kann. Ein schnelles Anlegen in späteren



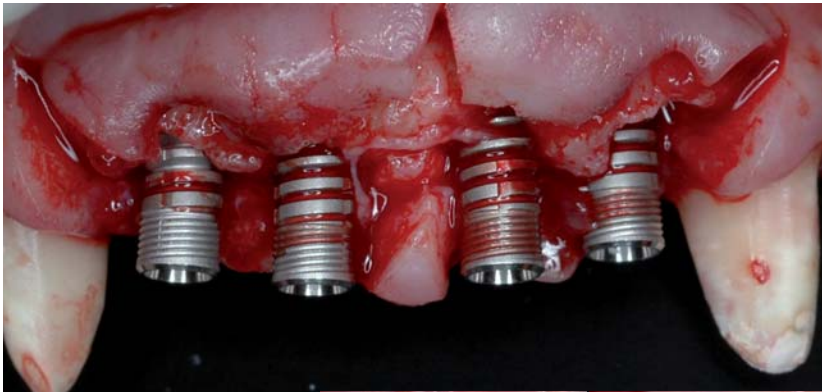größeren Sanierungen ist eine Vielzahl von Fragen, Gefahren und Risiken im Vorfeld abzuklären. Jeder Patient hat das Recht auf vollständige Aufklärung. Wir sichern uns zudem dadurch forensisch ab, denn auch dies spielt eine große Rolle in der zahnärztlichen Praxis.

Was wir also grundsätzlich im Vorfeld machen ist die selbstverständliche Planung mittels Modellen, OPTG, DVT und Planungshilfen aus Silikon. Trotz aller technischen Möglichkeiten bieten so einfache

Situationen erleichtert die Ausrichtung des Zahnbogens.

Ist die Planungsphase abgeschlossen, kommt der große Tag. Mit einer geplanten ITN-Dauer von vier bis fünf Stunden wurde die OP angesetzt. Nachdem die Patientin intubiert war, wurde mit dem Entfernen des bestehenden Zahnersatzes begonnen. Die klassische EKR erfolgt in ITN mit besonderer Vorsicht. Keramiksplitter, Metallfragmente oder Zahnstücke werden primär sorgfältig abgesaugt. Mittels einer



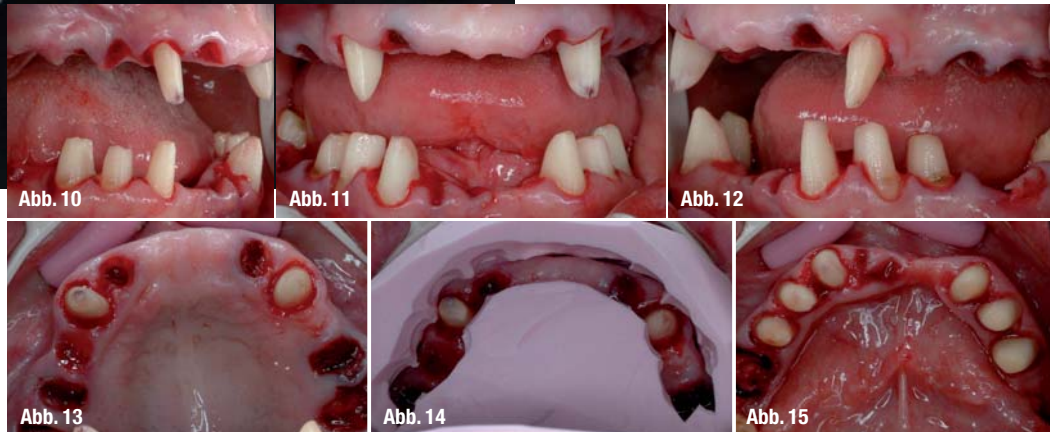


lich zu halten, und einen optimalen Abdruck zu gewährleisten.

Ist dies geschehen, erfolgt die Implantation.

Nachdem die Mundhöhle intensiv mit CHX gespült wurde, erfolgte die Deperiostierung mit anschließender Implantatinserterion. Bei Sofortimplantationen ist man auf Implantatsysteme angewiesen, die über ausreichend primärstabile Eigenschaften verfügen. In diesem Fall kamen OT-F<sup>2</sup>-Implantate der Firma OTmedical, Bremen, zur Anwendung. Einfache Chirurgie in Kombination mit vereinfachter Ab-

Abb. 16



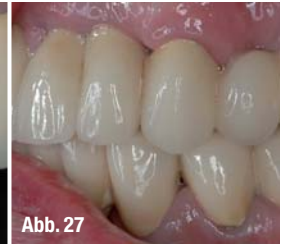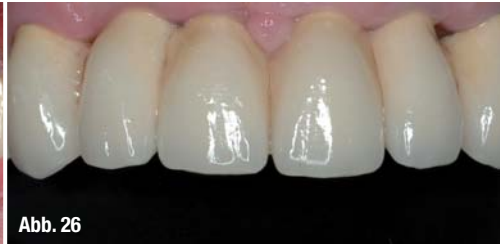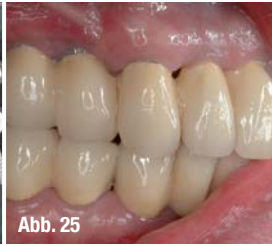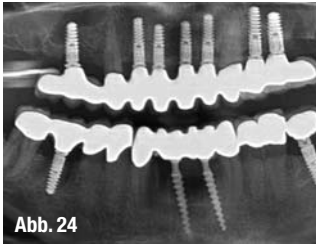
„toten Maus“ (eine Zellstofftamponade im tiefen Rachenraum) wird ein zusätzlicher Schutzmechanismus eingebracht. Sorgfältige Kontrolle des Oropharynx während des gesamten Eingriffes sind selbstverständlich. Zunächst wird der ZE geschlitzt (Abb. 4–6). Anschließend mittels Crown-Click oder Kronenaufheblern von den Zähnen entfernt (Abb. 8). Spätestens an dieser Stelle entscheidet es sich, ob es zu einer Planänderung kommt oder man wie geplant fortfahren kann. Nicht selten erfolgen Anpassungen der Planung aufgrund von zerstörten oder frakturierten Zähnen. In diesem Fall konnte der bestehende Zahnersatz ohne Probleme entfernt und die nicht erhaltungsfähigen Zähne extrahiert werden. Nach der schnellen Extraktion erfolgte die Präparation der restlichen Zähne. Dies kann alternativ auch vor der Extraktion erfolgen. Die abgeschlossene Präparation sieht man in Abbildung 10–13 und 15. Während der Präparation diente der Silikonschlüssel der permanenten Kontrolle der Dimensionen. Dieser Schritt ist sicherlich bei nicht versorgten Zähnen wichtiger als bei Zähnen, die bereits überkront sind. Abbildung 16 zeigt die schnelle Kontrolle aller wichtigen Parameter während der Arbeit. Ist die Präparation abgeschlossen, kann man zur Chirurgie wechseln. Ein kurzer Umbau des OPs wird genutzt, um das OP-Gebiet zu anästhesieren. Wir benutzen hierfür UDS-Forte. Hierbei geht es nicht nur um die postoperative Schmerzausschaltung, sondern um den Blutverlust während der OP so gering wie nur mög-

drucknahme erleichtert das Vorgehen in der ITN. Die Abdrücke in ITN gestalten sich aufgrund der nicht vorhandenen Mitarbeit der Patienten als größte Herausforderung. Hier sind mitunter vier Personen des Teams notwendig, um eine adäquate Abdruckqualität zu ermöglichen. Hierbei geht es vorrangig um das Abhalten der Weichgewebe. Trockenlegung mit Speichelfreiheit spielt in ITN keine Rolle. Die Salivation ist auf ein tolerierbares Mindestmaß ausgeschaltet. Lediglich Blutungen müssen mittels Anästhetikum reduziert werden, sofern welche produziert wurden.

In Abbildung 16 kann man die teilweise eingebrachten Implantate im Frontzahnbereich sehen. Hier hat man noch eine letzte Möglichkeit der Positionsbeneinflussung. Abbildung 20 zeigt die Situation nach dem endgültigen Festlegen der Implantatposition in der Vertikalen. Nachdem die Implantate primärstabil verankert worden sind, erfolgte die direkte Abdrucknahme. In Abbildung 18 erkennt man die eingesetzten Abdruckpfosten, in Abbildung 21 die Pfosten des gesamten OK. Eine Kontrolle des vollständigen Schlusses der Pfosten auf den Implantaten, die wir üblicherweise mit dem OPTG kontrollieren, erfolgte in diesem Fall optisch. Hier ist die Deperiostierung hilfreich (Abb. 17 und 19). Nach der Kontrolle aller Implantate konnte der individuelle Abdruckklöffel angepasst werden. Wir benutzen dafür grundsätzlich durchsichtige Einmal-Kunststofflöffel. Dieser Abdruckklöffel (Abb. 22) wird mit Fresh befüllt, welches selber auch durchsichtig ist. Eine sichere Füh-







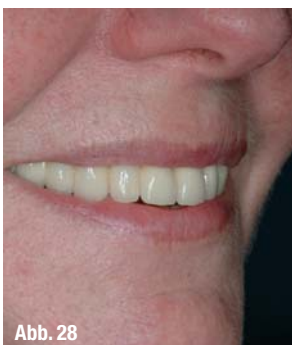Noch während der ITN wurden Langzeitprovisorien aus Kunststoff hergestellt. Diese müssen sehr präzise angefertigt werden. Provisorische Abutments oder provisorisch beschliffene Titanabutments können dann eingesetzt werden, sofern eine ausreichende Primärstabilität vorliegt. In diesem Fall wurden im Labor vorbereitete Titanabutments inseriert und mit dem LZProvi versorgt. Die mit diesen LZProvis ausgeheilte Situation drei Monate später erkennt man auf der Abbildung 23. Gute gingivale Verhältnisse und osseointegrierte Implantate komplettierten das Gesamtbild des guten Zustandes nach erfolgter Totalsanierung in ITN.

Der fertige Zahnersatz wurde einprobiert und mittels einer OPTG-Aufnahme auf den korrekten Sitz überprüft. Nachdem im OPTG noch eine leichte Diskrepanz festgestellt worden war, wurden die gingivalen Anteile der Brückenglieder reduziert. Diese stören häufig das Hineingleiten des Zahnersatzes in seine geplante Endposition. Aufgrund der Festigkeit des Bindegewebes musste in diesem Fall nachgearbeitet werden.

Das Endergebnis kann man in Abbildung 26 sehen. Bis auf ganz kleine gingivale Einschränkungen konnte dem Hauptwunsch der Patientin nach unveränderter Ästhetik des Frontzahnes entgegengekommen werden. Selbst in der Vertikalen wurden die ursprünglichen Proportionen eingehalten. In den Lateralansichten (Abb. 25 und 27) erkennt man die adäquate Passung des Zahnersatzes im OK und UK.

Die en face-Aufnahme in Abbildung 28 zeigt die glückliche Patientin mit ihren neuen Zähnen. Die gesamte Behandlungsdauer betrug drei Monate und eine Woche. (Mittlerweile befindet sich die Patientin seit einem Jahr im komplikationslosen Recall, Anm. d. Verf.)

haltung und Zufriedenheit fest. Als wesentlich sind hier die Punkte Angst vor Schmerzen, Zeitersparnis (Zusammenfassung von Behandlungssitzungen) und Stressreduktion zu nennen. Dies gilt sowohl für chirurgische als auch für Wahleingriffe wie die Versorgung mit Zahnersatz oder konservierende Totalsanierung. Das Altersspektrum reicht dabei vom Kleinkind bis zum Rentner. Was zählt ist die Vereinfachung des Procedere und das Ausschalten der Komponente Angst für den Patienten. Hier liegt der Hauptgrund für den überragenden Erfolg der ITN in der zahnärztlichen Praxis. Der häufig von Gegnern angebrachte Kritikpunkt der reinen Bequemlichkeit von Vollnarkosebehandlungen lässt den dramatisch hohen Anteil an Angstpatienten außer Acht. Dieser Punkt wird von vielen Kollegen unterschätzt. Einer der häufigsten in diesem Zusammenhang angebrachten Sätze der Kollegen an die Patienten lautet: „Nun stellen Sie sich nicht so an, das kriegen wir auch so hin.“ Aber eben so einfach ist der Umgang mit tief sitzenden Ängsten und Phobien der Patienten nicht. So zeigen die vielen Versuche mit Hypnose und Analgosedierung, die natürlich mit dem Aufwand und dem Schwierigkeitsgrad der Behandlung häufig schnell an ihre Grenzen stoßen, dass man die Mehrzahl der Patienten bei großen Sanierungen eben doch vollständig anästhesieren muss. Nur so ist auch eine adäquate Behandlungsqualität zu gewährleisten. Insgesamt stellen wir also fest, dass die Sanierung unter ITN mittlerweile alle Gebiete der Zahnheilkunde kombinieren und als „Trägermedium“ beinhalten kann. Die Patienten danken es uns, weil wir oftmals eine große Last von ihnen nehmen. \_



### \_Epikrise

Am Beispiel der ITN in der zahnärztlichen Praxis lassen sich viele Faktoren für die erfolgreiche Integration eines Konzeptes ableiten. Die früher nur für Randgruppen zugängliche und rudimentär angebotene Vollnarkose kann heutzutage das Fundament für den allgemeinen Praxiserfolg bilden. Dabei spielt es primär keine Rolle, welcher Eingriff unter ITN erfolgt. In der Patientenanalyse stellen wir häufig wiederkehrende Muster in Sachen Erwar-

<b>_Kontakt</b>		cosmetic dentistry
		<p><b>Milan Michalides</b>                  Jupiterstraße 1                  28816 Stuhr                  Tel.: 04 21/5 79 52 52                  Fax: 04 21/5 79 52 55                  E-Mail:                  michalidesm@aol.com                  www.praxis-michalides.de</p>



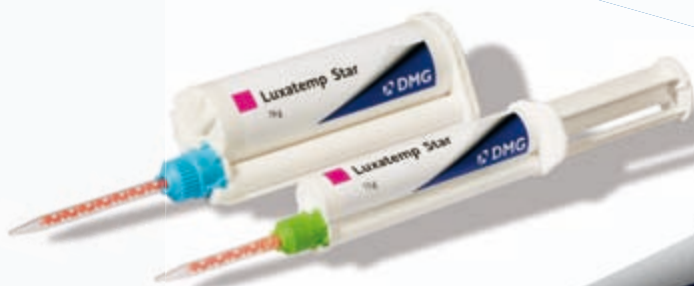**NEU!**

# Hart, aber unwiderstehlich. Das neue Luxatemp Star.

Strahlend schöne Provisorien, die richtig was aushalten:

Das neue Luxatemp Star bietet Bestwerte bei der Bruch- und Biegefestigkeit! Die Weiterentwicklung des Topmaterials Luxatemp kann mehr: Extreme Stabilität, höchste Passgenauigkeit und zuverlässige Langzeit-

Farbtreue. Kein Wunder, dass es von Experten empfohlen wird. Testen Sie jetzt selbst. Mehr gute Argumente gibt es unter [www.dmg-dental.com](http://www.dmg-dental.com). **Besuchen Sie uns auf der IDS in Köln, Halle 10.1, Stand F40/G41.**



 **DMG**  
Dental Milestones Guaranteed