

# Von der Notwendigkeit der 3-D-Diagnostik

## Nichtanlage oberer seitlicher Incisivi – ein aufwandminimiertes Konzept

Die dreidimensionale virtuelle Darstellung anatomischer Strukturen erleichtert die präoperative Diagnostik. Sie sollte jedoch streng indikationsbezogen sein und verantwortungsbewusst eingesetzt werden. Sie ersetzt zudem kein chirurgisches Know-how. Leitlinien zur Anwendung gäben Sicherheit für Anwender und Patienten.

Dr. Bernd Neuschulz, M.Sc./Hameln

■ Beiträge zur 3-D-Diagnostik haben in der implantologischen Fachliteratur, bei Kongressen oder Symposien seit geraumer Zeit eine dominante Präsenz. Zweifelsohne stellt die dreidimensionale Darstellung einen Quantensprung in der Diagnostik dar. Nicht nur, dass die Beurteilung anatomischer Strukturen eine neue Dimension erreicht, vielmehr können durch eine weiterführende Schablonentechnik implantologische Eingriffe durchaus sicherer und deren Ergebnisse vorhersagbarer werden, auch wenn noch Abweichungen bis zu 6mm linear und 11 Grad in der Achsenrichtung beschrieben werden. Zunehmend verweisen Gutachten bei einem eventuellen Misserfolg auf eine präoperative 3-D-Diagnostik. Diese Tendenz muss jedoch kritisch betrachtet werden, denn wo liegt die Grenze aus forensischer Sicht? Nach den Leitlinien der DGZMK zur digitalen Volumentomografie gilt für die Rechtfertigende Indikation: „... dass der gesundheitliche Nutzen der Anwendung dem Menschen gegenüber dem Strahlenrisiko überwiegt.“ – „Im Bereich der Implantologie scheint sich mit dem Einsatz dreidimensionaler DVT-Datensätze eine Art Routine-Applikation entwickelt zu haben.“ (W.Schmitt) Beim „ICOI Weltkongress“ (Hamburg, August 2010) wurde die Notwendigkeit zur 3-D-Diagnostik bei der Einzelzahnversorgung schon

wieder zurückhaltender gesehen. Eine fundierte Entscheidungshilfe – im Sinne von Leitlinien und diese unabhängig von Industrie- oder Verbandsinteressen – ist für die tägliche Praxis notwendig und überfällig!

Ziel ist stets eine sorgfältige Diagnostik, gilt es doch den Patienten vor Schaden zu bewahren. Schadensbegrenzung kann aber auch Kostenreduzierung bedeuten. Der Bedarf an implantologischer Versorgung wächst stetig, doch in Zeiten, wo das Budget des Einzelnen zunehmend limitiert ist, wächst auch dessen Kostenbewusstsein. Bei der Einzelzahnversorgung, wie im vorliegenden Fall, stellt sich die Frage nach der Verhältnismäßigkeit von Risiko, Kosten und Nutzen. Ist eine Implantation auch ohne 3-D-Darstellung möglich und zu verantworten, selbst wenn das Röntgenbild zunächst ein Platzdefizit zu den benachbarten Zähnen vermuten lässt? Zur Diagnostik gehört neben einem Röntgenbild auch die sorgfältige klinische Inspektion des OP-Gebietes und eine fundierte Kenntnis über anatomische Strukturen.

Die Inzidenz von Nichtanlagen seitlicher Schneidezähne im Oberkiefer wird in der Literatur zwischen 6 und 9% angegeben. Im Regelfall werden diese Patienten kieferorthopädisch vorbehandelt, sodass es im Idealfall zum Lückenschluss oder aber – wenn dies nicht

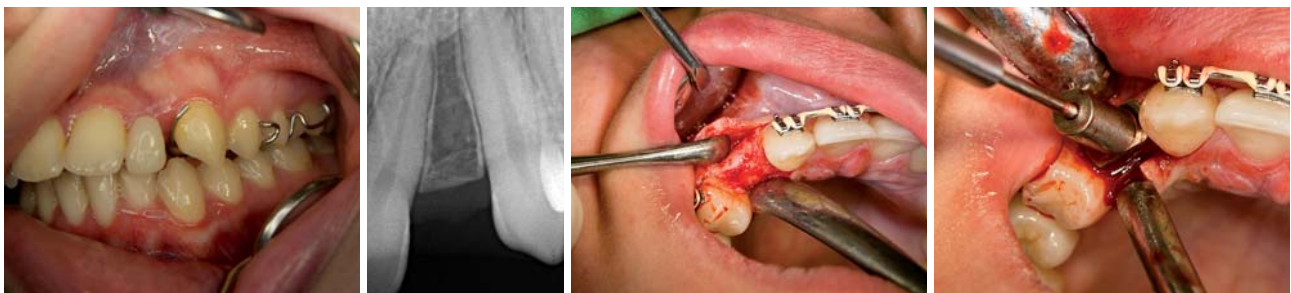


Abb. 1: Klinische Ausgangssituation. – Abb. 2.: Röntgenbild Ausgangssituation. – Abb. 3.: Darstellung des OP-Feldes. – Abb. 4.: Zentrale Positionierung.

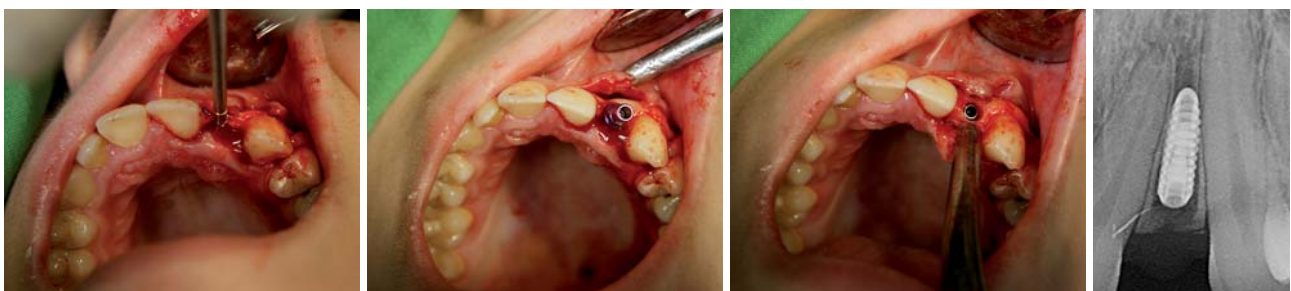


Abb. 5: Implantatbettauflbereitung. – Abb. 6: Implantation (Konus-K3pro). – Abb. 7: Subkrestale Positionierung. – Abb. 8: Röntgenbild nach Implantation.



Knochenaufbau



Membranen



Implantate

Oral  
Regenerative  
Medicine

Oral Implant  
Medicine



Endodontie



Tissue Care

Oral Healing  
Medicine

So haben Sie alles sicher im Griff!

**RIEMSER Dental**

Comprehensive Oral Surgery Technologies

**RIEMSER-Dental auf der IDS!**

34. IDS Köln vom 22.-26. März 2011, Halle 3.2 /C/040

Sehen & erleben Sie Produktinnovationen bei RIEMSER!



**RIEMSER** 

RIEMSER Arzneimittel AG | Geschäftsbereich Dental | Lindigstraße 4 | 63801 Kleinostheim | Germany  
fon + 49 (0) 6027 4686-0 | fax + 49 (0) 6027 4686-686 | e-mail dental@RIEMSER.de | [www.RIEMSER-Dental.de](http://www.RIEMSER-Dental.de)



geht – zum Offenhalten dieser Lücken kommt. Im Fall der offenen Lücke zeigen sich – häufig als Folge der kieferorthopädischen Intervention – im apikalen Bereich konvergierende Wurzeln. Dies ist röntgenologisch, nach einer 3-D-Analyse, aber auch klinisch so (Abb. 1 und 2) und dies häufig bei Patienten, deren Mittel begrenzt sind. Unbestritten wäre die schablonengeführte Implantation auf Grundlage computertechnischer Analyse einfach und zeitgemäß. Einfach und sicher ist sie aber auch, wenn man sich erinnert, wie diese Wurzeln im Kiefer liegen und wie man deshalb eine Annäherung an dieselben verhindern kann. Die knöcherne vestibuläre Abdeckung der Wurzeln im Oberkiefer ist sehr häufig extrem dünn (K. U. Benner). Die Lage der Wurzeln lässt sich leicht palpieren und gegebenenfalls intraoperativ darstellen. So ergibt sich bei der Implantation zwangsläufig die Notwendigkeit, die Achsenrichtung nach palatinal auszurichten. Vorteile bieten hier Implantatsysteme die subkrestal gesetzt werden, um später ein optimales Emergenzprofil zu erhalten. Wesentlich aus unserer Sicht ist weiterhin, dass durch eine konische Abutmentverbindung in der späteren Funktion Mikrobewegungen vermieden werden. Beides verhindert zugleich einen Knocheneinbruch im krestalen Bereich. Dass das System eine Angulation des Abutments bis zu 25° zu lassen sollte, ist durch die Implantatpositionierung zwangsläufig.

### Methode

Nach Röntgen- und Modellanalyse sowie klinischer Inspektion erfolgt im Regelfall nur eine krestale Inzision mit sulkulären Entlastungen der Nachbarzähne (Abb. 3). Nach Ankörnung der Kortikalis mit einem Rosenbohrer, wobei die zentrale Positionierung durch Distanzhülsen des 3-D-Implantatpositionierungssets (stoma) (Abb. 4) erleichtert wird, erfolgt die Pilotbohrung. Die weitere Aufbereitung nehmen wir bis zur Finalbohrung sehr häufig ausschließlich nonablativ vor. Dies kann durch Handinstrumente oder maschinell durchgeführt werden. Die Vorteile: einfache Korrektur der Achsenrichtung und zusätzliche Knochenverdichtung. Nach der Finalbohrung wird das Implantat subkrestal gesetzt und die Wunde mit zwei oder drei Nähten verschlossen (Abb. 5 bis 8). Es gibt durchaus Fälle, wo wir zur Darstellung der Wurzeln einen kleinen Mukoperiostlappen bilden. Die vestibuläre Entlastung erfolgt

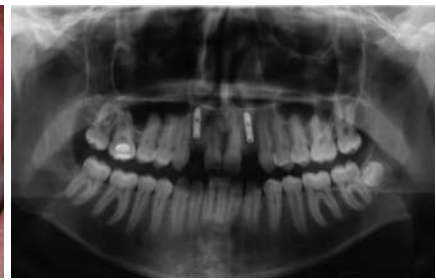
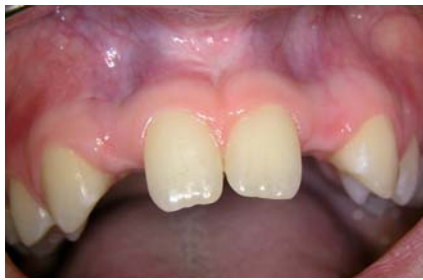

Abb. 9: Klinische Ausgangssituation. – Abb. 10: OPG nach Implantation.

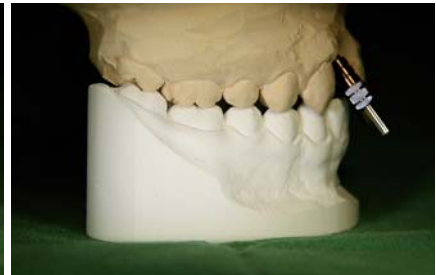
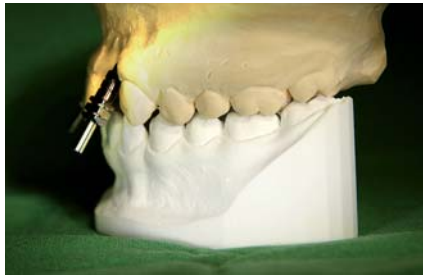
Abb. 11a und b: Achsenrichtung.

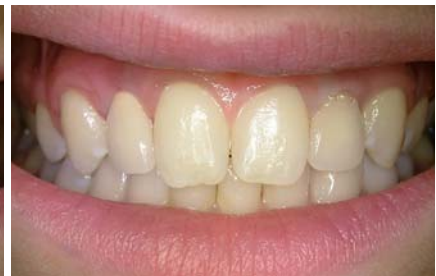
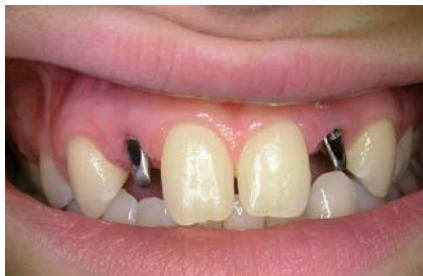
Abb. 12: Abutments in situ. – Abb. 13: Klinisches Ergebnis.

dann distal der Eckzähne. Dass zur prothetischen Versorgung die Angulation des Abutments zur Achsenrichtung korrelieren sollte, erklärt sich, wie schon erwähnt, durch die nach palatinal versetzte Achsenrichtung (Abb. 9 bis 13).

### Zusammenfassung

Die hier aufgeführte Beschreibung einer sehr einfachen und praktikablen Technik zur implantologischen Versorgung nicht angelegter seitlicher Schneidezähne dient allein dem Ziel, ohne kostenintensive 3-D-Analysen und Schablonentechnik dennoch sicher zum Erfolg zu kommen. Dieser Artikel richtet sich nicht gegen den Fortschritt durch dreidimensionale Diagnostik, auf den auch der Autor nicht verzichten möchte. Anlass zu dieser Überlegung war allein der Ansatz, sowohl mit unseren Möglichkeiten als auch mit den Bedürfnissen unserer Patienten sensibel umzugehen. ■

### ■ KONTAKT

**Dr. Bernd Neuschulz, M.Sc.**

Praxisgemeinschaft für regenerative Zahnmedizin  
Ritterstr. 2  
31785 Hameln

# Ihr Lächeln steht für uns an erster Stelle

Für Sie als Zahnarzt hat die Zufriedenheit Ihrer Patienten höchste Priorität.

Für uns als Ihr Partner ist nichts wichtiger, als die Beziehung zu Ihnen, den Zahnärzten, die mit uns zusammen arbeiten.

Wir sind Ihr kompetenter Partner, der Sie dabei unterstützt, für Ihre Patienten langfristige optimale ästhetische Ergebnisse zu erzielen. Wir bieten Ihnen alles aus einer Hand: Fallplanung und Management, Intervention, Restauration und individuelle, auf die Kunden zugeschnittene Lösungen.

Ihr Lächeln liegt uns am Herzen.



## Implantat-Systeme

Prima Implantatsystem

Prima TC

Restore® Implantatsystem



## Regenerationsprodukte

DynaMatrix



## Digitale Zahntechnologie

easyGuide



Bringen Sie diesen Coupon  
mit an den **Keystone** Stand  
und nehmen Sie an unserer

## Tombola

am Mittwoch, Donnerstag und Freitag,

**Halle 11.1, Stand 050**

teil. Gewinnen Sie

**ein iPad (16 GB)**

**Wir freuen uns auf Sie!**

Keystone Dental GmbH  
Jägerstraße 66 · 53347 Alfter · Germany  
tel. 02222-9294-0 · fax. 02222-977356

[www.keystonedental.eu](http://www.keystonedental.eu)

Praxisstempel:

