

Navigierte Implantation ohne konventionelle Abformung

Ein Case-Report

Die präzise dreidimensionale Beurteilung der anatomischen Gegebenheiten, die vorliegende klinische Situation und die geplante prothetische Versorgung sind Grundvoraussetzungen für sinnvolles Backward Planning. Das hier beschriebene Vorgehen macht dies durch die Möglichkeit der Kombination von intraoral erfassten 3-D-Scandaten und DICOM-Datensätzen ohne konventionelle Abformung möglich.

Dr. Jan-Frederik Güth, Priv.-Doz. Dr. Florian Beuer, Prof. Dr. Daniel Edelhoff/München

■ Die Digitalisierung der Zahnmedizin erhält in immer mehr Bereichen Einzug und beeinflusst auch die Implantologie. Stand das letzte Jahrzehnt ganz im Sinne der CAD/CAM-gestützten Fertigung dentaler Restaurationen, rückte in den letzten Jahren die digitale Abformung mehr und mehr in den Fokus des zahnärztlichen und zahntechnischen Interesses.^{1,2}

Aktuell kann der Praktiker in Deutschland auf drei Systeme zur direkten intraoralen Datenerfassung zurückgreifen, die den ersten wissenschaftlichen Publikationen zufolge das Potenzial haben, die klassische Abformung für bestimmte Indikationen ersetzen zu können. Vor dem Hintergrund der sich stetig weiterentwickelnden digitalen Zahnmedizin scheint die digitale Abformung der nächste logische und konsequente Schritt auf dem Weg zu einem vollständig digitalen Arbeitsablauf. Durch die direkte Datenerfassung im Mund kann die „analoge“ Lücke zu Beginn der hochpräzisen CAD/CAM-Fertigung geschlossen werden. Erste wissenschaftliche Untersuchungen geben einen Hinweis auf die Präzision dieser Abformmethoden und deren Vorteile und Konkurrenzfähigkeit im Vergleich zum heutigen Standard.³⁻⁵

Gegenstand aktueller Entwicklungen ist vor allem die Verknüpfung der intraoral erfassten Daten mit anderen Bereichen der Zahnmedizin, wie dem digitalen Artikulator, der digitalen Axiografie, einem 3-D-Gesichtsscan oder auch der digitalen Implantatplanung und -abformung. Häufig existieren, wie beispielsweise im Bereich der Implantatplanung, bereits Lösungen für einzelne Komponenten, welche in Zukunft nach und nach verschmolzen bzw. verbunden werden.

Im Bereich der Implantologie ist die prothetikorientierte Planung der Implantatposition heute Standard. Bisher basierten das Backward Planning und die anschließende navigierte Implantatinsertion allerdings auf einer konventionellen Abformung. Alternativ kann dies seit einiger Zeit und für einige Indikationen auch auf Basis eines Intra-

oralscans erfolgen. Hierfür wird – wie im folgenden Fall dargestellt – die klinische Situation intraoral digital erfasst, eine virtuelle Krone mittels Computer Aided Designs erstellt und dieser Datensatz mit dem Datensatz eines digitalen Volumentomogramms (DVT) kombiniert. Auf der Basis der integrierten Datensätze kann die spätere Implantatposition geplant und diese in eine entsprechende Chirurgeschablone umgesetzt werden. Der vorliegende Fall stellt das Vorgehen anhand eines Implantats in Regio 36 exemplarisch mittels „CEREC meets GALILEOS“-Technologie dar.

Fallbeschreibung

Der Patient stellte sich nach Extraktion des Zahnes 36 in der Poliklinik für Zahnärztliche Prothetik der LMU München vor. Nach ausführlicher Befunderhebung, Beratung über mögliche Behandlungsalternativen und Aufklärung entschied sich der Patient neben weiteren restaurativen Maßnahmen (Inlay in Regio 35 und 37) für eine implantatgetragene Krone in Regio 36. Abbildung 1 stellt den Ausgangsbefund des Unterkiefers dar. Eine Augmentation wurde vom Patienten strikt abgelehnt.

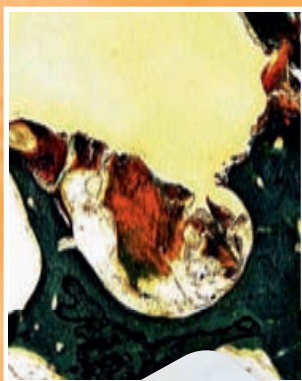
Aufgrund des starken Würgereizes des Patienten sowie dem Wunsch nach höchster Sicherheit, kurzen Ausfallzeiten und minimaler Einschränkungen während und nach der Implantation entschied sich das Team in Absprache mit dem Patienten für ein Back-

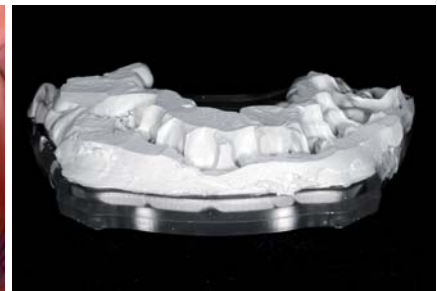
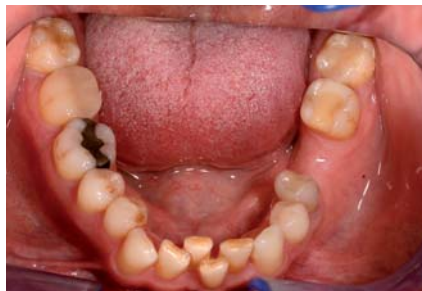
Abb. 1: Ausgangsbefund: Schalltlücke in Regio 36, insuffiziente Füllungen in Regiones 35 und 37. **Abb. 2:** Röntgenschablone mit Bissregistratmaterial (Futar Scan, Kettenbach) vorbereitet für DVT-Scan.

SonicWeld Rx®

powered by American Dental Systems



Membrane und Pins aus PDLLA



Schalentechnik mit 0,1 mm PDLLA-Folie

DR. IGLHAUT KURSREIHE:

INNOVATIVE KNOCHEN- AUGMENTATION

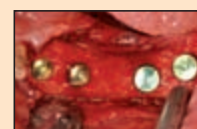
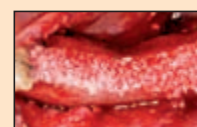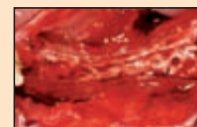
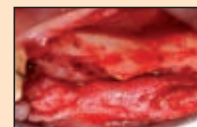Die minimalinvasive metallfreie
Schalentechnik für die horizontale
und vertikale Knochenaugmentation
in einem Schritt ohne Knochenblock

**IDS
2011**

Besuchen Sie uns
auf der IDS Köln
22.-26. März 2011
Halle 4.2
Gang G Nr. 48
Gang J Nr. 49

LERNEN SIE IN DEM SPEZIALKURS DIE VORTEILE DER KNOCHENAUGMENTATION MIT SONICWELD RX®

- Die sehr einfache Ultraschallfixierung resorbierbarer Pins und Membranen aus PDLLA, die eine extreme Stabilität hervorruft.
- Die Vermeidung von Nachteilen, die durch schwieriges Handling entstehen, sowie die geringe Traumatisierung für den Patienten.
- Die minimalinvasive horizontale und vertikale Knochenaugmentation durch rigide Fixierung biologisch abbaubarer Pins und Membranen.
- Die revolutionäre Schalentechnik: Knochenblockaugmentation ohne Knochenblockentnahme.



Schalentechnik
nach Dr. Iglhaut

„Die metallfreie Technik stellt
für mich keine Alternative dar,
sondern ein Muss – da eine
weitere OP für mich nicht in
Frage kommt.“

Ein zufriedener Patient


**AMERICAN
Dental Systems**



BERLIN
30.03.2011



HAMBURG
06.04.2011



MÜNCHEN
04.05.2011



MEMMINGEN
13./14.05.2011



FRANKFURT
25.05.2011

MELDEN SIE SICH JETZT AN: American Dental Systems GmbH · Telefon: 0 81 06/300-306 · Fax: 0 81 06/300-308

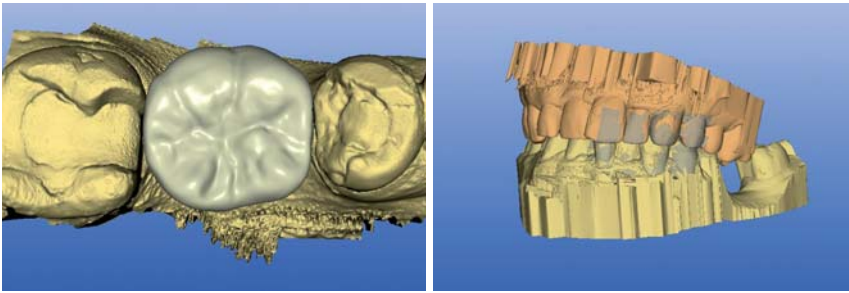


Abb. 3: CAD-Datensatz der konstruierten Krone auf Basis des Intraoralscans mittels CEREC AC (Sirona Dental Systems). – **Abb. 4:** Virtuelles Modell des OK und UK. Dieses wird per Cerec Connect Internetportal zunächst an das Labor gesandt, um von dort aus ein stereolithografisches Modell zu ordern.

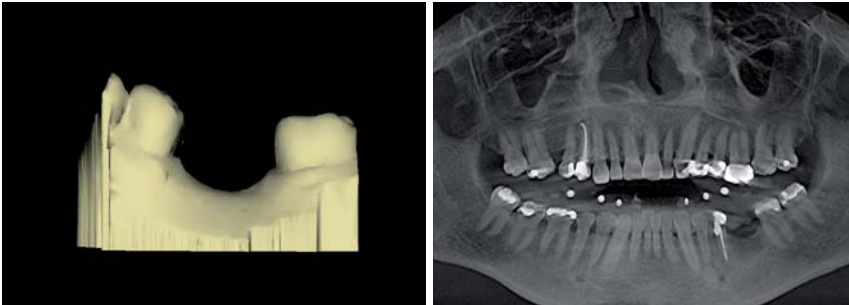


Abb. 5: Verknüpfung von Intraoralscan-Datensatz (SSI) und 3-D-Röntgendaten (DICOM).

ward Planning durch die Kombination von Intraoralscan und DVT.

Die Intraoralscans wurden mittels CEREC AC bluecam (Sirona Dental Systems, Bensheim), das DVT mithilfe des GALILEOS (Sirona Dental Systems, Bensheim) durchgeführt.

Vorgehen

1. Dreidimensionale röntgenologische Bildgebung mittels DVT

Zunächst erfolgte die dreidimensionale Bildgebung mittels GALILEOS DVT (Sirona Dental Systems, Bensheim). Zur späteren Referenzierung wurde während der Erstellung des DVTs eine standardisierte Röntgenschablone (SICAT, Bonn) mit Referenzkugeln mittels Bissregistratmaterial (Futar Scan, Kettenbach, Eschenbach) am Unterkiefer des Patienten befestigt (Abb. 2).

2. Intraoralscan zur Implantationsplanung

In selber Sitzung erfolgte ein Intraoralscan des zweiten und dritten Quadranten inklusive Vestibülskan zur Zu-

ordnung der Modelle von OK und UK. Auf Basis dieses virtuellen Modells konnte dann die Konstruktion einer vorläufigen Krone im Bereich 36 stattfinden (Abb. 3). Dieser Datensatz wurde anschließend exportiert, um mittels der Implantatplanungssoftware kombiniert zu werden.

3. Intraoralscan Gesamtkiefer

Da die Herstellung einer Bohrschablone zur navigierten Implantation ein physisches Modell erfordert, erfolgte ein weiterer Intraoralscan des gesamten Ober- und Unterkiefers (Abb. 4). Dieser wurde anschließend per Online-Portal Cerec Connect zunächst an das Labor der Poliklinik für Zahnärztliche Prothetik der LMU München übermittelt, um von dort aus ein entsprechendes stereolithografisch gefertigtes Modell (SLA-Modell) zu bestellen.

Parallel zur zentralen Herstellung des SLA-Modells erfolgte die digitale Implantatplanung mittels der Implantatplanungssoftware SICAT Implant (SICAT, Bonn). Hierzu werden sowohl der DICOM-Datensatz des DVTs als auch der CAD-Datensatz des CERECs in die Implantatplanungssoftware eingelesen. Mittels Markierung der Nachbarzähne werden anschließend beide Datensätze überlagert und fusioniert (Abb. 5 und 6).

Auf dieser Basis kann nun, entsprechend der knöchernen und prothetischen Vorgaben, unter Einhaltung der entsprechenden Sicherheitsabstände das Backward Planning erfolgen (Abb. 7). Durch den exakt dargestellten Gingivaverlauf lässt sich die Weichgewebesituation gut abschätzen und ermöglicht eine präzise Planung der Durchtrittsstelle (Abb. 8).

Im vorliegenden Fall entschied sich das Behandlererteam für die navigierte Insertion eines Straumann Standard-Implantats mit 4,8 mm Durchmesser (Straumann Guided Surgery, Straumann, Freiburg). Nach Abschluss der Planung wurden die Planungsdaten auf CD gebrannt und zusammen mit stereolithografischem Modell, Röntgenschablone und Bestellformular an die Firma SICAT versandt.

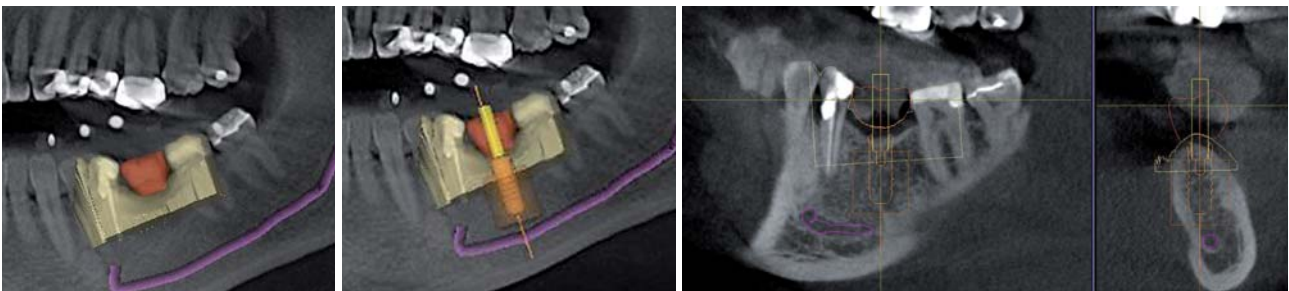
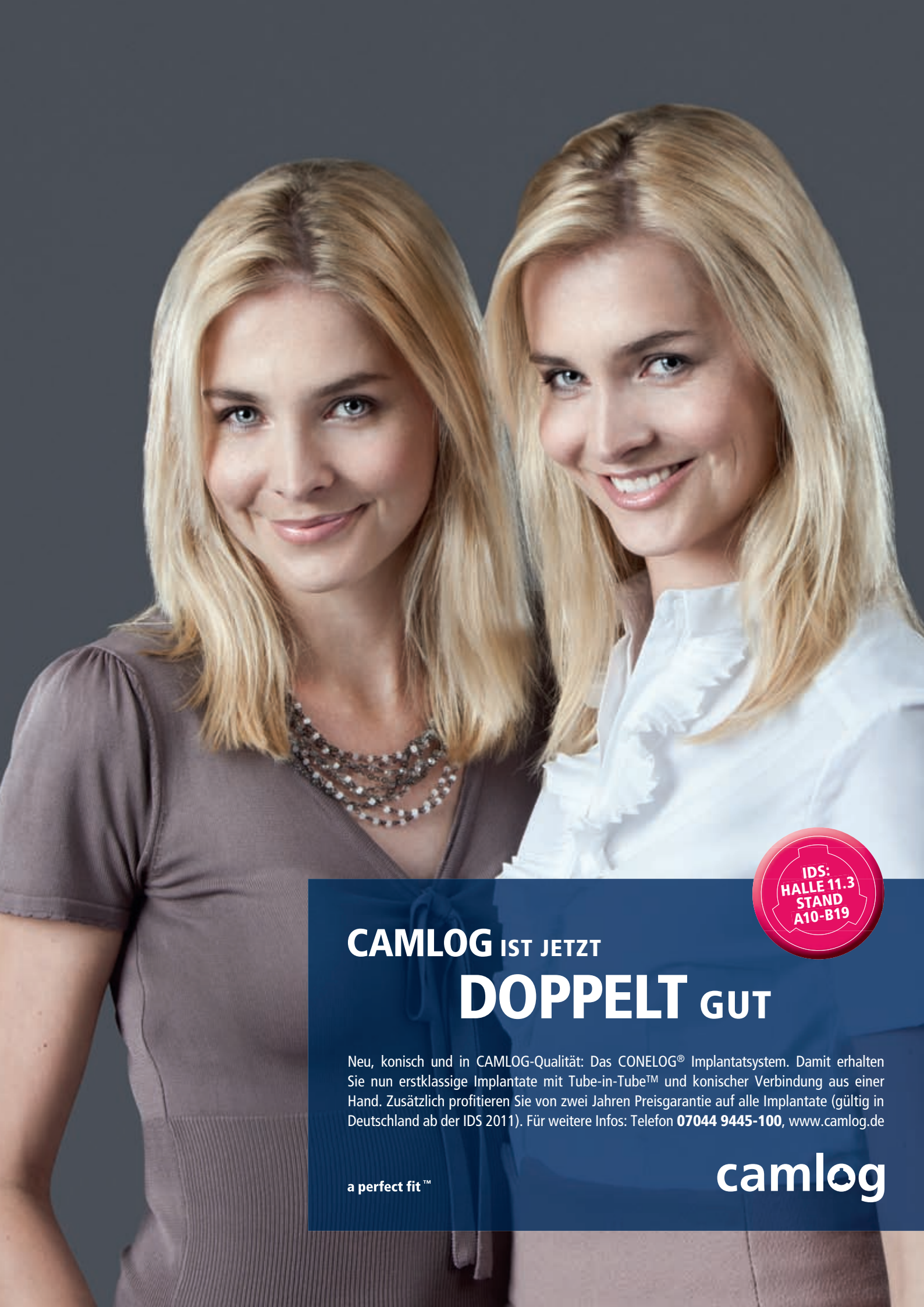

Abb. 6: SSI-Datensatz in DICOM-Datensatz. Verlauf des Nervus alveolaris inferior markiert. – **Abb. 7:** Auswahl des Implantates direkt aus der Implantatdatenbank der Planungssoftware. – **Abb. 8:** Präzise Darstellung des Weichgewebeverlaufs, der Sicherheitsabstände und des Bohrkanals.



CAMLOG IST JETZT

DOPPELT GUT

Neu, konisch und in CAMLOG-Qualität: Das CONELOG® Implantatsystem. Damit erhalten Sie nun erstklassige Implantate mit Tube-in-Tube™ und konischer Verbindung aus einer Hand. Zusätzlich profitieren Sie von zwei Jahren Preisgarantie auf alle Implantate (gültig in Deutschland ab der IDS 2011). Für weitere Infos: Telefon **07044 9445-100**, www.camlog.de

a perfect fit™

camlog

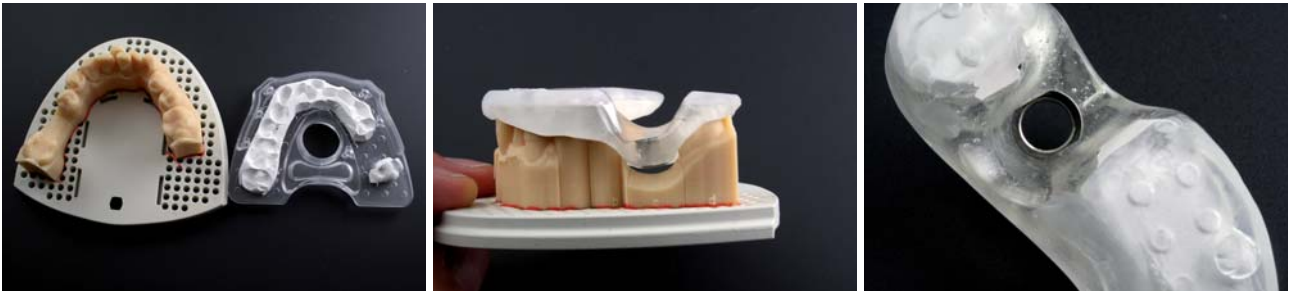

Abb. 9: Zentrale Fertigung der Bohrschablone durch Umarbeitung der Röntgenschablone (rechts) mittels CNC Technologie (SICAT, Bonn). – **Abb. 10:** Fertiggestellte Bohrschablone. – **Abb. 11:** Detailansicht Bohrschablone: Einpolymerisierte Hülse für die Implantation mittels Straumann Guided Surgery Kit (Straumann, Freiburg).

Dort erfolgte auf Basis der Planungsdaten die Umarbeitung der Röntgenschablone in die Bohrschablone (Abb. 9 bis 11). Diese wird mittels Abtastung kontrolliert, um die vom Hersteller garantierte apikale Fertigungsgenauigkeit von 500 µm am apikalen Ende des Implantates zu gewährleisten (Abb. 12).

Zusammen mit der Bohrschablone erhielt das Behandlersteam ein Chirurgieprotokoll, das die zu verwendenden Bohrer und Hülsen vorgibt. Um ein minimalinvasives Vorgehen zu gewähren, wurde auf die Präparation eines Mukoperiostlappens verzichtet und der Zugang zum Knochen mittels Schleimhautstanzung gewählt (Abb. 13). Anschließend erfolgte die Aufbereitung des Implantatbettes mit dem Guided Surgery System der Firma Straumann entsprechend dem durch SICAT gelieferten Chirurgieprotokoll (Abb. 14). Abbildung 15 und 16 zeigen das Implantat direkt nach Insertion einmal ohne und einmal mit Einheilkappe. Während der zehnwöchigen Einheilzeit wurden die Nachbarzähne mit chairside gefertigten Inlays versorgt (Abb. 17). Anschließend konnte die definitive Versorgung des Implantates erfolgen. Dies musste noch auf Basis einer herkömmlichen Abformung gesche-

hen, da das intraorale Scannen von Implantaten technologisch zwar möglich, jedoch momentan noch nicht vom Hersteller freigegeben ist.

Diskussion

Die digitale Implantatplanung mittels dreidimensionaler Röntgendiagnostik basiert heute zumeist noch auf einer herkömmlichen Abformung. Auf dem resultierenden Gipsmodell wird dann im zahntechnischen Labor nach einem Wax-up eine röntgenopake Schablone hergestellt, welche der Patient während des DVTs oder CTs im Mund trägt. Schwierigkeiten können bei diesem Vorgehen vor allem durch mögliche Patientenbewegung und somit Verwackelungen während des DVTs auftreten. Zudem können Schwierigkeiten durch die noch insuffiziente Darstellung des Weichgewebeerlaufs entstehen. Die Planung der späteren Implantatposition auf der Basis von Scandaten der klinischen Situation wurde bereits vor einigen Jahren beschrieben. Allerdings handelte es sich hierbei um Daten von extraoral digitalisierten Gipsmodellen.

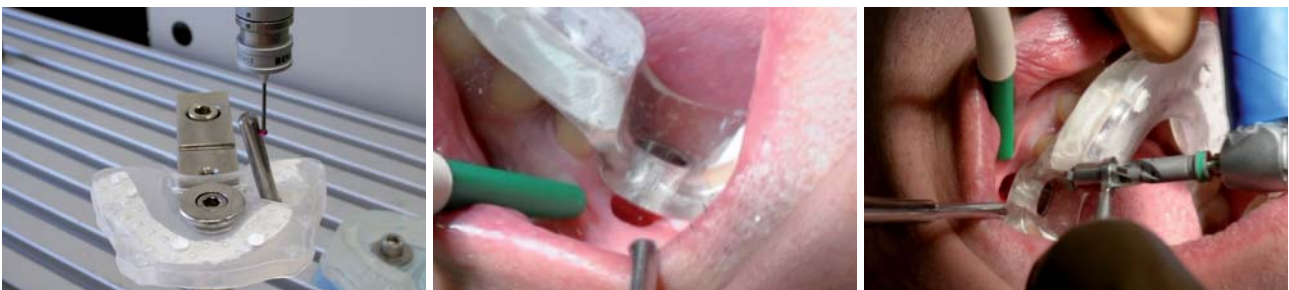

Abb. 12: Qualitätskontrolle: Vermessung der Hülsenposition. – **Abb. 13:** Bohrschablone nach Schleimhautstanzung in situ. – **Abb. 14:** Erweiterung des Implantatbettes.

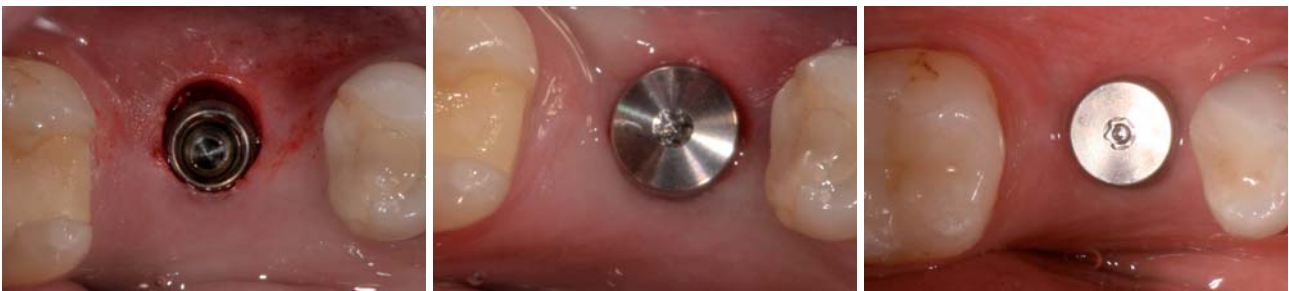

Abb. 15: Implantat in situ ohne Einheilkappe/Gingivaformer. Die Stanzung scheint durch den Zug des Spiegels oval. – **Abb. 16:** Implantat mit Gingivaformer direkt post OP. – **Abb. 17:** Situation nach 10 Wochen Einheilzeit und Eingliederung von chairside gefertigten Inlays (CEREC) an 35 und 37.



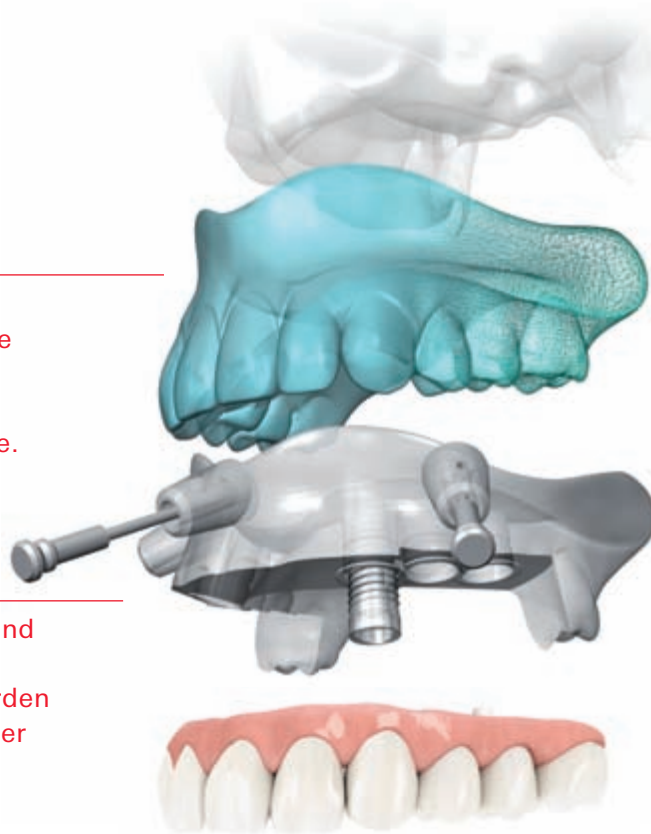
NobelGuide™

Digitale Präzision für alle Indikationen.

Prothetikorientierte Planung optimiert die biomechanischen, funktionellen und ästhetischen Aspekte.

Alle Komponenten sind perfekt aufeinander abgestimmt und werden einsatzbereit von einer Quelle bereitgestellt.

Verankerungstifte sichern die OP-Schablone für eine sichere und vorhersagbare Implantatbehandlung.



NEU

Die Software der nächsten Generation – NobelClinician

Die Implantatbehandlung wird virtuell mit der benutzerfreundlichen NobelClinician Software mit intuitiver Schnittstelle geplant.



NobelGuide ist ein umfassendes Behandlungskonzept für die Diagnose, prothetikorientierte Planung und schablonengeführte Implantatchirurgie bei allen Indikationen – vom fehlenden Einzelzahn bis zum zahnlosen Kiefer. Es können Verfahren ohne Lappenbildung, mit Mini-Lappen und/oder Lappenbildung eingesetzt werden, sogar in Kombination mit Knochenaugmentation. Mit der NobelClinician Software wird die Implantatbehandlung

virtuell geplant, um die biomechanischen, funktionellen und ästhetischen Aspekte der Versorgung zu optimieren. Nach der Planung kann eine OP-Schablone zusammen mit den für eine optimale Präparation und Implantatinsertion erforderlichen chirurgischen Instrumenten und Prothetikkomponenten online angefordert werden. Für die Erstellung einer vorgefertigten provisorischen Prothetiklösung kann vor dem Eingriff ein physisches

Meistermodell hergestellt werden. Nobel Biocare ist ein weltweit führendes Unternehmen für innovative, wissenschaftlich fundierte Lösungen im Dentalbereich. Weitere Informationen erhalten Sie von Ihrem Nobel Biocare Ansprechpartner (Tel.: 0221/500 85-590) oder im Internet unter:

www.nobelbiocare.com

Wirklich interessant wird es für Behandler und den Patienten nun, wenn ein Intraoralscan mit den DICOM-Daten aus CT oder DVT, wie im vorliegenden Fall, fusioniert werden kann. Hierdurch ergeben sich eine Reihe von Vorteilen: Zunächst entfällt eine herkömmliche Abformung und die Modellherstellung mit den entsprechenden potenziellen Fehlerquellen sowie die aufwendige zahn-technische Herstellung der „Röntgenschablone“. Hierdurch lässt sich neben dem erhöhten Patientenkomfort auch die Anzahl notwendiger Behandlungssitzungen verringern. Daneben bietet das navigationsgestützte Implantieren weitere Vorteile, wie erhöhte Sicherheit, vorhersagbare Funktion, Ästhetik und minimalinvasives Vorgehen durch „flap-less“ Operationstechnik. Dies bedingt wiederum weniger Wundschmerz und kürzere Ausfallzeiten für den Patienten. Die scharfe Zeichnung und wesentlich genauere Aufnahme des Gingivaverlaufs durch den importierten Intraoralscan erlaubt es zudem, das Durchtrittsprofil des Implantats in der Planungsphase besser zu beurteilen. Die Verwackelungsfreiheit der DVT-Aufnahme kann durch den Behandler anhand der Form der Referenzkugeln der Röntgenschablone beurteilt werden. Weiterhin ist für eine präzise 3-D-Planung der exakten Sitz der Schablone im Mund des Patienten während der Bildgebung und der folgenden Operation unbedingte Voraussetzung. Momentan wird für die Herstellung einer Chirurgieschablone für die navigierte Implantation noch ein phy-

sisches Modell benötigt, das zumeist durch eine konventionelle Abformung entsteht. Der vorliegende Fall verwendet hier stattdessen ein nach intraoraler digitaler Abformung hergestelltes stereolithografisches Modell (SLA-Modell), um gänzlich auf eine konventionelle Abformung verzichten zu können.

Wünschenswert wäre für den Kliniker die Herstellung der Bohrschablonen gänzlich ohne physisches Modell. Dies würde zu einer weiteren Optimierung und Vereinfachung des Vorgehens führen. Weiterentwicklungen in dieser Hinsicht sind laut Hersteller (SICAT, Bonn) bereits im Gange und werden zur IDS 2011 vorgestellt. Zusammenfassend lässt sich festhalten, dass der Weg zum navigiert gesetzten Implantat heute durch die Kombination von Intraoralscan, DVT und SLA-Modell ohne konventionelle Abformung möglich ist. ■

ZWP online

Eine Literaturliste steht ab sofort unter www.zwp-online.info/fachgebiete/oralchirurgie zum Download bereit.

■ KONTAKT

Dr. Jan-Frederik Güth

Poliklinik für Zahnärztliche Prothetik der LMU München
Goethestraße 70, 80336 München

Tel.: 0 89/95 10 95 76,

Fax: 0 89/95 10 95 02

E-Mail: jan_frederik_gueth@med.uni-muenchen.de

Digital genial

Marktübersicht Navigationssysteme aktualisiert

Implantationen werden heutzutage immer häufiger mithilfe computergestützter Planungsverfahren vorgenommen. Eine Facette des Digitalisierungstrends in der Zahnmedizin, die bei so mancher Operation geholfen hat, Komplikationen und weitgreifende Folgeschäden zu vermeiden.

Eva Kretzschmann/Leipzig

■ Das „digitale Zeitalter“ ist mittlerweile wohl in allen Bereichen unseres Lebens angebrochen. Statt eines Briefs versenden wir E-Mails, Wissen wird via E-Learning angeeignet, Zeitung lesen wir als E-Paper statt in Print. Dinge, die einst neu und gewöhnungsbedürftig waren, sind mittlerweile zu einem selbstverständlichen Bestandteil unseres Alltags geworden. Ebenso verhält es sich mit dem Trend der Digitalisierung in der Zahnmedizin, speziell der Implantologie. Ende der 1990er-Jahre wurde die digitale Volumentomografie in der Zahnmedizin eingeführt und ist heute in immer mehr Praxen wichtiger Bestandteil bei der Diagnostik. Basierend auf diesen Daten stehen entsprechende Navigationssysteme

dem Chirurgen bei einer Implantation hilfreich zur Seite. So können etwaige nervale Verletzungen umgangen sowie der richtige Bohrwinkel und die ideale Implantatposition je nach Knochenangebot gewählt werden. Eine Auswahl an entsprechenden Systemen soll auf den folgenden Seiten vorgestellt werden und bei einem Vergleich helfen. ■

Anmerkung der Redaktion

Die folgende Übersicht beruht auf den Angaben der Hersteller bzw. Vertreiber. Wir bitten unsere Leser um Verständnis dafür, dass die Redaktion für deren Richtigkeit und Vollständigkeit weder Gewähr noch Haftung übernehmen kann.