Digitaler Workflow bei minimalinvasiver Kronenverlängerung

Ein Beitrag von Dr. Dominik Sporrer und Dr. Sabine Höhl

[FALLBERICHT] Der digitale Workflow hat sich in den letzten Jahren zu einer zentralen Schnittstelle zwischen Zahnarztpraxis und Dentallabor entwickelt. Was früher durch analoge Abformungen und physische Modelle geprägt war, wird heute zunehmend durch präzise Datensätze, vernetzte Systeme und digitale Fertigungsprozesse ersetzt. Intraoralscanner, CAD-Software und CAM-Technologien ermöglichen eine durchgängige, medienbruchfreie Kommunikation – von der ersten Diagnostik bis zur finalen Restauration. In diesem Fallbericht wird die ästhetische Zahnfleischkorrektur einer Patientin mit hohen ästhetischen Ansprüchen vorgestellt, die durch eine minimalinvasive chirurgische Kronenverlängerung unter Verwendung eines digitalen geplanten Smile Design-Schlüssels realisiert wurde.

© Dr. Dominik Sporrer

Abb. 1: Initiale Ausgangssituation.

Digitale Datenerhebung

Die Planung ästhetischer Rehabilitationen erfolgt zunehmend auf Basis eines digitalen Workflows, bei dem verschiedene zwei- und dreidimensionale Datensätze zu einem virtuellen Patienten zusammengeführt werden.
Zu Beginn der Behandlung wurden standardisierte extraorale und intraorale Fotografien (JPEG) angefertigt. Diese Fotografien dienen der Analyse der Gesichtsmittellinie, der Pupillenlinie sowie der Lippenposition während des Lächelns und bilden die Grundlage für die ästhetische Planung.
Zusätzlich wurde ein digitaler intraoraler Scan des Ober- und Unterkiefers erstellt. Der Intraoralscan liefert ein dreidimensionales Modell der Zahnbögen. Die Scandaten wurden im Polygon File Format (PLY) exportiert und für die weitere Planung verwendet. Zur diagnostischen Beurteilung der knöchernen Strukturen wurde ergänzend ein DVT (DICOM) angefertigt. Um diese drei Datensätze zusammenzuführen werden diese in den Patientenordner in die Smilecloud hochgeladen.

Smile Design-Planung und Schnittstelle zum Labor

Mit den oben genannten Datensätzen wird nun ein Blueprint in Smilecloud erstellt, in dem alle drei Datensätze mittels KI automatisch segmentiert und gematcht werden.

Im Rahmen der digitalen Analyse und Planung in der Smilecloud wurden zunächst die relevanten ästhetischen Referenzlinien bestimmt. Hierzu zählen insbesondere die horizontale Referenzlinie (Pupillenlinie), die dentofaziale Mittellinie sowie der Verlauf der Oberlippe während des Lächelns. Anschließend erfolgte eine Analyse der Zahnproportionen, der Inzisalkantenposition sowie des Gingivaverlaufs.

Im vorliegenden Patientenfall sollte an der Zahnform nur geringfügig die mesiale Schneidekante der beiden Eckzähne mittels Komposit korrigiert werden. Zur Verbesserung des Breiten-Längen-Verhältnisses der Zähne sowie zur Harmonisierung des Gingivaverlaufs stand die minimalinvasive chirurgische Kronenverlängerung im Zentrum der Behandlungsplanung und -durchführung. Da der Wunsch der Patientin bestand, so minimalinvasiv wie möglich vorzugehen, wurde die Kronenverlängerung nur von 13–23 geplant. In der Planung wurde nun jeder Zahn einzeln im Querschnitt angeschaut und gemessen, wie viel Zahnschmelz sich noch unter der Gingiva befindet, da bei der Patientin eine Altered Passive Eruption (APE) vorlag. Durch die erfolgte Segmentierung kann nun der generierte STL-Datensatz der Gingiva bearbeitet und Zahn für Zahn die Gingiva reduziert werden. Zeitgleich kann die Ästhetik direkt durch die Überlagerung mit dem 2D-Foto kontrolliert werden.

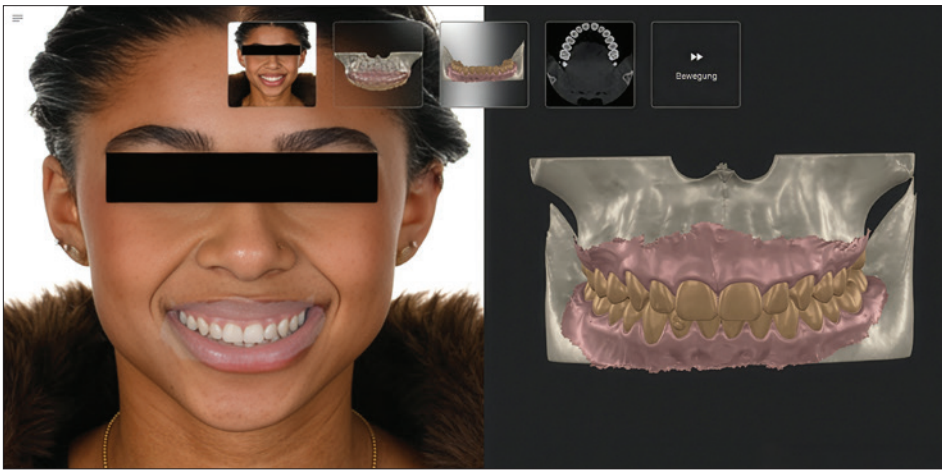

© Dr. Dominik Sporrer

Abb. 2: Matchen und Segmentieren der Daten (JPEG, STL und DICOM) in Smilecloud.

Abb. 3: Schnittbild der segmentierten Daten mit Messung von Gingivaverlauf zu Schmelz-Zement-Grenzen an Zahn 11.

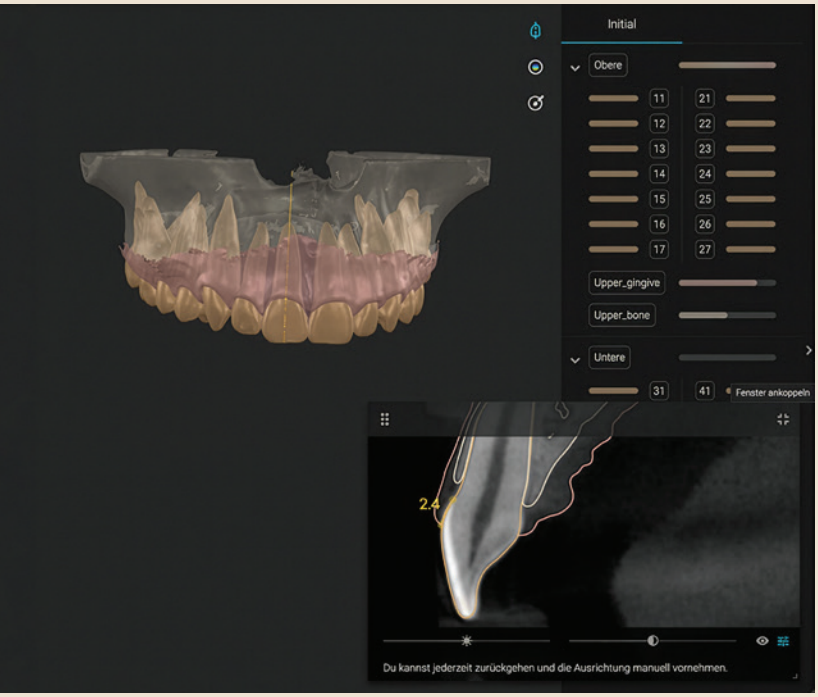

© Dr. Dominik Sporrer

Nachdem jeder Zahn einzeln bearbeitet wurde, können die finale Planung mit dem Patienten besprochen und somit auch Limitationen oder Möglichkeiten besser kommuniziert werden. Zeitgleich liefert die digitale Planung auch Sicherheit in der Ausführung, da vorab alle Parameter schon bekannt sind und auch das Ausmaß einer möglichen Osteotomie des Knochens abgemessen werden kann, um die biologische Breite wiederherzustellen.

„Der Fallbericht zeigt, dass durch die Zusammenführung von Foto-, Scan- und DVT-Daten in einem digitalen Workflow eine präzise, minimalinvasive Behandlungsplanung und sichere klinische Umsetzung ermöglicht wurde [...]“

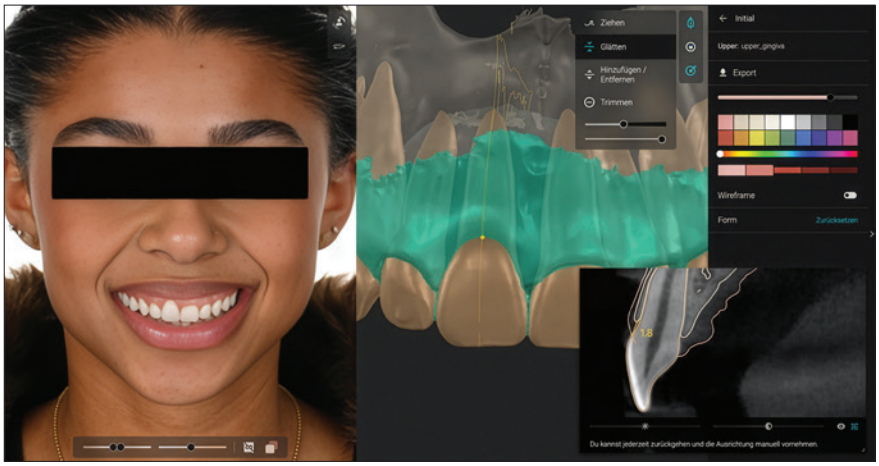

© Dr. Dominik Sporrer

Abb. 4: Ausformen des segmentierten Ginigva-STLs und zeitgleiche Überprüfung im Display der Patientin.

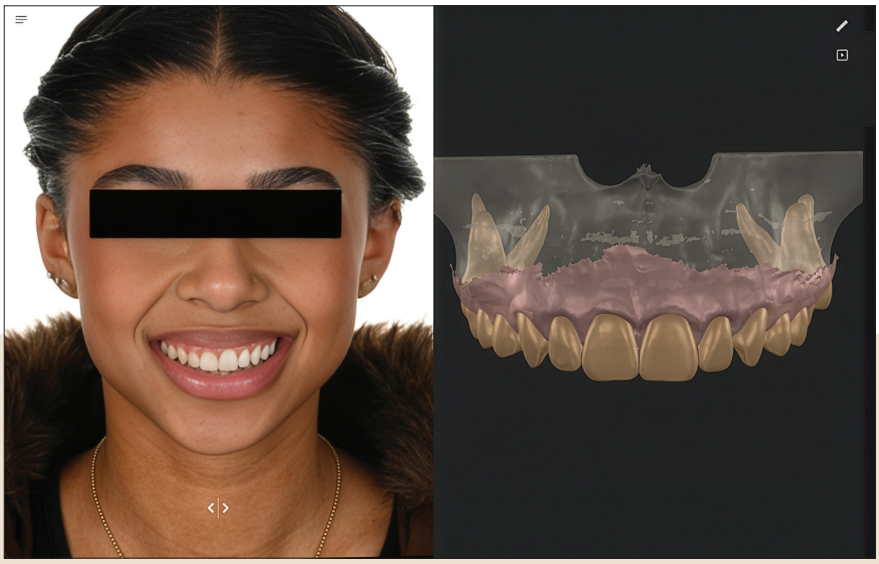

© Dr. Dominik Sporrer

Abb. 5: Finale Planung der Kronenverlängerung rechts – links Vergleich Situ zu geplanter Situation.

Abb. 6: Geplantes Endergebnis als exportierter STL-Datensatz überlagert mit der Schablone. ▼

Smilecloud bietet den großen Vorteil, dass geplante Behandlungen vorab digital visualisiert werden können. Zeitgleich ist auch ein interdisziplinärer Austausch mit dem Labor möglich. Fälle können mit den Zahntechnikern geteilt und von allen Parteien bearbeitet oder kommentiert werden. Somit ist sichergestellt, dass keine Informationen verloren gehen und beide Parteien auf dem gleichen Planungsstand sind. Die im Rahmen des Smile Designs generierten segmentierten Planungsdaten können dann aus Smilecloud als dreidimensionaler Datensatz im STL-Format vom Labor exportiert werden. Dort erfolgte der Import der STL-Dateien in die CAD-Software exocad, wo auf Basis der digitalen Planung der chirurgische Schlüssel konstruiert und für die weitere Herstellung vorbereitet wurde.

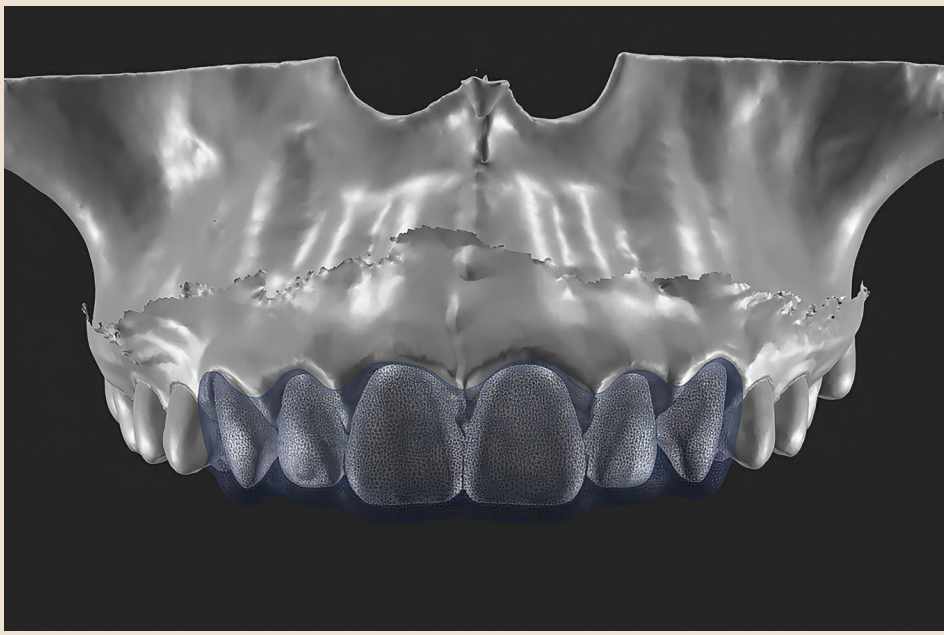

© Dr. Dominik Sporrer

© Dr. Dominik Sporrer

Abb. 7: Finales Ergebnis direkt nach chirurgischer Kronenverlängerung.

Klinische Umsetzung

Über die Schablone wurden Blutungspunkte am späteren Zenit des neuen Gingivaverlaufs gesetzt und mit dem Elektrotom die überschüssige Gingiva entfernt. Durch die digitale Planung war schon vorher klar, dass an den Zähnen 12-22 eine Osteotomie mittels Ultraschallaufsatz (SFS120, Komet Dental) erfolgen musste, die ohne Lappenbildung durchgeführt werden konnte.

Fazit

Der Fallbericht zeigt, dass durch die Zusammenführung von Foto-, Scan- und DVT-Daten in einem digitalen Workflow eine präzise, minimalinvasive Behandlungsplanung und sichere klinische Umsetzung ermöglicht wurde, einschließlich visualisierbarer Planung, interdisziplinärer Abstimmung und gezielter chirurgischer Durchführung. ■

Dr. Dominik Sporrer
Infos zum Autor

ANZEIGE

DIRECTA
Troll® Foil

TrollFoil ist eine ultradünne, beidseitig beschichtete Artikulationsfolie, die klar, präzise und zuverlässig die Kontaktpunkte darstellt – selbst auf hochglanzpolierten, feuchten oder kontaminierten Oberflächen.

- Ultradünn – nur 8 µm und doppelseitig
- Zuverlässige Darstellung der Kontaktpunkte – ob nass oder trocken
- Keine Pinzette notwendig – dank integriertem Kunststoffrahmen

SICHERN SIE SICH IHR GRATIS-PRODUKT!

QR-Code scannen, Video ansehen – und ein kostenloses 5er-Pack Directa TrollFoil direkt in Ihre Praxis erhalten.