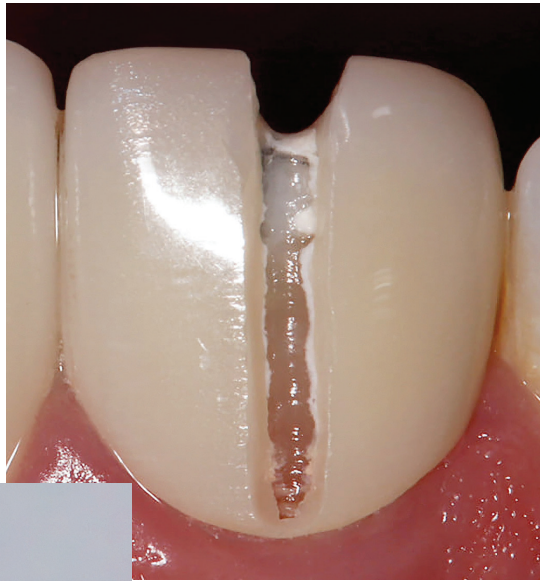

Entfernung insuffizienter Zirkonkronen mit **ROCKY**

**Effiziente
Sektionierung:**
Mit Rocky sicher
durch Zirkon-
oxid.



© Dr. Maximilian Dobbertin



© Komet Dental

Ein Beitrag von Dr. Maximilian Dobbertin

[PROTHETIK] Die Entfernung insuffizienter Zirkonkronen ist ein klinisch anspruchsvoller Eingriff, der diagnostische Präzision und geeignete Instrumente erfordert. Hier kommt der neue Kronentrenner Rocky ins Spiel. Anhand eines Patientenfalls arbeitet Dr. Maximilian Dobbertin die Eigenschaften des neuen Spezialinstruments heraus.

Ein 45-jähriger Patient stellte sich mit ästhetisch und funktionell unzureichenden Zirkonkronen im Bereich der oberen zentralen Inzisiven (Regio 11 und 21) vor. Die Restaurationen wiesen marginale Undichtigkeiten, Verfärbungen und insuffiziente Adaptation auf, begleitet von parodontalen Reaktionen im marginalen Gingivabereich. Nach eingehender klinischer Untersuchung und Röntgendiagnostik wurde die Indikation zur Entfernung und zum Ersatz der bestehenden Kronen gestellt, um eine zuverlässige prothetische Rekonstruktion zu gewährleisten.

Infos zum
Autor



Literatur



Diagnostische Beurteilung

Vor der Kronenentfernung sind neben der Prüfung auf Karies, Randspaltbildung und Pulpabeteiligung auch die vorliegenden Stümpfe und gegebenenfalls vorhandene Stifte zu beurteilen. Die radiologische Diagnostik dient dazu, die Länge und Position von Wurzelstiften sowie mögliche apikale Pathologien auszuschließen und die Entfernungstechnik zu planen. Eine adäquate marginale Aufbereitung und die Beurteilung des Zementtyps (z. B. Adhäsiv vs. Ionomer) sind präoperativ essenziell, da sie die mechanische Retention und die Schwierigkeit der Kronenentfernung beeinflussen.

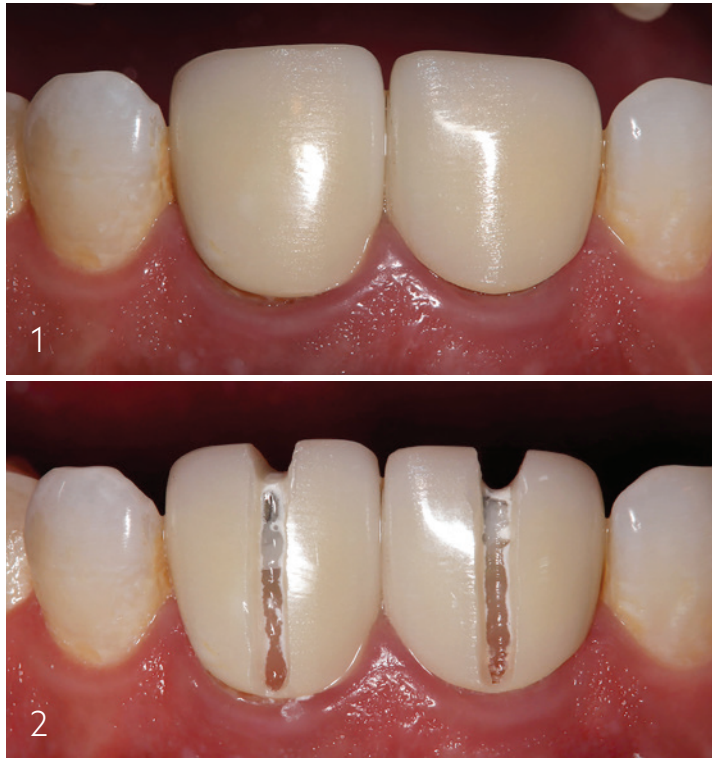

Abb. 1: Ausgangsaufnahme, defekte Zirkonkronen Regio 11 und 21.

Abb. 2: Schlitzung der defekten Kronen.

Fotos: © Dr. Maximilian Dobbertin

ANZEIGE

Ein verlässlicher Partner für mich

direct

für mich

- Über 80.000 Produkte: von Verbrauchsmaterialien bis zu Instrumenten zu attraktiven Preisen
- Kurze Lieferzeiten, komfortabler Onlineshop
- Effiziente Bestellabwicklung
- Zuverlässig seit 2005

Jetzt Kundenkonto anlegen



20,00 €
Gutschein*
GD195IAZ

*Gutschein über 20,00 € inkl. MwSt., einlösbar ab 250,00 € Nettoeinkaufswert. Gültig vom 01.04.26 bis 30.04.26. Einlösung nur im direct Onlineshop. Nicht mit anderen Gutscheinen kombinierbar und nur einmalig Account einlösbar. Es gelten unsere AGB, Verkauf nur an Fachkreise. Alle Preise in Euro zzgl. der gesetzlichen MwSt., Preisänderungen und Irrtümer vorbehalten.

direct-onlinehandel.de/vorteile

Instrumentenauswahl und klinische Vorgehensweise

Zur Entfernung von vollkeramischen Kronen aus Zirkonoxid wurde in diesem Fall der spezielle Kronentrenner Rocky (Komet Dental) eingesetzt. Dieses diamantbeschichtete Instrument wurde für die hohe Härte und Zerspanungsresistenz von Zirkonoxid entwickelt und zeichnet sich laut Hersteller durch eine erhöhte Schärfe und gesteigerte Schneidleistung aus, die die Trennung keramischer Materialien effizient unterstützt. Rocky soll im Vergleich zu herkömmlichen Diamant- oder Kronentrennern eine höhere Initialschärfe und schnellere Schneidleistung aufweisen, was zu verkürzten Behandlungszeiten und weniger Instrumentenverschleiß führt.

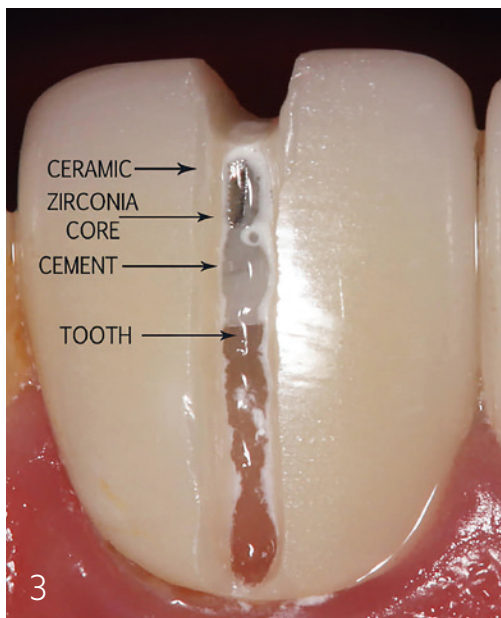


Abb. 3: Detailaufnahme der Schlitzung.

Die klinische Technik umfasste folgende Schritte:

1. **Orientierende Markierung:** Vorbereitung von zwei parallelen Trennlinien vestibulär und lingual entlang der Kronenoberfläche zur Schaffung definierter Trenntiefen unter wassergekühlter Hochgeschwindigkeitsrotation.
2. **Sektionierung der Kronen:** Mit Rocky wurden die Zirkonkronen zuerst vestibulär und palatinal bis zur Zementgrenzschicht durchtrennt, um eine Segmentierung zu ermöglichen.
3. **Segmentheben:** Nach vollständigem Durchtrennen der Keramik konnte die Krone kontrolliert in zwei Hälften gespalten und entfernt werden.
4. **Schonung des Stumpfmaterials:** Die vorhandenen metallischen Wurzelstifte blieben im Zahn erhalten, da sie für die weitere prothetische Versorgung (z. B. Aufbau und definitive Kronen) nicht schädlich waren und deren Entfernung zusätzlichen Substanzverlust bedeutet hätte.

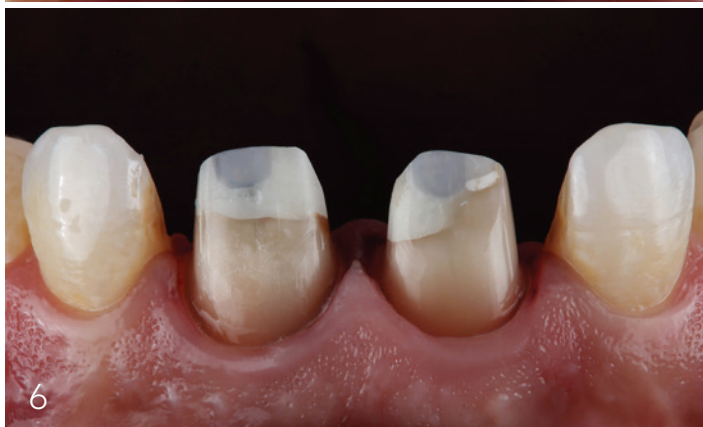
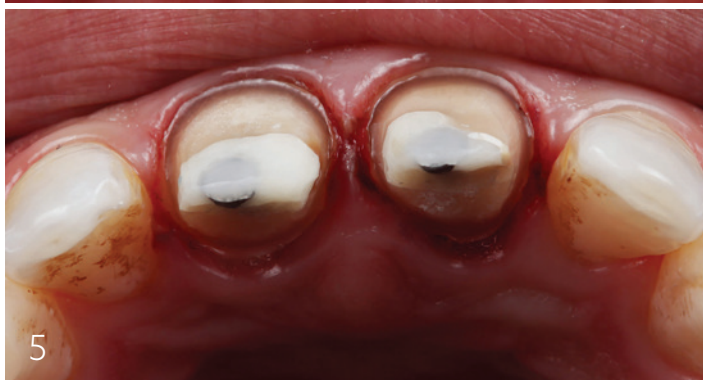
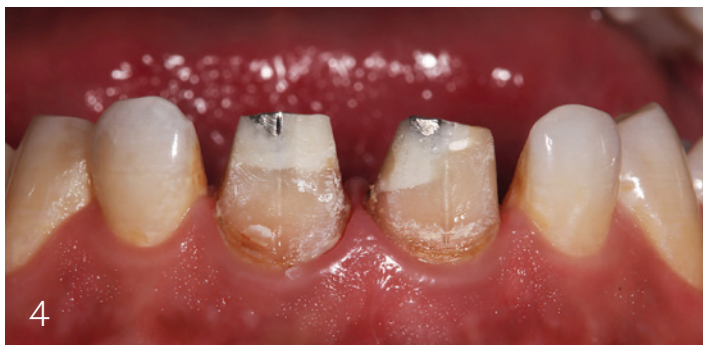Abb. 4: Zustand nach EKR. – Abb. 5: Präparation der Zähne 11 und 21 von inzisal. – Abb. 6: Präparation der Zähne 11 und 21 von vestibulär.

Fotos: © Dr. Maximilian Dobbertin

* Die Beiträge in dieser Rubrik stammen von den Anbietern und spiegeln nicht die Meinung der Redaktion wider.

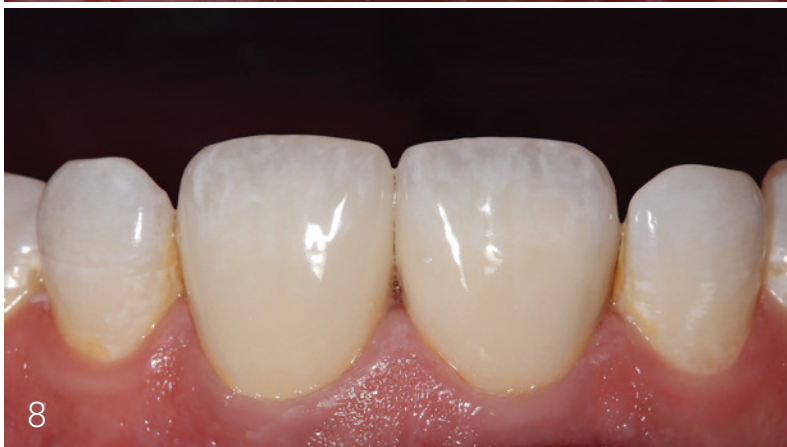
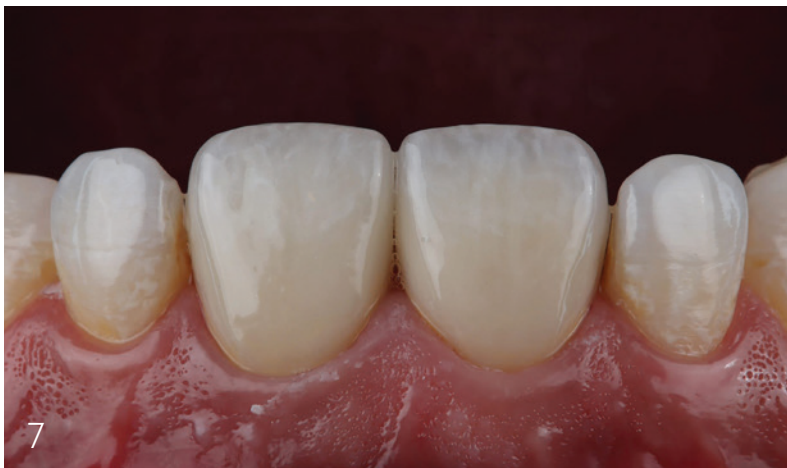
Abb. 7: Anprobe der neuen Zirkonkronen.

Abb. 8: Zustand nach adhäsiver Befestigung der definitiven Restaurationen Regio 11 und 21.

Wissenschaftlicher Kontext der Kronenentfernung

Die Literatur zur Kronenentfernung, insbesondere bei Zirkonoxidversorgungen, zeigt, dass rotierende Instrumente mit diamantbeschichteten Schneidflächen als Standardmethode gelten. In einer In-vitro-Studie wurde gezeigt, dass traditionelle Rotor-Instrument-Techniken bei der Entfernung keramischer Kronen im Vergleich zu Laserverfahren effizienter hinsichtlich Zeit und Temperaturveränderung im Pulpagewebe sind. Weiterhin ist bekannt, dass die Auswahl der Instrumente (Korngröße, Form und Kühlschmierung) direkten Einfluss auf die thermische Belastung der Pulpa und das Risiko für iatrogene Schäden hat.

Prothetische Nachbehandlung und Verlauf

Unmittelbar nach der Kronenentfernung wurden adhäsive Präparate an den beschliffenen Stümpfen durchgeführt, verfärbte Bereiche mit opakem Komposit isoliert und die definitive Präparation zur Aufnahme neuer Kronen fertiggestellt. Die provisorische Versorgung diente der Weichgewebsführung. Die definitiven Zirkonkronen wurden anschließend adhäsiv zementiert. Bei der ersten Kontrolle nach einer Woche zeigten sich eine vollständige Heilung des marginalen Gingivagewebes und zufriedenstellende provisorische Funktion und Ästhetik.

* Die Beiträge in dieser Rubrik stammen von den Anbietern und spiegeln nicht die Meinung der Redaktion wider.

Fotos: © Dr. Maximilian Dobbertin

ANZEIGE

LINUDENT
Praxissoftware für Zahnärzte · KFO

**DIGITALES PRAXISMANAGEMENT
FÜR MEHR EFFIZIENZ & ERFOLG.**

Digital organisiert, stressfrei behandelt –
Das LinuDent Patientenportal
entlastet Praxis & Team.

PATIENTENKOMMUNIKATION

PRAXISORGANISATION

BEHANDLUNG

DIGITALE PRAXIS

ABRECHNUNG



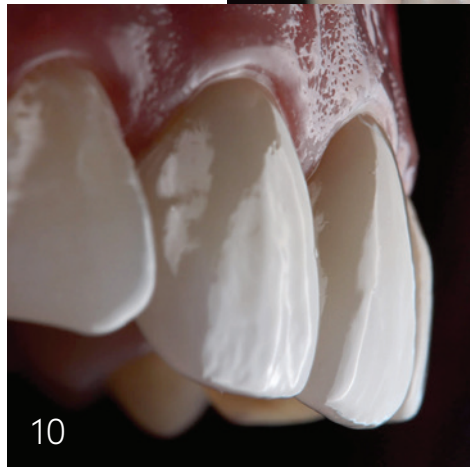
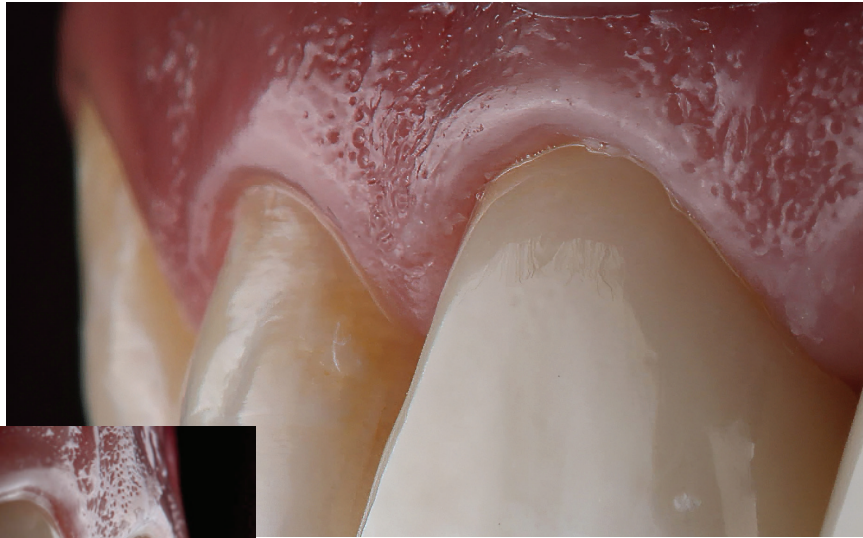linudent.de/portal

**S&F SÜDDEUTSCHE
FACTORIZING**

P PHARMATECHNIK

Schlussfolgerung

Der Einsatz des Kronentrenners Rocky ermöglicht laut Herstellerangaben und praktischen Erfahrungen eine effiziente, kontrollierte und diagnostisch schonende Kronenentfernung, insbesondere bei hochfesten Zirkonoxidversorgungen. In Kombination mit etablierten rotierenden Techniken und adäquater Kühlung kann so ein strukturierter und patientenschonender Behandlungsablauf gewährleistet werden. Zukünftige Studien sollten vergleichen, inwieweit spezialisierte Kronentrenner im direkten Vergleich zu Standardinstrumenten validierte Vorteile in klinischen Endpunkten wie Zeitbedarf, iatrogene Schädigung und Patientenerleben bieten. ■



Fotos: © Dr. Maximilian Dobbertin

10

Abb. 9: Detailaufnahme des Emergenzprofils. – **Abb. 10:** Seitansicht nach Fertigstellung.



Komet Dental
Infos zum
Unternehmen

Vorteile von Rocky im Vergleich zu konventionellen Kronentrennern

Unübertroffene Leistung

Rocky ist bis zu 87 Prozent^A schneller beim Trennen von Keramikkronen und hochfesten Materialien und bietet dank 74 Prozent^A höherer Initialschärfe Präzision ohne Kompromisse.

Innovative Konstruktion

Das innovative^B Diamantkorn sorgt für maximale Standzeit und Wirtschaftlichkeit im Praxisalltag.

Schnelle Erkennbarkeit

Unverwechselbarer Schaft aus Roségold zur sofortigen Erkennung.

* Die Beiträge in dieser Rubrik stammen von den Anbietern und spiegeln nicht die Meinung der Redaktion wider.

ANZEIGE



A Komet Dental TestLab, mechanischer Schneidetest 2025. Test basiert auf dem Vergleich mit dem Wettbewerbsdurchschnitt.

B Deutsches Gebrauchsmuster GM 20 2025 100 047

“ Ein Knopfdruck, ein neues Provisorium – schneller geht’s nicht! Es ist unglaublich befriedigend so zu arbeiten. ”

Matthias Burkhardt, Zahnarzt und Praxisinhaber, über das neue 3D-Filament-Drucksystem

Ästhetische Provisorien in Minuten gedruckt

Das 3D-Filament-Drucksystem
SIMPLEX2 SX – der Gamechanger
im digitalen Workflow Ihrer Praxis.



Überzeugen Sie sich jetzt

www.renfert.com/simplex-2-sx-info

