

Digitalisierung in der Totalprothetik – Status quo und Perspektiven

Hybrid aus analog und digital: Totalprothesen in nur drei Terminen.

Die Digitalisierung ist aus der modernen Zahnmedizin nicht mehr wegzu-denken. Betrachtet man den bisherigen Digitalisierungspfad, zeigt sich deutlich: Indirekte Restaurationen haben die Nase vorn. Kronen, Inlays, Onlays oder Overlays lassen sich heute mit entsprechendem Equipment chairside innerhalb weniger Stunden in der Praxis herstellen. Selbst dreigliedrige Zirkonbrücken für den Seitenzahnbereich sind mit CEREC im Chairside-Workflow problemlos realisierbar.¹

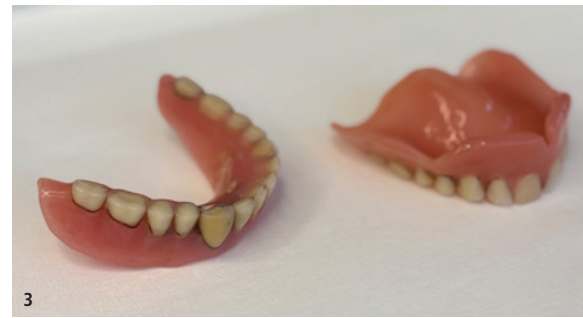
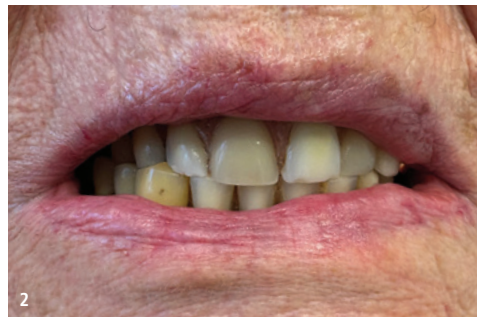
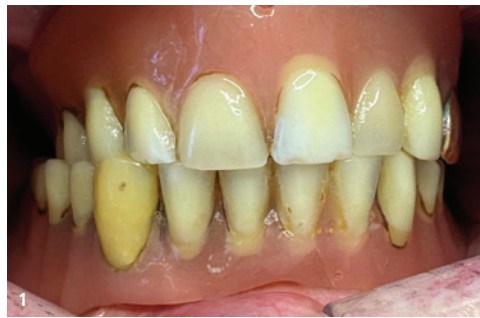Abb. 1: Alte Prothesen der Patientin in Okklusion, deutlich zur erkennender Kreuzbiss auf der rechten Seite. – **Abb. 2:** Ausgangssituation mit leicht geöffnetem Mund. – **Abb. 3:** Die vorhandenen Prothesen. Hier deutlich zu sehen sind die höckerlosen Seitenzähne.

«Es ist wichtig, die Entwicklungen in der digitalen Prothetik zu verfolgen und sich mit Technologien und Methoden vertraut zu machen. Schlussendlich obliegt der Einstieg jedoch den individuellen Anforderungen und persönlichen Ressourcen.»

Patienten legen zunehmend Wert auf schnelle Behandlungsabläufe und suchen gezielt Praxen, die digitale Workflows anbieten.² Während dies bei indirekten Restaurationen vielerorts Standard ist, hinkt die Totalprothetik hinterher. Warum?

Ein Blick auf die Scannertechnologie liefert erste Antworten: Intraoralscanner arbeiten mit Lichtquellen (LED oder Laser) und Kameras, nutzen Verfahren wie optische Triangulation, konfokale Mikroskopie oder Streifenprojektion und erzeugen aus Millionen Messpunkten ein 3D-Modell. Die Software bereinigt Artefakte, glättet Oberflächen und fügt Scans zu einem vollständigen digitalen Abbild zusammen.

Doch hier liegt die Herausforderung für die Totalprothetik: Scanner «lieben» Kanten und markante Punkte zur Orientierung. Ein zahnloser Kiefer bietet kaum solche Referenzen. Zudem ist die für Totalprothesen essenzielle Funktionsabformung nicht digital darstellbar, da sie die dynamische Abbildung der be-

weglichen Gingiva erfordert – eine Bewegung, die sich mit einem statischen Scan nicht erfassen lässt.

Analog trifft digital – Hybridlösungen in der Totalprothetik

Im analogen Prozess erfordert die Herstellung einer Totalprothese fünf bis sechs Termine sowie Druckstellenkontrollen. Der folgende Fall zeigt, wie sich dieser Aufwand durch digitale Verfahren auf drei Termine reduzieren lässt:

- **Ausgangssituation:** Eine 86-jährige Patientin trägt seit 30 Jahren Totalprothesen im Ober- und Unterkiefer. Klinisch zeigen sich deutliche Gebrauchsspuren an den Prothesen: plan abgearbeitete Kunststoffzähne, ein Kreuzbiss auf der rechten Seite bei Okklusion und eine fehlende Front-Eckzahn-Führung. Ohne Haftcreme sitzen die Prothesen nicht stabil (Abb. 1–3).
- **Erster Termin:** Situations- und Funktionsabformung, Gesichtsbogenanalyse und Bissnahme. Die alten Pro-


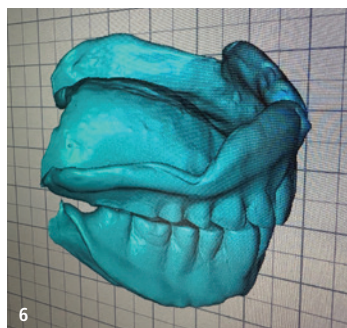
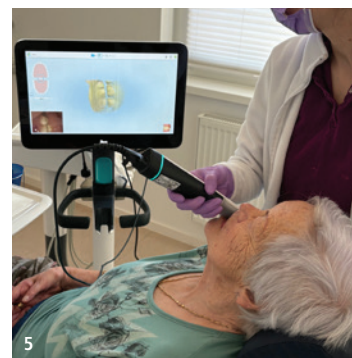
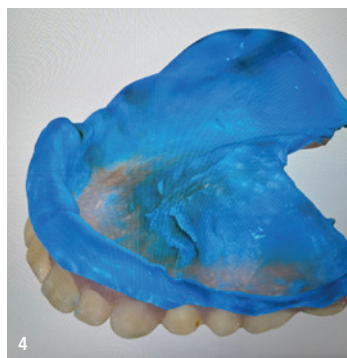


Abb. 4: Eingescannte Prothese mit dazugehöriger Funktionsabformung. – **Abb. 5:** Die digitale Erfassung des Bisses in Okklusion. – **Abb. 6:** Übermittlung beider Prothesen in exocad mit Funktionsabformung. Hier im Dentallabor Ketterling (Berlin). – **Abb. 7:** Digitale Herstellung von Ober- und Unterkiefermodellen zueinander. – **Abb. 8:** Digitale Gesichtsbogenanalyse mit zebriS.

thesen dienen hier als Funktionslöfler. Nach Einbringen eines A-Silikons in die Prothesenbasis wird diese wie bei einer Unterfütterung wieder eingegliedert, und es folgt die Durchführung aller Funktionsbewegungen. Somit entstehen Prothesen mit Funktionsabformung, die dann ausserhalb des Mundes gescannt werden (Abb. 4). Anschließend erfolgt die digitale Bissnahme in Okklusion (Abb. 5). Die Software ordnet die Modelle automatisch korrekt zueinander. Im Dentallabor werden die Scans dann via exocad ausgelesen, und der Zahnersatz kann digital gestaltet werden (Abb. 6+7).

- **Optional:** Der Biss kann je nach Absenkung wieder angehoben und neu designt werden. Bei starker Bisshebung empfiehlt sich eine Probe-Bisserhöhung mittels adjustierter Schiene, die vorab von den Patienten getragen wird, um Folgeschäden zu vermeiden.
- **Digitale Gesichtsbogenanalyse:** Mittels zebriS erfolgt die präzise, digitale Erfassung der Lage des Oberkiefers zur Schädelbasis (Abb. 8). Die Daten werden anschliessend direkt an das Dentallabor übermittelt.
- **Zweiter Termin:** Einprobe mit dazugehöriger Funktionsprüfung.
- **Dritter Termin:** Eingliederung der fertigen Prothesen. Ergebnis: optimale Passform, kein Bedarf an Haftcreme, Umstellung des Kreuzbisses auf eine habituelle Okklusion und eine Wiederherstellung der Front-Eckzahn-Führung. Die Druckstellenkontrolle nach zwei Tagen ergab keine Befunde (Abb. 9–12).

Diskussion

Die Herstellung einer Totalprothese in drei Terminen ist möglich – vorausgesetzt, es existiert ein Interimsersatz oder eine alte Prothese als Träger für die Funktionsabformung und Bissnahme. Fehlt diese Basis, dient der alleinige Schleimhautscan zur Herstellung eines Funktionslöflers. Auch die digitale Vermessung der Unterkieferbewegung stösst bei einem unbezahnnten Kiefer an ihre Grenzen. Es ist möglich, beispielsweise mit zebriS ein digitales Zentrikregistrat bei unbezahnntem Unterkiefer anzufertigen, nur gestaltet es sich durchaus schwierig, die Bissgabel so auf dem Kieferkamm zu befestigen, dass das Ergebnis befriedigend ist. Die digitale Bissnahme mit vorhandenen Prothesen spart hingegen Zeit und reduziert Fehlerquellen. Denn die analogen Schritte wie das Einstellen der Wachswälle und die korrekte Achs- und Ebenenausrichtung sind zeitintensiv und fehleranfällig.

Vergütung: Die digitale Abformung ist aktuell eine Privatleistung, die nicht im BEMA enthalten ist und bei gesetzlich versicherten Patienten nach vorheriger schriftlicher Vereinbarung privat

abzurechnen ist. Grundlage ist die GOZ-Ziffer 0065.³

Fazit

Der digitale Workflow in der Totalprothetik ist derzeit ein Hybridprozess. Viele analoge Schritte lassen sich bereits ersetzen, doch die dynamische Erfassung der beweglichen Gingiva bleibt eine Herausforderung. Ist eine Prothese oder ein Interimsersatz vorhanden, bietet das vorgestellte Verfahren erhebliche Zeitersparnis und reduziert Fehlerquellen. Wir dürfen gespannt bleiben, wie sich die digitalen Prozesse bezüglich der Totalprothetik entwickeln. [DT](#)

Alle Abbildungen: © Dr. Annegret Aiche

Literatur:

- 1 Clinical Guideline für CEREC Zirconia – Dentsply Sirona
- 2 A 2019 study from the Journal of American Dental Association sheds light on CEREC's effectiveness
- 3 www.kzvb.de/fileadmin/user_upload/Abrechnung/Tipps/2025_9_abrechnung-transparent-digitale-abformung-bei-gkv-versicherten.pdf

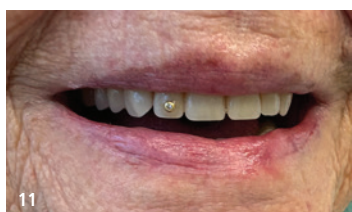
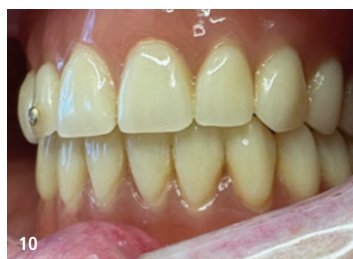
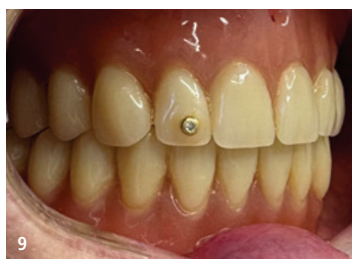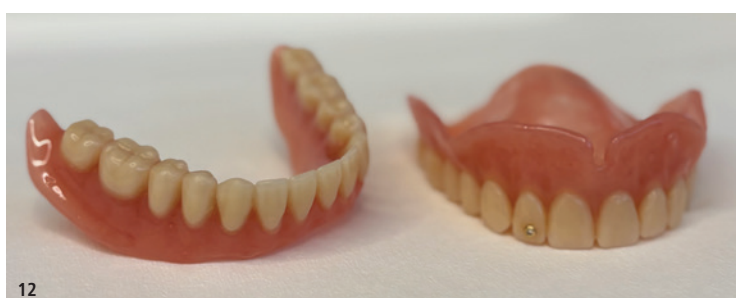Abb. 9+10: Neue Prothesen mit habitueller Okklusion. – **Abb. 11:** Die neue Prothese bei leicht geöffnetem Mund. Die Zahnlänge und Optik sind wieder zur Patientin passend und harmonisiert. – **Abb. 12:** Ansicht der neu hergestellten Ober- und Unterkieferprothesen.



Zahnarztpraxis
Dr. Annegret Aiche
zahnarztpraxis@aiche.de
www.zahnarzt-aiche-falkensee.de

