

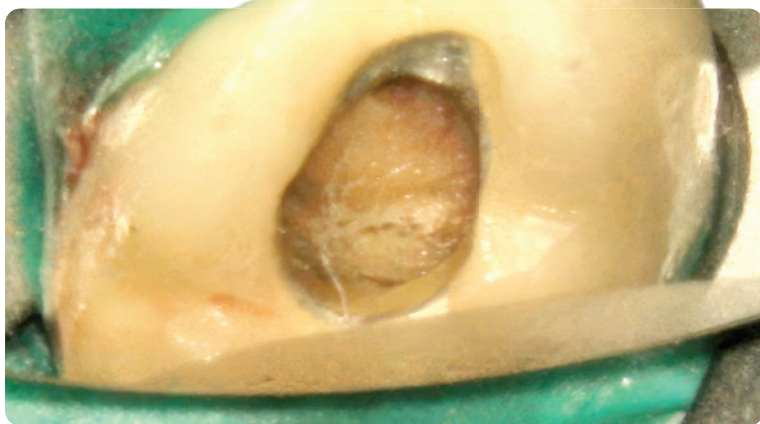ZWP Designpreis 2026: Zeigen Sie uns Ihre Praxis!

Ihre Praxis hat das gewisse Design-Extra und ist der ideale Ort, um gesund und motiviert zu arbeiten und Patienten bestmöglich zu empfangen? Dann machen Sie mit beim ZWP Designpreis 2026 und boosten Sie das eigene Praxismarketing! Die Gewinnerpraxis erhält den Titel Deutschlands schönste Zahnarztpraxis 2026 und sichert sich darüber hinaus ein professionell angefertigtes Praxisvideo im Wert von 5.000 EUR. Als ideales Marketingtool lässt sich das Video (ggf. 360-Grad-Tour) auf der Praxiswebsite, auf Social Media oder als Visualisierung im Eingangsbereich der Praxis einbinden. Fürs Teilnehmen braucht es nur ein sorgfältig ausgefülltes Bewerbungsformular und professionell angefertigte Praxisbilder. Der Einsendeschluss ist der 1. Juli 2026.



Zum Bewerbungsformular

► Seite 6



© Priv.-Doz. Dr. David Donnermeyer

Perforation des Pulpabodens eines Brückenfeilerzahns

Priv.-Doz. Dr. David Donnermeyer

Fehler bei der primären Zugangskavität resultieren schnell in einer Perforation des Pulpabodens. Insbesondere Zähne mit prothetischen Versorgungen sind gefährdet, da die Anatomie der Krone und der Umriss des Zahns auf Höhe der Schmelz-Zement-Grenze oftmals durch den Zahnersatz verändert werden und so wichtige Orientierungshilfen bei der Präparation des primären Zugangs verloren gehen. Entsprechend sollte mit Vorsicht gearbeitet werden, um andere Strukturen zur Orientierung am Pulpaboden nutzen zu können.

Inhalt

Fachbeitrag

- 6 Perforation des Pulpabodens
eines Brückenfeilerzahns
Priv.-Doz. Dr. David Donnermeyer
- 10 Radix entomolaris
Dr. Corinna J. Semmler

Fallbericht

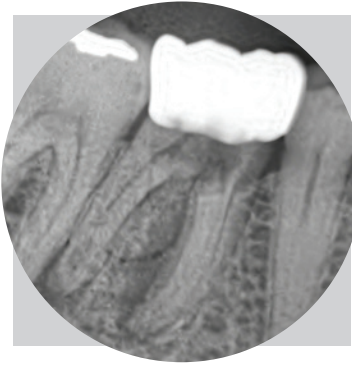
- 12 Bildgebende Begleitung
der endodontischen
Therapie mit DVT
ZA Christoph Mahlke

Anwenderbericht

- 18 Die Entwicklung von
Biokeramiken – Teil 2
Dr. Günther Stöckl



▶ Seite 10



© Dr. Corinna J. Semmler

Radix entomolaris

Dr. Corinna Jasmin Semmler

Der endodontologische Behandlungserfolg hängt maßgeblich von den genauen anatomischen Kenntnissen des zu behandelnden Zahns ab. Wie geht man damit um, wenn der Unterkiefermolar plötzlich drei statt zwei Wurzeln hat?

▶ Seite 34

Endo-Abrechnung leicht gemacht

Susann Frege



© Irina Strelnikova – stock.adobe.com

Zeitintensive Spezialbehandlungen mit hohem Material- und Geräteeinsatz prägen die Endodontie als Behandlungsdisziplin. Der hohe Spezialisierungsgrad muss sich in der Honorarkalkulation niederschlagen.



Erfahrungsbericht

- 22 Trockenlegung mit flexiblem Kofferdam – für optimale Behandlungsergebnisse
Dr. Friederike Listander
- 30 Wurzelbehandlung mit Herz
Dr. Dr. med-stom. (Ro)
Monica Daniela Chiperi M.Sc.

Markt

- 24 Produktinformation

Praxismanagement

- 34 Endo-Abrechnung leicht gemacht
Susann Frege

Wissenschaft und Forschung

- 38 Deepfake-Röntgenbilder – selbst Radiologen erkennen KI nur begrenzt zuverlässig
Katja Kupfer
- 39 Marginaler Knochenverlust erhöht Risiko endodontischer Komplikationen
Redaktion

Events

- 40 Frühjahrstagung 2026 der DG PARO und DGET
DGET
- 41 Sonne, Strand und Meer – Der Ostseekongress 2026
Redaktion

42 Termine/Impressum

Titelbild:

© radub85 – stock.adobe.com

Anzeige

#röntgensichtbar

SPEIKOCAL:

- Calciumhydroxid-Paste
- Spritze + 3 Einwegkanülen
- Keimvernichtung durch hohen pH-Wert
- Regt Dentinbildung an
 - Röntgensichtbar durch Bariumsulfat

SPEIKOCAL mit Röntgenkontrast

Für direkte und indirekte Überkappung der Pulpa und temporäre Wurzelkanal-Einlage

Enthält Calciumhydroxid, Bariumsulfat in wässriger Su



EDGEENDO®

MINIMAL INVASIV – MAXIMAL ERFOLGREICH!

EDGE X7 UTOPIA – FÜR IHRE KOMPLEXEN FÄLLE.



*Äußerst flexibel und
noch schneidfreudiger
durch modifizierte
Wärmebehandlung*



Alle Informationen rund um
die X7-Familie finden Sie unter:
www.henryschein-dental.de/edgeendo-info

Erfolg verbindet.

Exklusiv im Vertrieb von

 **HENRY SCHEIN®**
DENTAL