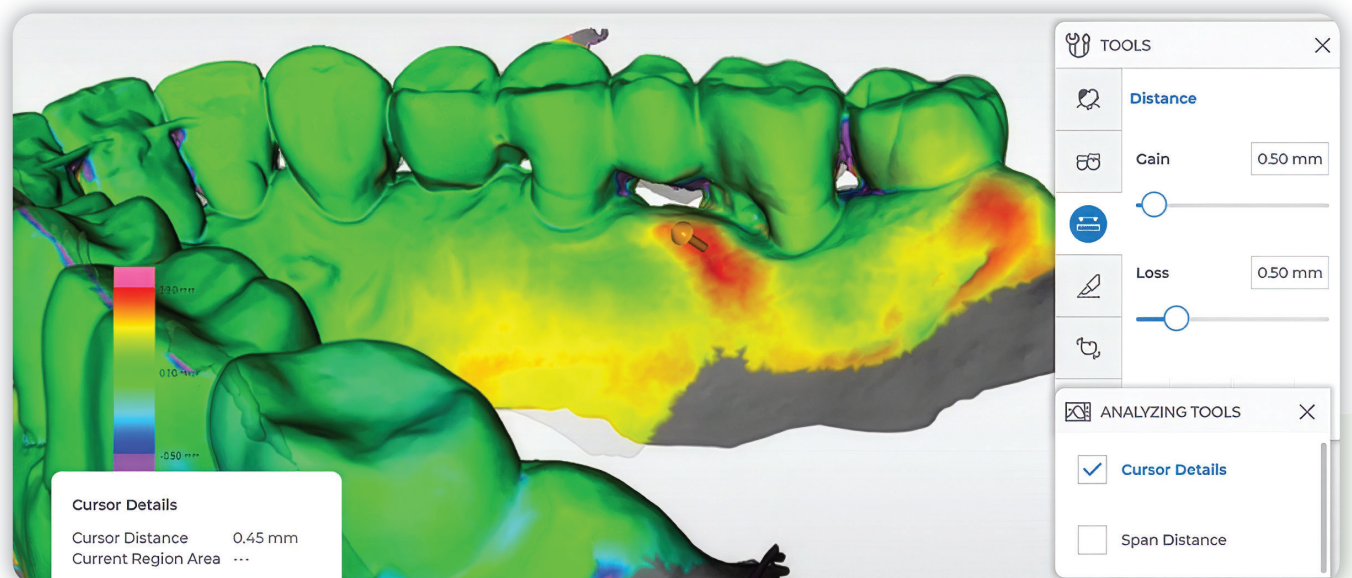


Zum digitalen Monitoring lokaler Parodontitis-Rezidive und gingivaler Rezessionen

In Deutschland weisen 17,2 Prozent der jüngeren Erwachsenen und 52,7 Prozent der jüngeren Senioren eine schwere Parodontitis im Sinne eines Stadiums III oder IV auf.¹ Damit stellt Parodontitis nach wie vor eines der größten zahnmedizinischen Versorgungsprobleme dar. Vor diesem Hintergrund und des lebenslangen Rezidivrisikos sowie der Bedeutung der parodontalen Gesundheit für die Allgemeingesundheit gewinnt die Suche nach ergänzenden, objektivierbaren und patientenfreundlichen Monitoringverfahren in der idealerweise lebenslangen unterstützenden Parodontitis-therapie (UPT) zunehmend an Bedeutung. Der daraus resultierende hohe Behandlungsbedarf dürfte sich im Zuge des demografischen Wandels noch weiter erhöhen.² Für die Zahnärzteschaft bedeutet dies eine große Herausforderung und es stellt sich die Frage, wie diese Aufgabe im Kontext der heutigen und zukünftigen Herausforderungen, wie Ärztemangel in ländlichen Regionen, Zeit- und Kostendruck, bewältigt werden kann.

Text: Priv.-Doz. Dr. Sarah K. Sonnenschein

Digitale Technologien, insbesondere intraorale dreidimensionale (3D) Modelle auf Basis intraoraler Scans (IOS), sowie der Einsatz künstlicher Intelligenz (KI) eröffnen hierbei neue Perspektiven, die auch für die Parodontologie vielversprechende Ansätze bieten.³ Insbesondere die Kombination von IOS mit den etablierten konventionellen klinischen Methoden hat dabei das Potenzial, die diagnostische Genauigkeit zu erhöhen und das Patientenmanagement zu verbessern.³ Der folgende Beitrag gibt einen Überblick über den aktuellen Stand der parodontalen Diagnostik und stellt ausgewählte Forschungsansätze zum parodontalen Monitoring aus der Poliklinik für Zahnerhaltungskunde des Universitätsklinikums Heidelberg vor.



Status quo der klinischen Diagnostik

Die klinische Erhebung eines ausführlichen Parodontalstatus an sechs Stellen pro Zahn mittels millimeterkalibrierter Sonde stellt als einfache, zuverlässige und kostengünstige Methode den Goldstandard für die parodontale Befunderhebung und das Rezidiv-Monitoring während der UPT dar. Ergänzend werden Röntgenaufnahmen hinzugezogen. Trotz der vielen Vorteile dürfen die Einschränkungen dieser Methodik nicht übersehen werden. Die Erhebung eines vollständigen Parodontalstatus in jeder UPT-Sitzung ist zeitaufwendig und kann nur durch Zahnärzte oder Dentalhygienikerinnen erfolgen. Die Methodik weist zudem eine hohe Techniksensitivität auf. Die Genauigkeit und Reproduzierbarkeit kann durch Faktoren wie die Erfahrung des Behandelnden, die Positionierung und den Anstellwinkel der parodontalen Sonde sowie mögliche Rundungsfehler beeinflusst werden. Darüber hinaus handelt es sich immer um eine punktuelle Messung. Einige Patienten empfinden die Erhebung des Parodontalstatus als unangenehm oder gar schmerzhaft.

Neue Ansätze in der Parodontaldiagnostik

Intraoralscanner sind inzwischen ein nicht mehr wegzudenkendes Tool im Alltag der meisten zahnärztlichen Praxen. Mit IOS erstellte 3D-Modelle stellen eine valide Alternative zur konventionellen Abformung mit Polyvinylsiloxanen dar,⁴ sind dazu in der Lage, komplexe Zahn- und Gingivaoberflächen mit einer Genauigkeit von bis

zu fünf Mikrometer zu erfassen⁵ und können die klinische Situation auch farbrealistisch darstellen.⁶ Die Vorteile liegen dabei unter anderem in einem erhöhten Patientenkomfort sowie in einer erheblichen Zeit- und Platzersparnis bei der Archivierung.^{4,7}

IOS können mit anderen digitalen Systemen, wie der digitalen Volumentomografie (DVT/CBCT) kombiniert werden. Dieses Verfahren findet bei kieferorthopädischen und implantologischen Behandlungsplanungen bereits eine breite Anwendung.⁸ Inzwischen zeigen auch erste Studien zu dieser Anwendung in Bezug auf parodontale Diagnostik vielversprechende Ergebnisse.^{9,10}

In einer aktuellen Studie ist es Chung et al.¹¹ gelungen, die sogenannte gingivale Dimension (GD), die den Abstand des marginalen Gingivalrandes bis zum Alveolarknochen bezeichnet, mit den klinisch erhobenen Sondierungstiefen (ST) zu vergleichen. Für die Erhebung der GD überlagerten sie DVT- und IOS-Datensätze einzelner Parodontitispatienten und bestimmten dann den Abstand zwischen Gingivalrand und Knochen anhand digitaler Querschnittsbilder. Es wurde eine hohe Korrelation zwischen der digitalen und der manuellen Methode festgestellt.¹¹ Weiterhin ist es inzwischen gelungen, auf Basis von Deep Learning und Intraoralscanner-Technologie automatische Identifikationsmerkmale für gingivale Entzündungen zu identifizieren.¹² Für die Identifikation von Patienten mit Parodontitis wurde inzwischen ein Programm entwickelt (PerioAI), das nach dem oben erläuterten Prinzip den Abstand zwischen Gingivalrand und Alveolarknochen mittels multimodaler Datenzusammenführung ermittelt und dann mit Messungen der Sondierungstiefenerhebung vergleicht.¹³ Weitere interessante Entwicklungen der letzten Jahre, die

Abb. 1: Visualisierung einer Volumenzunahme anhand eines Fallbeispiels im „best-fit“ gemergten 3D-Modell. Eine Volumenzunahme im Bereich der Gingiva (Schwellung), welche durch die angewandte Software OraCkeck (Dentsply Sirona) rot dargestellt ist, stimmt mit dem per konventioneller Taschenmessung festgestellten lokalen Parodontitis-Rezidiv im Bereich der Furkation des Zahns 27 überein.

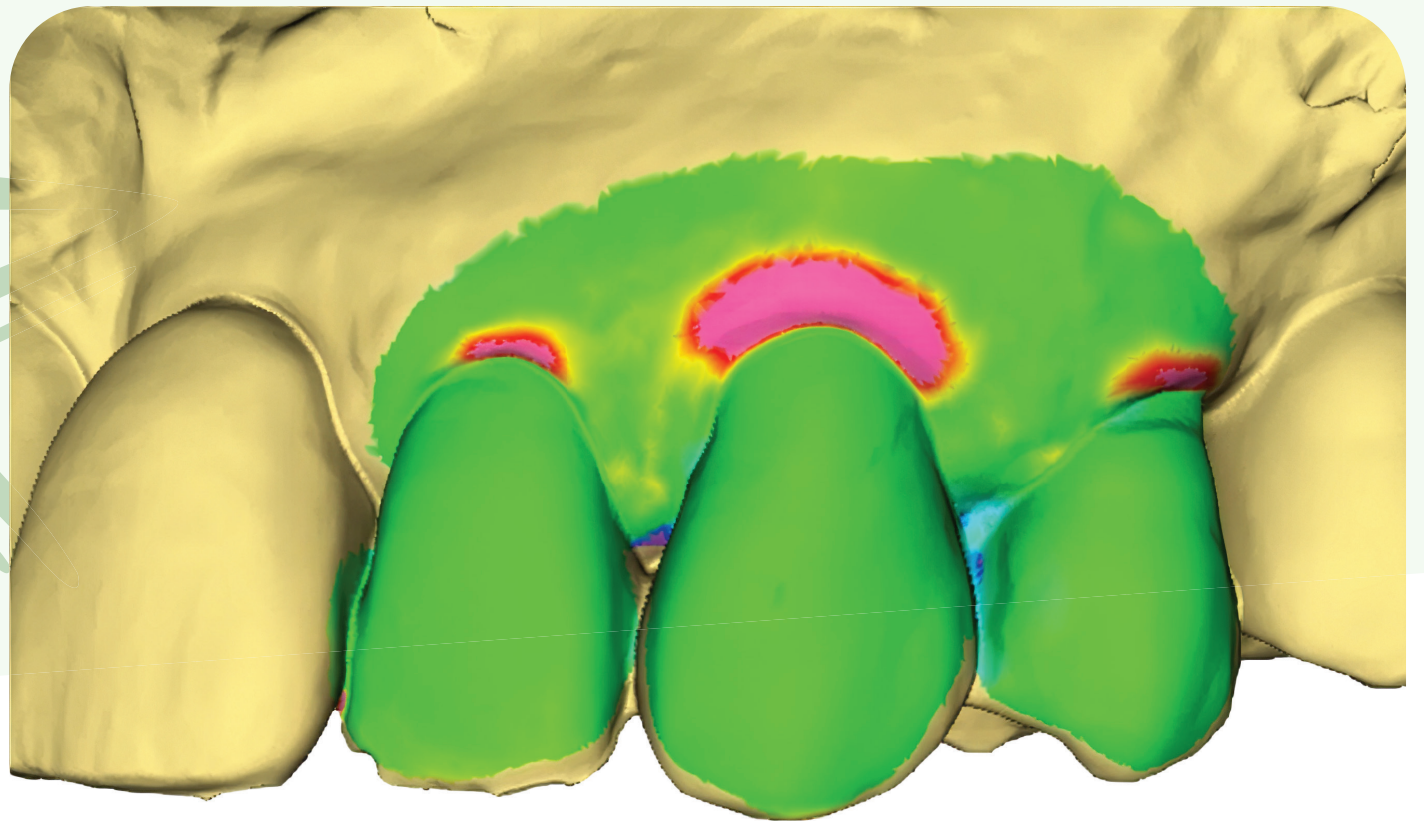


Abb. 2: Fallbeispiel für die Visualisierung einer Rezessionsprogression in einem definierten Bereich (Region of Interest, ROI) im gemergten 3D-Modell.

Anwendung in Diagnostik, Therapie und Monitoring von Parodontitispatienten finden könnten, sind die Möglichkeit der Nutzung KI-basierter Mundhygieneinstruktionen und Motivation¹⁴ sowie Darstellung und Monitoring von Plaque mithilfe von IOS.¹⁵

Digitales Monitoring von Parodontitis-Rezidiven

Mit der Überlagerung von DVT- und IOS-Datensätzen könnten lokale Zunahmen der ST und damit Parodontitis-Rezidive erkannt werden, sofern beide Verfahren regelmäßig eingesetzt würden. Aufgrund der Strahlenbelastung ist dieses Verfahren jedoch für das regelmäßige parodontale Monitoring ungeeignet. Die alleinige Anwendung von IOS stellt hingegen eine praktikablere Alternative dar: Zwar können mit IOS aktuell keine Taschentiefern gemessen werden, jedoch lassen sich aus mehreren hintereinander aufgenommenen Scans sogenannte gemergte, also übereinander gelagerte, digitale 3D-Modelle generieren in welchen Veränderungen des periimplantären oder gingivalen Weichgewebes detektiert und farblich dargestellt werden können (Abb. 1).

Im Zentrum des Forschungsansatzes, mit welchem sich eine Arbeitsgruppe der Sektion Parodontologie der Poliklinik für Zahnerhaltungskunde des Universitätsklinikums Heidelberg auseinandersetzt, steht daher die Frage, ob das Monitoring parodontaler Veränderungen über serielle digitale 3D-Modelle, die über IOS erstellt wurden, möglich ist. Die Idee hinter dieser Fragestellung basiert auf der Überlegung, dass sich gingivale und parodontale Entzündungen klinisch häufig in Form von Retractionen oder Schwellungen zeigen und damit Volumenveränderungen darstellen. Volumenveränderungen wiederum lassen sich ideal mit dynamischen digitalen 3D-Modellen abbilden. Aus dieser Überlegung heraus wurde die Hypothese aufgestellt, dass es durch Merging serieller intraoraler 3D-Modelle von UPT-Patienten möglich sein könnte, lokale Parodontitis-Rezidive sichtbar zu machen.

Um diese Hypothese zu prüfen, wird im Rahmen einer aktuell laufenden Studie das Monitoring von Langzeit-UPT-Patienten nicht nur routinemäßig anhand des Parodontalstatus erfasst, sondern zusätzlich ein intraoraler 3D-Scan durchgeführt. Es soll geprüft werden, ob Volumenveränderungen im Bereich der Gingiva, die durch das Merging zweier aufeinanderfolgender Scans sichtbar werden, mit klinisch festgestellten und relevanten Parodontitis-Rezidiven übereinstimmen. Falls dies der Fall sein sollte, stellt sich weiterhin die Frage, ob diese Form des digitalen Monitorings auch zuverlässig ist und somit eine ergänzende Rolle im Monitoring, während der UPT einnehmen könnte. Erste Fallbeispiele liefern vielversprechende Hinweise darauf, dass mit dieser innovativen und nichtinvasiven Methode lokale parodontale Rezidive während UPT erkannt werden können.¹⁶ In Abbildung 1 ist ein Fallbeispiel dargestellt, bei welchem über das Merging Volumenveränderungen der Gingiva, während der UPT festgestellt wurden, die mit dem klinisch gemessenen lokalen Parodontitis-Rezidiv übereinstimmt.

Monitoring gingivaler Rezessionen

Dass reproduzierbares digitales Monitoring gingivaler Rezessionen mittels 3D-Modellen möglich ist, wurde erstmals im Jahr 2010 von Lehmann et al. aufgezeigt,¹⁷ die im Rahmen einer In-vitro-Machbarkeitsstudie Volumenveränderungen gingivaler Rezessionen evaluierten, indem sie in zuvor gescannte Gipsmodelle künstliche Rezessionen einarbeiteten und die Modelle anschließend erneut scannen. Mithilfe einer speziellen Software konnten anschließend die Volumenveränderungen im Bereich der künstlich erzeugten Rezession berechnet werden.¹⁷ Die Methoden zur ...

Wie, schon Schluss? Nichts da!



Online
gehts weiter im Text.



Lernt unsere
Autorin
besser kennen.



Zu den
Quellen.

ANZEIGE



CGM XDENT
Zahnarztinformationssystem

PRAXIS-GRÜNDUNG MIT CGM XDENT

Maximale Effizienz, minimale Kosten vom ersten Tag an – mit nur einer Software.

6 Monate SaaS geschenkt!

cgm.com/dental-praxisstart

