

FALLBERICHT// In der restaurativen Zahnheilkunde wächst der Druck, Behandlungsabläufe gleichzeitig effizienter, weniger techniksensitiv und ästhetisch vorhersagbarer zu gestalten. Parallel steigt die Vielfalt an Kompositssystemen mit unterschiedlichen Füllstoffkonzepten, Transluzenzen und Schichtprotokollen. Vor diesem Hintergrund gewinnen One-Shade-/Smart-Shade-Komposite an Relevanz, da sie die klassische Farbbestimmung reduzieren und die Farbgebung über optische Anpassungsmechanismen in Relation zur Umgebung erreichen sollen. Der vorliegende Beitrag stellt einen klinischen Fall unter Verwendung eines Smart-Shade-Komposits dar und diskutiert eine kritische, evidenzbasierte Einordnung der One-Shade-Technologie hinsichtlich Indikation, Farbanpassung, Grenzen und klinischer Perspektive.

DIREKTE KLASSE II-RESTAURATION MIT SMART-SHADE-KOMPOSIT

Dr. Maximilian Dobbertin / Frankfurt am Main

Das Grundprinzip der One-Shade-/Smart-Shade-Komposite beruht auf dem Color Adjustment Potential (CAP), also der Fähigkeit eines Komposits, sich unter Einfluss von Untergrund- und Umgebungsfarben farblich einzupassen. In der Literatur wird der CAP als multifaktorielles Ergebnis beschrieben, das unter anderem

von Materialtransluzenz, Restaurationsdicke, Kavitätsgeometrie, Untergrundfarbe und Oberflächenfinish abhängt.^{1,2} Während Hersteller die klinische Vereinfachung betonen, zeigen Studien, dass die klinische Eignung stark von der Fallselektion und der Materialstrategie (Schichtstärke, ggf. Blocker) abhängig ist.^{3,4}

Fallbericht: Zahn 24mo

Ausgangssituation

Die 27-jährige Patientin stellte sich mit frakturiertem approximal-okklusaler Kompositfüllung an Zahn 24mo vor. Zahn asymptomatisch, keine periapikalen Auffälligkeiten in der Ausgangsdiagnostik. Klinisch zeigte sich eine randständige Insuffizienz; aufgrund nicht nachvollziehbarer Vorbehandlung wurde die vollständige Entfernung der Restauration gewählt (vgl. Abbildungen).

Isolation, Präparation und Matrizenmanagement

Zur besseren Darstellung des approximalen Kastenbodens wurden Keil und Teilmatrizenring zur Separation der Zähne 23/24 eingesetzt. Anschließend erfolgte die Positionierung eines anatomischen

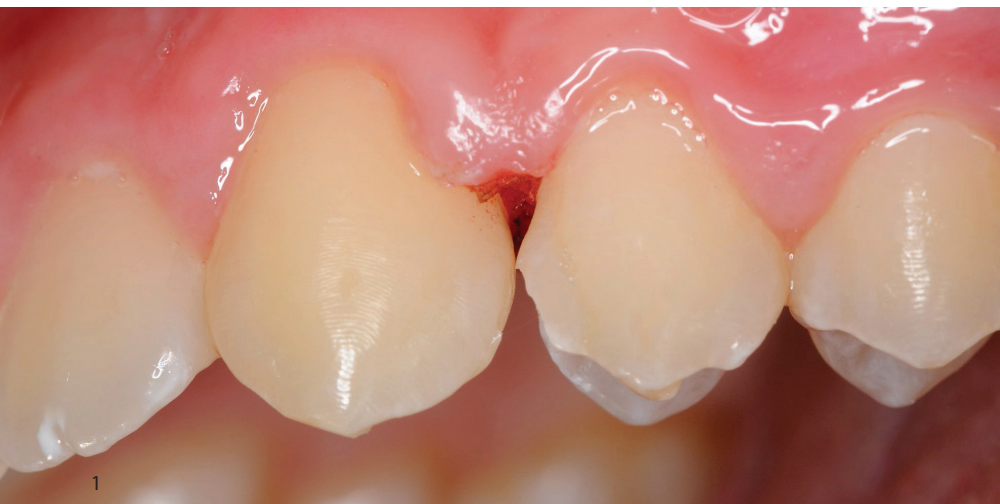
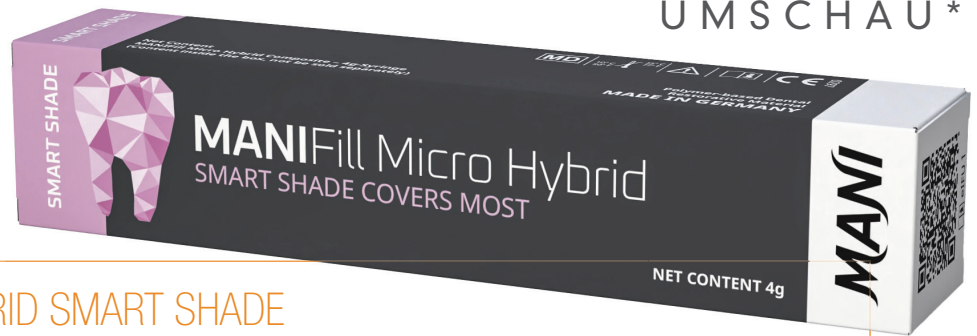
Abb. 1: Präoperative Situation mit frakturierter Restauration an Zahn 24mo.

* Die Beiträge in dieser Rubrik stammen von den Anbietern und spiegeln nicht die Meinung der Redaktion wider.



MANIFILL MICRO HYBRID SMART SHADE

Materialeigenschaften

MANIFill Micro Hybrid Smart Shade ist ein lichthärtendes mikrohybrides Komposit mit „Chamäleon“-Shade-Konzept. Der Hersteller hebt unter anderem hervor:

- hochglanzpolierbar durch spezielle Partikelstruktur und homogene Oberfläche,
- hohe Abrasionsresistenz bei gleichzeitig antagonistenfremdlichem Verhalten,
- Plaquesistenz durch geringe Oberflächenrauigkeit,
- gingivafreundliche Eigenschaften,
- Röntgenopazität und technische Kennwerte (z.B. Biege-/Druckfestigkeit) im Systemkontext.

Für das Smart-Shade-Konzept sind – abhängig von Polymerisationsgerät und klinischer Situation – kontrollierte Schichtstärken und die Einhaltung adäquater Belichtungszeiten wesentlich; verschiedene Produktseiten nennen für das System typische Werte (z.B. „Cure Depth 2 mm“ bzw. universelle Angaben zur Aushärtung). Im klinischen Kontext ist daher eine inkrementelle Strategie bei Klasse II-Kavitäten weiterhin als Standard zu verstehen.

Indikationsbereich

Geeignete Indikationen für Smart-Shade-/One-Shade-Komposite sind nach aktueller Evidenz vor allem:

- kleine bis mittelgroße Klasse I- und Klasse II-Kavitäten im Seitenzahnbereich, besonders wenn der Anteil sichtbarer Vestibulär-/Approximalkanten begrenzt ist,
- flache Klasse V-Defekte (NCCLs) mit begrenzter Tiefe und ohne stark verfärbtes Dentin; bei Bedarf Unterlegung (Blocker/Liner).^{1,2}

Grenzindikationen

- stark verfärbtes Substrat (z.B. dunkles Dentin, Verfärbungen durch restaurative Vorbehandlung),
- sehr ausgedehnte sichtbare Flächen im Frontzahnbereich (direkte Veneers, große Inzisalkantenaufbauten),
- große Kavitäten mit hoher optischer Komplexität (Transluzenz- und Opazitätsgradienten), da ein „3D-Eindruck“ von Dentin/Schmelz häufig nur über Schichtung zuverlässig erzeugt werden kann.^{3,4}

© Quelle/Abbildung: MANI MEDICAL GERMANY GmbH

Matrizenbandes (Teilmatrizensystem) und die Kontrolle der dichten Adaptation am Kastenboden. Ziel war eine reproduzierbare Approximalform mit stabilem Kontaktpunkt bei minimaler Überkonturierung.

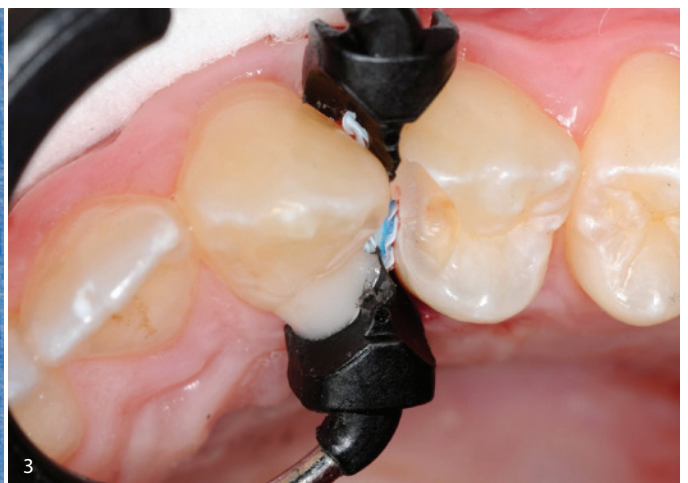Adhäsivprotokoll und Applikation von MANIFill Smart Shade

Die Konditionierung erfolgte gemäß klinisch etabliertem adhäsivem Vorgehen (Schmelz-/Dentinbehandlung nach Systemvorgabe des verwendeten Adhäsivs).

Danach wurde MANIFill Smart Shade inkrementell appliziert.

Begründung der Materialwahl: Die Restauration betraf überwiegend Bereiche mit begrenzter Sichtbarkeit vestibulärer Kanten, wodurch ein Smart-Shade-Kom-

Abb. 2: Entfernte Restauration/Materialfraktur (Dokumentation). – Abb. 3: Separation und Matrizenmanagement zur Approximalpräparation.



* Die Beiträge in dieser Rubrik stammen von den Anbietern und spiegeln nicht die Meinung der Redaktion wider.

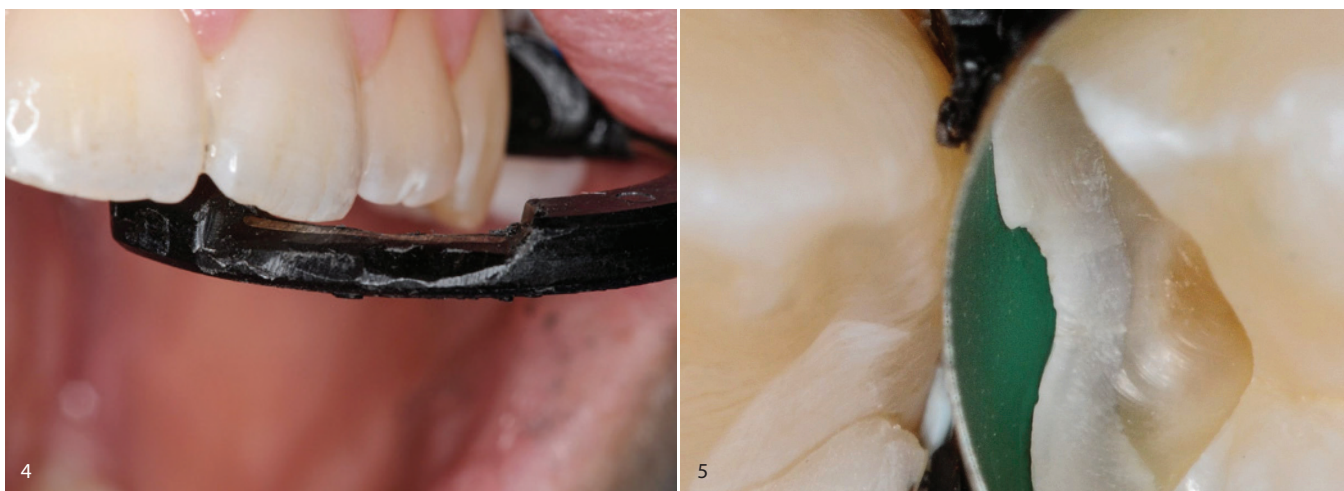

Abb. 4: Intraoperative Situation mit Matrize und Ring – Kontrolle Kastenboden. – Abb. 5: Okklusale Ansicht nach Fertigstellung und Politur.

posit ein günstiges Verhältnis aus ästhetischer Suffizienz und Workflow-Vereinfachung bieten kann. Entscheidend waren eine kontrollierte Schichtstärke, stabile Polymerisation, sowie ein präzises Finishing/Polishing zur Optimierung der optischen Einbindung (Gloss, Oberflächenstreuung).

Finierung, Politur und postoperative Kontrolle

Nach Entfernung der Matrize erfolgten Okklusionskontrolle, Approximalkontrolle, Finierung und Politur. Radiologisch zeigte sich eine eindeutige Röntgenopazität der Restauration mit gut beurteilbaren Approximalrändern (Abbildung: postoperative Röntgenkontrolle, S. 53).

Diskussion

1. Optische Grundlagen: Warum „Smart Shade“ funktioniert und wann nicht

Das Farbergebnis direkter Kompositrestaurationen wird in der Literatur nicht als reine Materialfarbe, sondern als Systemergebnis beschrieben: Zahns substrat (Dentin/Schmelz), Kavitätsgeometrie, Materialtransluzenz, Schichtstärke, Lichtführung und Oberflächencharakteristika interagieren. Smart-Shade-Komposite nutzen eine optimierte Lichtstreuung und Transluzenz, um die wahrgenommene Farbe stärker von der Umgebung „ziehen“ zu lassen.^{1,2}

Zwei Parameter sind klinisch besonders relevant:

(a) Restaurationsdicke:

Je dicker die Kompositenschicht, desto stärker dominiert die Eigenoptik des Materials gegenüber dem Untergrund. Studien zeigen, dass dünne Schichten häufig eine bessere Anpassung an Umgebungsfarben ermöglichen, während größere Dicken bei ungünstigen Untergründen zu Abweichungen führen können.¹

(b) Untergrundfarbe (Background):

Dunkles Dentin oder verfärbte Substrate senken die Wahrscheinlichkeit einer ästhetisch unauffälligen Farbanpassung, da die Transluzenz den Untergrund stärker „durchscheinen“ lässt. Genau hier liegt die klinische Logik hinter dentinprotektiven Blockern/Linern in Grenzfällen.²

2. Evidenz Update 2024 – 2025:

Was sagen Reviews und neue Studien?

Die Studienlage hat sich zuletzt deutlich erweitert. Ein systematisches Review (2024) zur Farbanpassung und Farbstabilität von Single-Shade-Kompositen in direkten Restaurationen betont, dass Single-Shade-Systeme in geeigneten Situationen klinisch akzeptable Ergebnisse liefern können, die Performance jedoch stark vom Studiendesign, der Bewertungsmethodik und den klinischen Randbedingungen abhängt.³ Ein weiteres Review (2025) kommt zu dem Ergebnis, dass Multi-Shade-Komposite im Mittel eine präzisere Farb-

übereinstimmung erreichen, während Single-Shade-Systeme insbesondere in kleineren/standardisierten Situationen Vorteile in Handhabung und Effizienz bieten.⁴

Die neueren In-vitro-Arbeiten 2025 untersuchen zudem systematisch Background-Effekte, Staining, Repolishing und Bleaching-Interaktionen – mit der konsistenten Aussage, dass CAP dynamisch ist und durch Oberflächenalterung sowie Farbaufnahme beeinflusst werden kann.^{5,6}

3. Klinische Studien:

Performance jenseits der Farbe

Über die reine Farbanpassung hinaus ist für die klinische Relevanz entscheidend, ob One-Shade-Komposite in vivo eine vergleichbare klinische Performance (Randadaptation, sekundäre Karies, postoperative Sensibilität, Oberflächen-glanz) zeigen. Eine aktuelle klinische Studie (2025) zur posterioren Anwendung eines Mono-Shade-Komposits berichtet über eine insgesamt zufriedenstellende klinische Leistung in Klasse I-/II-Restaurationen im Beobachtungszeitraum und stützt damit den Einsatz im Seitenzahnbereich bei kontrollierter Indikation.⁵

Parallel werden One-Shade-Konzepte auch für direkte Veneers klinisch evaluiert; die klinische Studienlandschaft ist hier jedoch stärker abhängig von Template-Techniken und ästhetisch komplexen Kriterien (ClinicalTrials.gov-Einträge; RCT-Publikationen 2025).

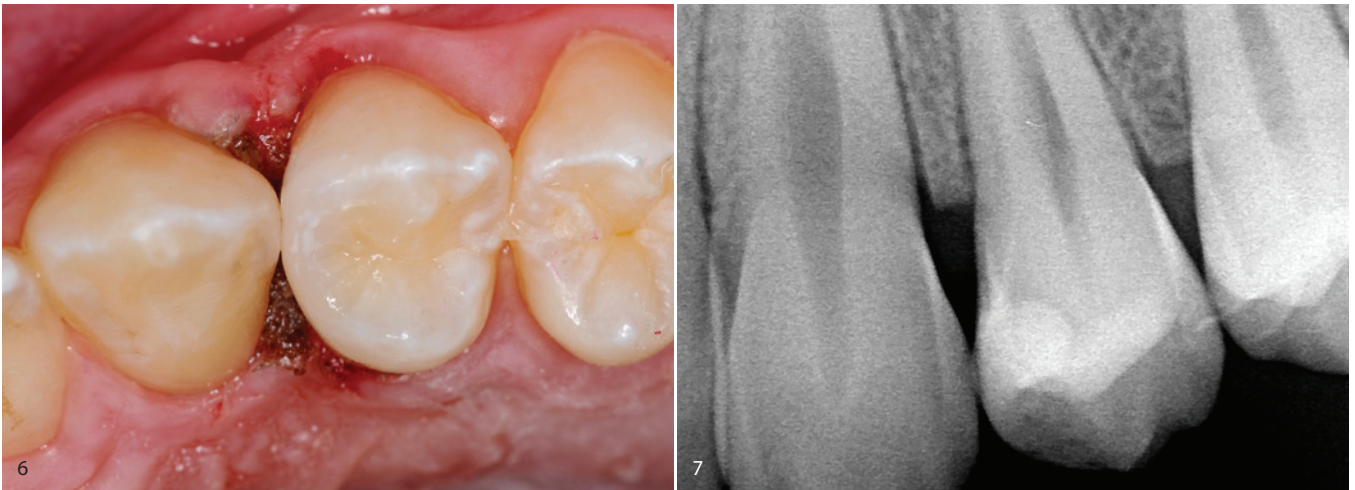


Abb. 6: Detailsicht approximaler Rand/Übergang. – Abb. 7: Postoperative Röntgenkontrollaufnahme.

4. Spezifische Implikationen für Klasse II-Restaurationen

Der vorliegende Fall ist besonders geeignet, um den klinischen „Sweet Spot“ von Smart-Shade-Materialien zu diskutieren:

- Optisch sind approximal-okklusale Restaurationen im Seitenzahnbereich häufig weniger durch vestibuläre Schmelzflächen dominiert als Frontzahnrestaurationen. Damit sinkt das Risiko, dass Transluzenz-/Opazitätsgradienten auffällig werden.
- Funktionell sind Kontaktpunktdesign, Randdichtigkeit und Polymerisationskontrolle entscheidend. Ein Smart-Shade-Komposit ersetzt nicht die Notwendigkeit eines sauberen Matrizenmanagements und einer schichtweisen Polymerisation.
- Materialeitig ist bei mikrohybriden Kompositen ein günstiges Verhältnis aus Festigkeit und Polierbarkeit anzustreben; Hersteller betonen für MANIFill unter anderem die homogene Oberfläche und Plaqueresistenz, was klinisch relevant für Gingivagesundheit im Approximalraum ist.

5. Oberflächenfinish, Glanz und Farbwahrnehmung:

unterschätzter Schlüsselparameter

Mehrere Arbeiten zeigen, dass Oberflächenrauigkeit und Politur den visuellen Farbeindruck beeinflussen, da Streuung/Reflexion die wahrgenommene Helligkeit und Sättigung verändert. Somit ist die Politur nicht nur „kosmetisch“, sondern

Teil der Farbanpassungsstrategie. Neuere Studien zur Oberflächenrauigkeit und Farbstabilität monochromatischer Komposite unterstützen die Bedeutung eines standardisierten Finishing-Protokolls.^{7,8}

6. Klinische Entscheidungshilfe:

Wann Blocker, wann Schichtung?

Aus der Gesamtevidenz lassen sich pragmatische Kriterien ableiten:

- Smart Shade allein: Kleine/mittlere Kavitäten, geringer Verfärbungsgrad, ausreichende Restschmelzanteile, moderate Schichtstärke.
- Smart Shade und Blocker/Liner: Dunkler Untergrund, tiefe Kavität, „shadowing“ an Rändern, höchstästhetische Zone partiell betroffen.
- Mehrfarb-/Schichttechnik: Große vestibuläre Flächen, Frontzahnveneers, Inzisalkanten, Fälle mit hoher chromatischer Komplexität oder sehr hohen ästhetischen Erwartungen.^{3,4}

Klinische Schlussfolgerung

Der beschriebene Fall zeigt, dass MANIFill Micro Hybrid Smart Shade bei geeigneter Indikation eine effiziente und klinisch überzeugende Alternative zur klassischen Mehrfarbstrategie in Klasse II-Versorgungen darstellen kann. Die Farbanpassung ist dabei nicht „automatisch“, sondern Ergebnis aus Fallselektion, Schichtstärke, Untergrundkontrolle und Oberflächenfinish. Grenzen bestehen bei stark verfärbtem Substrat und höchstästhetischen, großflächigen Indikationen.

Literatur kann in der Redaktion unter dz-redaktion@oemus-media.de angefordert werden.

Fotos: © Dr. Maximilian Dobbertin

DR. MAXIMILIAN DOBBERTIN, M.SC.

Eschersheimer Landstraße 44
60322 Frankfurt am Main
www.zahnarzt-dobbertin-frankfurt.de

MANI MEDICAL GERMANY GMBH

www.mani-germany.com