

## Ankyloglossie und Stillprobleme

# Klinische Relevanz zwischen Überdiagnose und differenzierter Therapieentscheidung

Ein Beitrag von Michaela Baake

## [ FALLBERICHT ]

Stillen gilt als empfohlene Ernährungsform im Säuglingsalter und spielt eine zentrale Rolle für die Gesundheit von Kind und Mutter. Dennoch treten insbesondere in den ersten Lebenswochen häufig Schwierigkeiten beim Stillen auf, die für die betroffenen Familien wie für die betreuenden Fachpersonen eine Herausforderung darstellen. In diesem Kontext rückt die Ankyloglossie zunehmend in den Fokus klinischer Diskussionen, da sie als möglicher Einflussfaktor auf die orale Funktion und den Stillserfolg betrachtet wird.

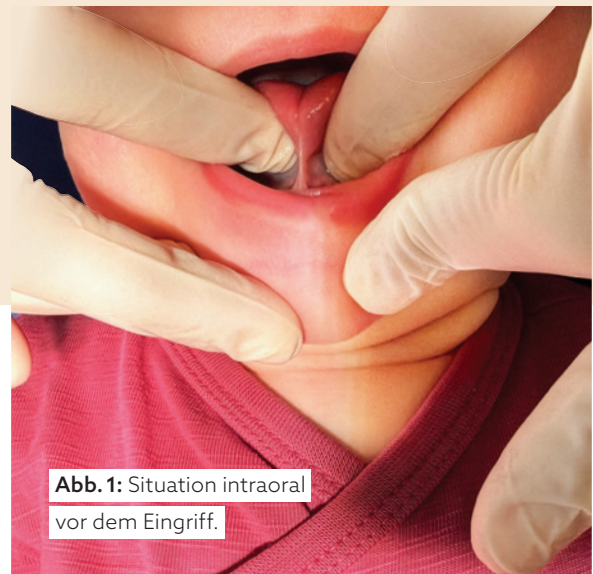

Abb. 1: Situation intraoral vor dem Eingriff.

© Michaela Baake

Stillprobleme im Säuglingsalter stellen eine häufige Herausforderung dar und sind in ihrer Genese multifaktoriell bedingt. Neben funktionellen Störungen der oralen Motorik sowie stillpositionsabhängigen Faktoren wird die Ankyloglossie zunehmend als potenzieller Einflussfaktor diskutiert.<sup>2</sup> Die Beurteilung der klinischen Relevanz gestaltet sich jedoch schwierig, da sowohl Diagnostik als auch Therapieindikation uneinheitlich sind und unterschiedliche Fachdisziplinen teils divergierende Bewertungskriterien heranziehen.<sup>1,3,6</sup> Parallel dazu ist in den letzten Jahren ein Anstieg interventioneller Maßnahmen, insbesondere der Frenotomie, zu beobachten, obwohl die Evidenzlage hinsichtlich langfristiger Effekte begrenzt ist.<sup>1,3</sup> Ziel des vorliegenden Beitrags ist es, anhand eines klinischen Fallbeispiels die diagnostischen und therapeutischen Herausforderungen bei vermuteter Ankyloglossie im Kontext von Stillproblemen kritisch einzuordnen. Im Folgenden wird ein Fall aus der klinischen Praxis dargestellt, bei dem eine funktionell relevante Einschränkung der Zungenbeweglichkeit mit persistierenden Stillproblemen assoziiert war und nach konservativen Maßnahmen eine interventionelle Therapie erfolgte.



Literatur

## Stand der Literatur

Die Ankyloglossie wird in der Regel als angeborene Verkürzung des lingualen Frenulums definiert, die zu einer Einschränkung der Zungenbeweglichkeit führen kann.<sup>2</sup> In der klinischen Praxis existieren jedoch unterschiedliche Ansätze zur Diagnosestellung.<sup>1,3</sup> Während einige Klassifikationssysteme primär morphologische Kriterien berücksichtigen, rücken andere die funktionelle Beurteilung der Zungenbeweglichkeit in den Vordergrund.<sup>2,6</sup> Eine einheitliche, disziplinübergreifend akzeptierte Definition liegt bislang nicht vor.<sup>1,3</sup> Dies führt dazu, dass die Einschätzung der klinischen Relevanz im Einzelfall variieren kann, insbesondere wenn anatomische Befunde nicht eindeutig mit funktionellen Einschränkungen korrelieren. Ein Zusammenhang zwischen eingeschränkter Zungenbeweglichkeit und Stillproblemen wird in der Literatur beschrieben, insbesondere im Hinblick auf Schwierigkeiten beim Latch, verlängerte Stilldauer sowie maternale Schmerzen.<sup>2,4</sup> Gleichzeitig ist die Datenlage heterogen.<sup>1,5</sup> Studien unterscheiden sich in Diagnostik, Methodik und Endpunkten, was die Vergleichbarkeit der Ergebnisse einschränkt. Zudem bleibt in vielen Fällen unklar, in welchem Ausmaß die beobachteten Stillprobleme kausal auf eine Ankyloglossie zurückzuführen sind oder durch andere Faktoren beeinflusst werden.<sup>1,3</sup> Therapeutisch stehen sowohl konservative Maßnahmen wie stillberaterische Unterstützung und Anpassung der Stilltechnik, als auch interventionelle Verfahren, insbesondere die Frenotomie, zur Verfügung.<sup>2</sup> Für die Frenotomie werden häufig kurzfristige Verbesserungen beschrieben, insbesondere eine Reduktion mütterlicher Schmerzen und eine Verbesserung des Saugverhaltens.<sup>1,4</sup> Die Aussagekraft hinsichtlich langfristiger Effekte ist jedoch begrenzt.<sup>1,5</sup> Darüber hinaus besteht keine einheitliche Empfehlung zur Indikationsstellung, was sich auch in der klinischen Praxis widerspiegelt.<sup>3,6</sup>

## FALLBERICHT

### Ausgangssituation

Ein reif geborenes Neugeborenes (41 + 1 SSW) wurde am 27.2.2026 erstmals in unserer Praxis vorgestellt. Es handelte sich um das erste Kind der Mutter nach unkomplizierter Schwangerschaft und spontaner Geburt unter Periduralanästhesie. Der postpartale Verlauf war unauffällig, ein stationärer Aufenthalt von drei Tagen erfolgte ohne Hinweise auf Anpassungsstörungen. Die Vorstellung erfolgte auf Überweisung des Kinderarztes bei bereits im Kreißsaal geäußertem Verdacht auf eine Einschränkung der Zungenbeweglichkeit.

### Symptomatik

Zum Zeitpunkt der Vorstellung bestanden ausgeprägte Stillprobleme. Das Kind konnte nur flach an die Brust andocken, rutschte während des Stillens wiederholt ab und zeigte eine deutliche Frustration beim Trinken. Zusätzlich wurden Klickgeräusche sowie wiederholtes Verschlucken beobachtet. Die Stilldauer lag regelmäßig über 30 Minuten bei erhöhter Frequenz. Eine suffiziente Gewichtszunahme war nicht gegeben, das Geburtsgewicht war noch nicht wieder erreicht. Die Mutter berichtete über starke Schmerzen beim Stillen (VAS 8/10) sowie über rissige und wunde Mamillen. Aufgrund der unzureichenden Milchübertragung wurde zusätzlich abgepumpt und eine Zufütterung mittels Flasche durchgeführt.



**G·U·M**  
**ORTHO**



**Alles für die  
KFO-Pflege**



SCAN ME

[professional.SunstarGUM.com/de](https://professional.SunstarGUM.com/de)

### Klinischer Befund

In der klinischen Untersuchung zeigte sich ein anteriores linguales Frenulum mit Ursprung im Bereich der Alveolarkammregion und Ansatz im vorderen Zungendrittel. Funktionell bestand eine eingeschränkte Laterotrusion sowie eine reduzierte Protrusion; die Zunge konnte nicht über die Unterlippe hinausgeführt werden. Bei Elevation zeigte sich eine V-förmige Konfiguration der Zungenspitze. Insgesamt ergab sich der Eindruck einer funktionell relevanten Einschränkung der Zungenbeweglichkeit.

### Vorbehandlung

Vor der Vorstellung waren bereits stillberaterische Maßnahmen durch die betreuende Hebamme erfolgt. Trotz Anpassung der Stilltechnik und intensiver Unterstützung zeigte sich keine nachhaltige Verbesserung der Symptomatik. Eine weiterführende körpertherapeutische Mitbehandlung war zum Zeitpunkt der Vorstellung noch nicht erfolgt.

### Indikationsstellung

Die Indikation zur Frenotomie wurde aufgrund der persistierenden Symptomatik, der funktionellen Einschränkung der Zungenbeweglichkeit sowie des fehlenden Ansprechens auf konservative Maßnahmen gestellt. Die Entscheidung erfolgte im interdisziplinären Austausch mit der betreuenden Hebamme sowie dem Kinderarzt. Alternative Ursachen der Stillproblematik wurden berücksichtigt, jedoch als weniger wahrscheinlich eingeschätzt.

### Intervention

Die Frenotomie wurde ambulant am 9.3.2026 durchgeführt. Nach Applikation eines topischen Oberflächenanästhetikums erfolgte die Durchtrennung des lingualen Frenulums mittels CO<sub>2</sub>-Laser. Während des Eingriffs waren die Eltern anwesend; entsprechend den Sicherheitsanforderungen wurden Schutzbrillen getragen. Intra- und postoperative Komplikationen traten nicht auf.

### Verlauf

Bereits kurzfristig nach dem Eingriff zeigte sich eine Verbesserung des Saugverhaltens. Die Mutter berichtete über eine Reduktion der Schmerzen beim Stillen. Im weiteren Verlauf kam es zu einer stabileren Gewichtsentwicklung sowie zu einer Verkürzung der Stilldauer pro Mahlzeit. Die zusätzliche Zufütterung konnte schrittweise reduziert werden.

## DISKUSSION

### Einordnung des Falls

Der vorliegende Fall zeigt eine ausgeprägte Stillproblematik bei gleichzeitig nachweisbarer funktioneller Einschränkung der Zungenbeweglichkeit. Die Symptomatik entspricht den in der Literatur beschriebenen möglichen Auswirkungen einer Ankyloglossie. Gleichzeitig verdeutlicht der Fall die diagnostische Herausforderung, da die klinische Relevanz nicht allein anhand morphologischer Befunde beurteilt werden kann, sondern eine funktionelle Einordnung im Gesamtkontext erfordert.

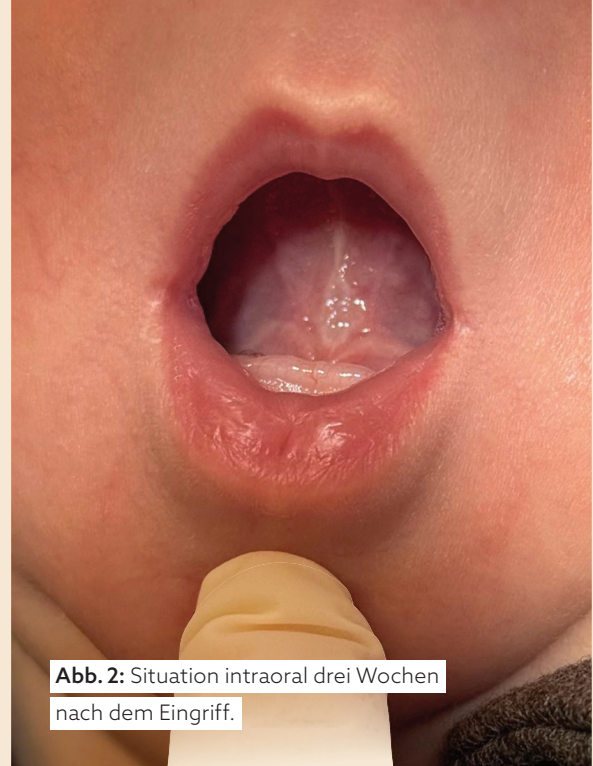


Abb. 2: Situation intraoral drei Wochen nach dem Eingriff.

© Michaela Baaake

### Kritische Bewertung der Kausalität

Trotz der Übereinstimmung der Symptomatik mit beschriebenen Befunden lässt sich eine eindeutige Kausalität nicht zweifelsfrei belegen. Zu berücksichtigen ist, dass das Trinken an der Flasche im Vergleich zum Stillen besser funktionierte. Dies könnte zunächst gegen eine primär durch die Zungenbeweglichkeit bedingte Störung sprechen. Allerdings unterscheiden sich Stillen und Flaschenernährung hinsichtlich der oralen Motorik und der erforderlichen Koordination deutlich. Ein unauffälliges Trinkverhalten an der Flasche schließt daher eine funktionell relevante Einschränkung beim Stillen nicht aus, erschwert jedoch die eindeutige Zuordnung. Zudem waren zum Zeitpunkt der Intervention nicht sämtliche konservativen Therapieoptionen ausgeschöpft, was die Bewertung zusätzlich limitiert.

### Bewertung der Intervention

Die beobachtete kurzfristige Verbesserung des Saugverhaltens sowie die Reduktion der maternalen Schmerzen entsprechen den beschriebenen Effekten der Frenotomie. Dennoch ist nicht auszuschließen, dass auch andere Faktoren, insbesondere die Reifung der oralen Motorik oder begleitende Maßnahmen, zur Verbesserung beigetragen haben. Die Intervention ist daher als ein möglicher, jedoch nicht isoliert zu bewertender Einflussfaktor zu betrachten.

### Interdisziplinärer Aspekt

Die Entscheidungsfindung erfolgte im interdisziplinären Austausch zwischen Hebamme und Pädiatrie. Dies ermöglichte eine differenzierte Bewertung der Symptomatik. Ein solcher Ansatz kann dazu beitragen, einseitige Therapieentscheidungen zu vermeiden, ersetzt jedoch nicht die begrenzte Evidenzlage, sondern stellt eine strukturierte Annäherung an die klinische Fragestellung dar.

**Klinische Implikationen**

Der Fall unterstreicht, dass eine Ankyloglossie im Einzelfall einen relevanten Beitrag zu Stillproblemen leisten kann. Die Indikationsstellung zur Frenotomie sollte differenziert erfolgen und neben morphologischen Befunden insbesondere funktionelle Einschränkungen sowie den Verlauf unter konservativen Maßnahmen berücksichtigen. Vor dem Hintergrund der multifaktoriellen Genese kommt der interdisziplinären Zusammenarbeit eine zentrale Rolle zu, da sie eine umfassendere Bewertung der Symptomatik und eine strukturierte Entscheidungsfindung ermöglicht.

**Fazit**

Eine funktionell relevante Einschränkung der Zungenbeweglichkeit kann im Einzelfall mit Stillproblemen assoziiert sein und von einer interventionellen Therapie profitieren. Die klinische Bewertung bleibt jedoch anspruchsvoll, da Diagnostik und Indikationsstellung uneinheitlich sind und eine eindeutige Kausalität nicht immer nachweisbar ist. Eine differenzierte Betrachtung unter Einbeziehung funktioneller Aspekte sowie interdisziplinärer Einschätzungen erscheint sinnvoll, um eine patientenorientierte Therapieentscheidung zu treffen. ■

Lernen Sie unsere Autorin kennen:

# MICHAELA BAAKE



© Julia Weiß

Hier gehts  
zum Instagram-  
Account.

**Frau Baake, können Sie sich bitte kurz vorstellen.**

Sehr gerne. Ich bin zertifizierte Kinder- und Jugendzahnärztin in der Göttinger Zahnarztpraxis Z17 und behandle in meiner täglichen Praxis Säuglinge, Kinder und Jugendliche mit einem besonderen Fokus auf Prävention, funktionelle Entwicklung und frühzeitige Diagnostik. Ein fachlicher Schwerpunkt meiner Arbeit liegt auf der Diagnostik und Therapie oraler Restriktionen wie verkürzten Zungen- und Lippenbändern. In diesem Bereich begleite ich Familien interdisziplinär gemeinsam mit Hebammen, Stillberaterinnen, Kinderärzt/-innen und Körpertherapeut/-innen. Aktuell absolviere ich berufsbegleitend den Master of Science Kieferorthopädie und erweitere damit mein Behandlungsspektrum insbesondere im Bereich funktioneller Zusammenhänge und frühkindlicher Entwicklung.

**Was macht ihre Herangehensweise als Kinderzahnärztin aus?**

Ein wesentlicher Bestandteil meines Praxiskonzepts ist eine kindgerechte und stressarme Behandlung. Kinder sollen nicht das Gefühl haben, einer Situation ausgeliefert zu sein, sondern Vertrauen entwickeln und aktiv in die Behandlung einbezogen werden. Altersgerechte Sprache, transparente Abläufe und ein hohes Maß an Empathie spielen dabei eine zentrale Rolle. Ziel ist es, Ängste frühzeitig zu vermeiden und positive Behandlungserfahrungen zu schaffen. Gleichzeitig verfolge ich einen präventionsorientierten Ansatz, indem ich Eltern frühzeitig zu Themen wie Ernährung, Mundhygiene, Habits, funktioneller Entwicklung und kieferorthopädischen Auffälligkeiten berate. Beschwerden sollen nicht erst behandelt werden, wenn sie chronisch geworden sind, sondern möglichst früh erkannt werden.

**Sie sind als Digital Creator bewusst auf Social Media unterwegs, warum?**

Ich engagiere mich seit 2019 auf **Instagram** unter dem Account **@kinder.zaehne** in der digitalen Aufklärungsarbeit, um Wissen breit zu streuen. Dafür beantworte ich typische Elternfragen rund um Kinderzahnmedizin, teile fachliche Inhalte verständlich aufbereitet und lasse dabei auch eigene Erfahrungen als Mutter einfließen. Ich möchte Eltern fundierte Informationen zugänglich machen und Unsicherheiten frühzeitig abbauen.