



Pioniere der Zahnmedizin

59 000 Jahre alte Bohrung in einem Neandertalerzahn entdeckt

In den abgelegenen Altai-Bergen Sibiriens haben Archäologen einen sensationellen Fund gemacht: Ein Backenzahn eines rund 59 000 Jahre alten Neandertalers beweist, dass unsere ausgestorbenen Verwandten offenbar bereits komplexe zahnärztliche Eingriffe durchführten. Die Entdeckung wirft ein neues Licht auf die kognitiven Fähigkeiten und das medizinische Wissen der Neandertaler.

Der Fund stammt aus der Chagyrskaya-Höhle im nordwestlichen Altai-Gebirge, wo Forscher seit 2007 systematisch graben. Unter den über 70 dort entdeckten Hominidenfossilien stach ein besonderer Zahn hervor: Chagyrskaya 64, ein unterer linker zweiter Molar eines erwachsenen Neandertalers. Was ihn so einzigartig

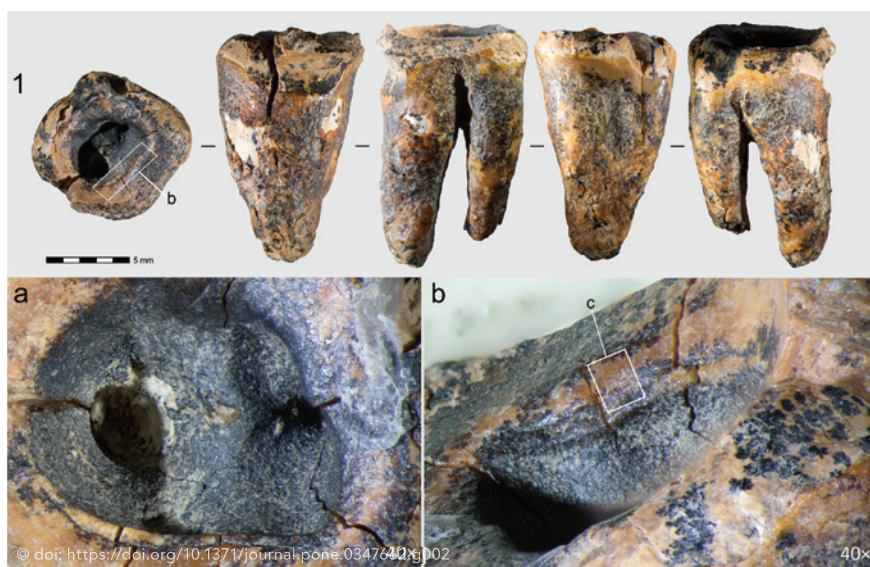
macht, ist eine künstlich angelegte Vertiefung auf der Kaufläche – kein Zufallsprodukt der Evolution, sondern das Ergebnis bewusster, invasiver Behandlung.

Die Analyse des Zahnes weist eine 4,2 Millimeter lange, 2,8 Millimeter breite und 2,6 Millimeter tiefe Höhlung auf, die bis

zum Boden der Pulpakammer reicht. Mikroskopische Spuren, 3D-Computertomografien und experimentelle Rekonstruktionen belegen: Hier hat ganz offensichtlich jemand mit einem steinernen Werkzeug gebohrt oder gedreht, um kariöse Stellen zu entfernen und auch den Nerv freizulegen – ein gezielter medizinischer Eingriff.

Andere Ursachen schlossen die Forscher um Alisa Zubova und Lydia Zotkina vom Peter-the-Great-Museum für Anthropologie und Ethnografie in St. Petersburg explizit aus:

- Ein Trauma? Dafür sind die Ränder der Vertiefung zu glatt und abgerundet – untypisch für einen Unfall.
- War es natürlicher Verschleiß? Die Form der Höhlung passt nicht zu normaler Abnutzung. Zudem fehlte sekundäres Dentin, das der Körper normalerweise als Schutzreaktion bildet.
- Oder ist die Vertiefung der Kaufläche auf den Fossilisationsprozess zurückzuführen? Nachdem jedoch die Sedimentschicht, in der der Zahn lag, ungestört war, kommen geologische Prozesse als Erklärung ebenfalls nicht infrage.



Chagyrskaya 64 und seine makroskopischen Merkmale: Gesamtansicht des Molaren. Draufsicht auf die Konkavität (a); gestufte Rille an der Wand der Konkavität (b).



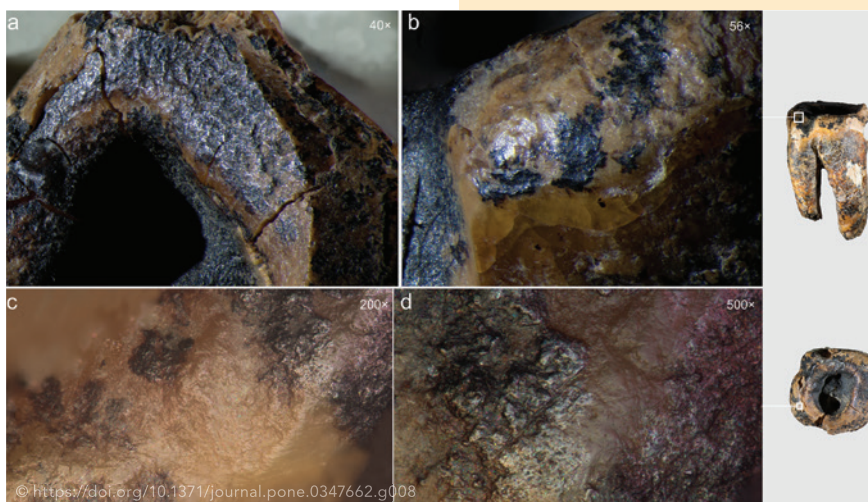
Die Neandertaler müssen den Zahn demnach bearbeitet haben, während der Besitzer noch lebte. Spuren von Polierungen und Mikrorillen an den Wänden der Höhlung deuten darauf hin, dass der Zahn nach der Behandlung weiter genutzt wurde – ein Zeichen, dass der Eingriff erfolgreich war und der Patient überlebte.

Um ihre These zu stützen, führten die Wissenschaftler Experimente mit modernen menschlichen Zähnen durch. Mit Jaspis-Werkzeugen – ähnlich denen, die in der Chagyrskaya-Höhle gefunden wurden – versuchten sie, die Vertiefung nachzuahmen. Das Ergebnis: Drehen und Bohren mit einem spitzen Steinwerkzeug (einem sogenannten Perforator) war die effizienteste Methode. Innerhalb von fünf bis 50 Minuten konnten sie ähnliche Höhlungen erzeugen – selbst unter den erschwerten Bedingungen eines engen Mundraumes. Die Mikrospuren (parallele Rillen, V-förmige Profile) auf den experimentellen Zähnen entsprachen exakt denen am Neandertalerzahn.

Besonders auffällig war, dass der Molar zwei verschiedene Behandlungsarten aufwies, nämlich das Bohren zur Kariesbehandlung sowie Zahnstocherrillen an den Zahnzwischenräumen – ein Beleg für regelmäßige Mundhygiene.

Warum ist das revolutionär?

Bisher galt als ältester bekannter zahnärztliche Eingriff eine 14000 Jahre alte Kariesbehandlung bei einem Homo sapiens in Italien (Ripari Villabruna). Doch Chagyrskaya 64 beweist: Neandertaler praktizierten solche Eingriffe bereits 45.000 Jahre früher!



Unbearbeitete Kronenschnitte mit charakteristischer Politur aufgrund der Abnutzung vor dem Tod. Makroaufnahmen (a+b); Mikrofotos (c+d).

Bei der angewandten Technik wurde tief in den Zahn hineingebohrt, krankes Gewebe entfernt und die Pulpa freigelegt. Dies erfordert präzise Fingerbewegungen (Beleg für feinmotorische Fähigkeiten), ein Verständnis der Schmerzursache (Karies) und nicht zuletzt die bewusste Entscheidung für eine geeignete Therapie. Bei dem Fund in Ripari Villabruna hingegen wurden lediglich Kratzspuren auf dem Zahnschmelz festgestellt, also eine eher oberflächliche Maßnahme.

Chagyrskaya 64 ist den Forschern zufolge der erste Beleg für eine invasive medizinische Behandlung in der Menschheitsgeschichte. Die Neandertaler handelten nicht nur aus Instinkt, sondern planten, analysierten und führten gezielte Eingriffe durch – ein Verhalten, das lange als alleiniges Merkmal des Homo sapiens galt. „Diese Entdeckung zeigt, dass Neandertaler nicht nur überlebten, sondern aktiv ihre Gesundheit verbesserten“, sagt Ksenia Kolobova, eine der Leitautorinnen der Studie. „Sie hatten die kognitiven Fähigkeiten, Schmerz zu verstehen, zu behandeln – und vielleicht sogar zu lindern.“

Die Studie wurde veröffentlicht in PLOS One | <https://doi.org/10.1371/journal.pone.0347662>.



Redaktion