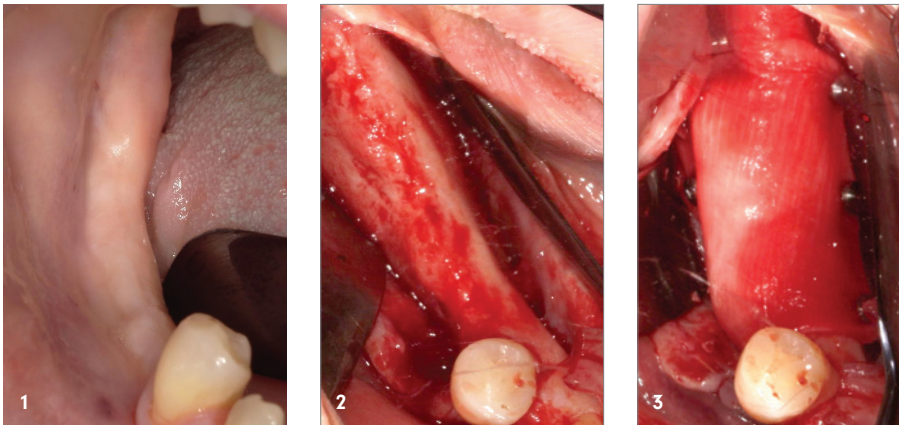


Sausage Technique – vorhersagbar horizontal augmentieren

Vorhersagbare Hartgewebsaugmentationen sind im heutigen, stark nachgefragten implantologischen Markt der Wunsch vieler Behandler. Die Versorgung der Patienten mit feststehendem Zahnersatz oder in einigen Fällen überhaupt mit komfortablem Zahnersatz ist ein Argument, welches häufig zur Überzeugung der Patienten beiträgt. Der folgende Fall zeigt die international durch Prof. Istvan Urban bekannt gewordene Sausage Technique für die Hartgewebsaugmentation von horizontalen Knochendefiziten.

Dr. Philipp Tavrovski



Im Laufe der Zeit kristallisierten sich einige Operationstechniken heraus, welche von der breiten Masse an oralchirurgisch tätigen Kolleg/-innen angewandt werden.

Das Konzept der Guided Bone Regeneration (GBR) hatte seinen Ursprung in den späten 1980er-Jahren, ausgehend von der schwedischen Gruppe um Thomas Lindhe in der Parodontologie unter dem Begriff der Guided Tissue Regeneration (GTR). Dieses Wissen machten sich einige Kollegen zunutze.

Das Konzept der GBR ist simpel: Schaffe einen stabilen Raum, aus welchem das Weichgewebe, das deutlich schneller wächst als der Knochen, exkludiert wird. Halte diesen Raum für einige Zeit, damit der Körper diesen regenerieren kann.

Im Laufe der letzten Jahrzehnte entwickelten sich verschiedene Strömungen im Hinblick auf die genutzten Materialien zur Erreichung des stabilen Raums. Große Bekanntheit erlangte Prof. Dr. Fouad Khoury durch Entwicklung der Split Bone Block Technique, bei welcher ein Knochenblock retromolar im Unterkiefer entnommen, in zwei dünnere Schalen gesägt und im Anschluss mit Osteosyntheseschrauben im Be-

Abb. 1: Ausgangssituation.

Abb. 2: Darstellung des Defekts.

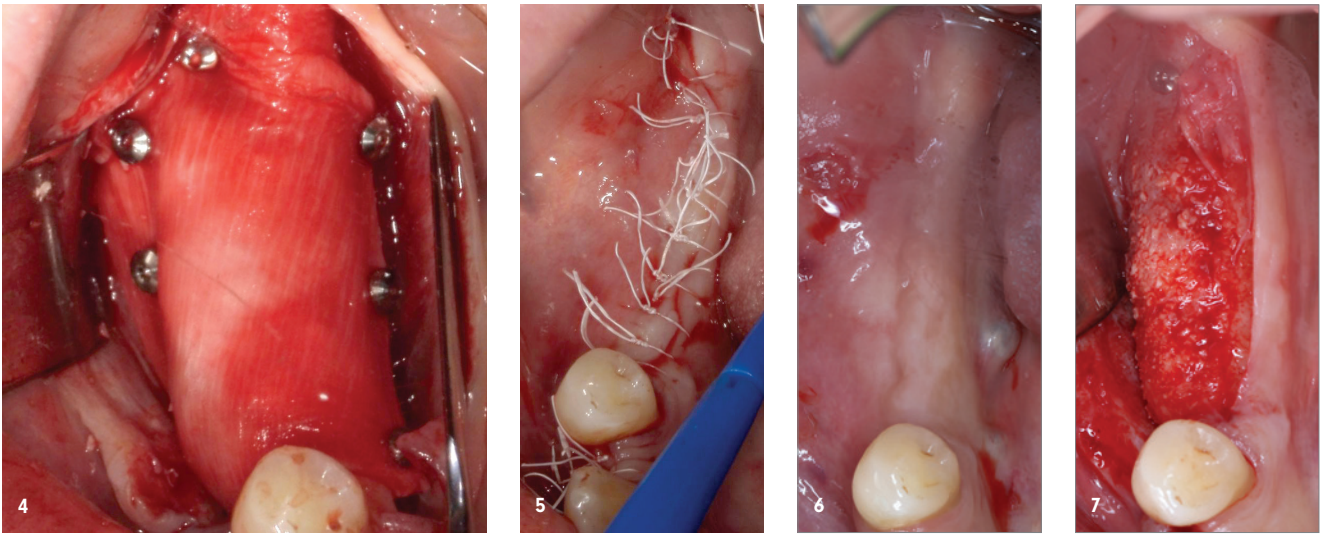
Abb. 3: Lingual fixierte Membran mit Pins.

Abb. 4: Defektkonturierung und Fixation der Membran vestibulär.

Abb. 5: Spannungsfreier Wundverschluss mit PTFE-Naht.

Abb. 6: Ausheilung nach sechs Monaten.

Abb. 7: Reentry-Ansicht von krestal.



reich des Defekts fixiert werden. Aufgefüllt wird der Raum hier ausschließlich mit ebenfalls gewonnenen autologen Knochenchips.

Die Entnahmemorbidität, die begrenzte Verfügbarkeit von autologem Knochen, potenzielle Nervläsionen wie auch eine Diskussion über die langfristige Resorption des rein autologen Augmentats werden als Nachteile dieser Technik angesehen. Mittlerweile verfügbare Materialien allo-genen Ursprungs erfreuen sich zurzeit großer Beliebtheit, da einige der Nachteile autologen Knochens womöglich aufgehoben werden könnten.

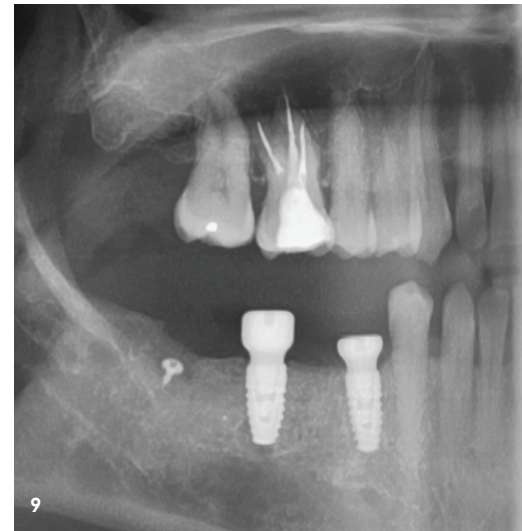
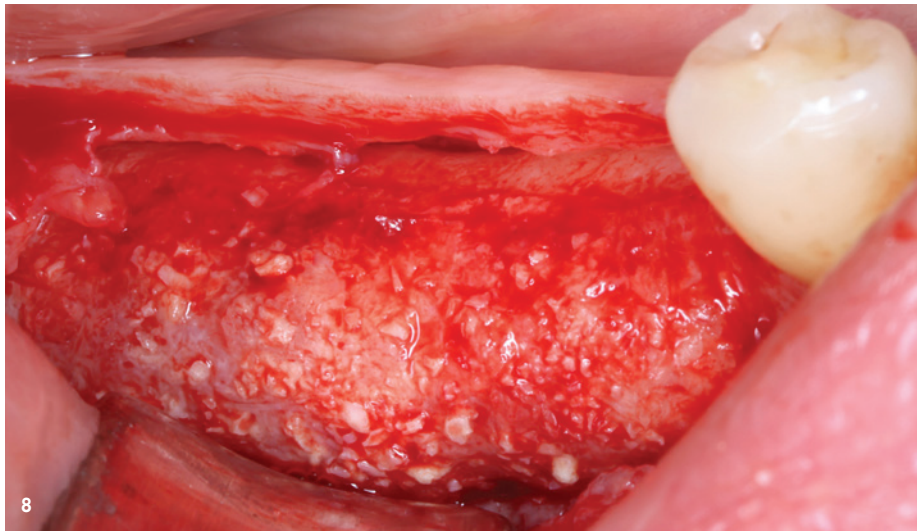
Eine Alternative zu Prof. Khourys Technik stellt die Gruppe der Membrantechniken dar. Klassischerweise wurde zu Beginn der 90er-Jahre die damals verfügbare Gore-Tex-Membran aus Polytetrafluorethylen verwendet. Eine hohe Komplikationsrate führte dazu, dass der Wunsch nach alternativen Membranen größer wurde. Diesem Wunsch konnte mit der Zeit durch die Industrie entsprochen werden. Es wurden resorbierbare Membranen entwickelt.¹ Diese haben meist einen tierischen Ursprung (Rind, Schwein, Pferd) und werden in den unterschiedlichsten Varianten in Bezug auf Standzeit, Verarbeitbarkeit und Vernetzung angeboten. Des Weiteren wurden Knochenersatzmaterialien entwickelt, um den Anteil an zu entnehmendem Eigenknochen zu verringern. Auch hier gibt es heutzutage eine Bandbreite an Materialien unterschiedlichsten Ursprungs, von tierischen über synthetische Produkte, resorbierbar und schwer resorbierbar. Dass die GBR in der Theorie einfach klingt, in der Praxis jedoch oftmals schwieriger ist als erwartet, liegt nicht zuletzt an den zu beachtenden Herausforderungen im Prozess, allen voran die plastische, spannungsfreie Deckung des Defekts.

Der folgende Fall zeigt die international durch Prof. Istvan Urban bekannt gewordene Sausage Technique für die Hart-

gewebsaugmentation von horizontalen Knochendefiziten.² Zunächst wird mit einer 15C Klinge ein ausgedehnter Mukoperiostlappen gebildet, inklusive einer vertikalen Entlastung mindestens einen Zahn über den Defekt hinausgehend, dies hält die Wundränder mitsamt potenzieller Eintrittspforten für Bakterien vom Bereich der Augmentation fern.

Die Entnahme des autologen Materials erfolgt entweder im selben OP-Gebiet oder meist im Bereich der Unterkiefer-8er-Region mittels eines Knochenschabers. Bewährt hat sich hier der Safescraper Volumizer (Geistlich Biomaterials). Alternativ bei sehr großen Defekten ist es möglich, Trepane zu entnehmen, welche im Anschluss durch eine Knochenmühle zerkleinert werden.

Der nächste Schritt ist, gerade im Unterkiefer, der schwierigste: das Fixieren der Membran von oral. Dies erfolgt mit Titanpins. Danach werden die autologen Knochenchips, vermengt mit schwer resorbierbarem bovines Knochenersatzmaterial, in den Bereich der gewünschten Augmentation gebracht und die Membran von vestibulär abermals mit Pins fixiert. Hierbei ist zu beachten, dass eine Spannung der Membran und dadurch ein „prall“ gefülltes Augmentationsgebiet gewünscht sind, um möglichst jegliche Bewegung des Augmentats zu verhindern.² Dies kann erreicht werden, wenn man eine native Kollagenmembran benutzt, welche nachträglich von der Seite durch weiteres Augmentationsmaterial befüllt wird. Auch Überkonturierungen sind gewünscht, da eine geringe Schrumpfung miteingerechnet wird. Der spannungsfreie Wundverschluss mittels einer atraumatischen Periostschlitzung samt horizontalen Matratzen- und Einzelknopfnähten mit PTFE-Nahtmaterial rundet alles ab, und die Implantation kann sechs Monate später erfolgen.³ Hierbei gilt zu beachten, dass je nach Größe des Defekts ein Reentry Zeitpunkt zwischen fünf und neun Monaten gewählt werden kann. Der Einfachheit halber im Praxisalltag



„Ein ausgedehnter Mukoperiostlappen wird gebildet, inklusive einer vertikalen Entlastung mindestens einen Zahn über den Defekt hinausgehend – dies hält die Wundränder mitsamt potenzieller Eintrittspforten für Bakterien vom Bereich der Augmentation fern.“

Abb. 8: Reentry-Ansicht von vestibulär.

Abb. 9: Kontrollröntgenaufnahme postoperativ.

hat es sich jedoch bewährt, konsequent sechs Monate als Reentry Zeitpunkt zu etablieren. Hierbei zeigt sich das Augmentat nicht immer zu 100 Prozent solide und unbeweglich, da die Ossifikation häufig bis zu zwölf Monate benötigt.

Eine Hartgewebснаugmentation ist bei ausreichendem Volumen zum Zeitpunkt der Implantation nicht notwendig. Sollte jedoch zu wenig Volumenzugewinn zu verzeichnen sein, kann man eine sog. „Mini Sausage“ durchführen. Hierbei findet dasselbe Prozedere wie oben beschrieben nochmals statt, jedoch diesmal mit einem Mischungsverhältnis von 75 zu 25 Prozent, Knochenersatzmaterial zu autolog.

Meist ist jedoch die Hartgewebssäugmentation ausreichend, um lege artis implantieren zu können. Verbesserungen im Emergenzprofil und den Weichgeweben werden dann im Anschluss durch Vestibulumplastiken und/oder Bindegewebsstransplantate durchgeführt.

Langzeitstudien sind für Guided Bone Reeneration bereits vorhanden und zeigen eine langfristige Stabilität des Augmentats.⁴ Ebenso zeigt sich eine Implantatüberlebensrate, welche vergleichbar mit den Überlebensraten von Implantaten im nicht augmentierten Bereich ist.⁵

Abbildungen: © Dr. Philipp Tavrovski

kontakt.

Dr. Philipp Tavrovski

Mundreich – Zentrum für zahnärztliche
Chirurgie & Endodontie
Weidestraße 122 d · 22083 Hamburg
info@mundreich.de

Infos zum
Autor



Literatur



50
JAHRE
DZR

Jubiläums- Gewinnspiele

Entdecken, teilnehmen, gewinnen!*
Einfach QR-Code scannen:



DZR

DZR Deutsches Zahnärztliches Rechenzentrum GmbH | www.dzr.de

*Es gelten Teilnahmebedingungen. Diese finden Sie wie die weiterführenden Gewinnspiel- und Datenschutzinformationen hinter dem QR-Code.