

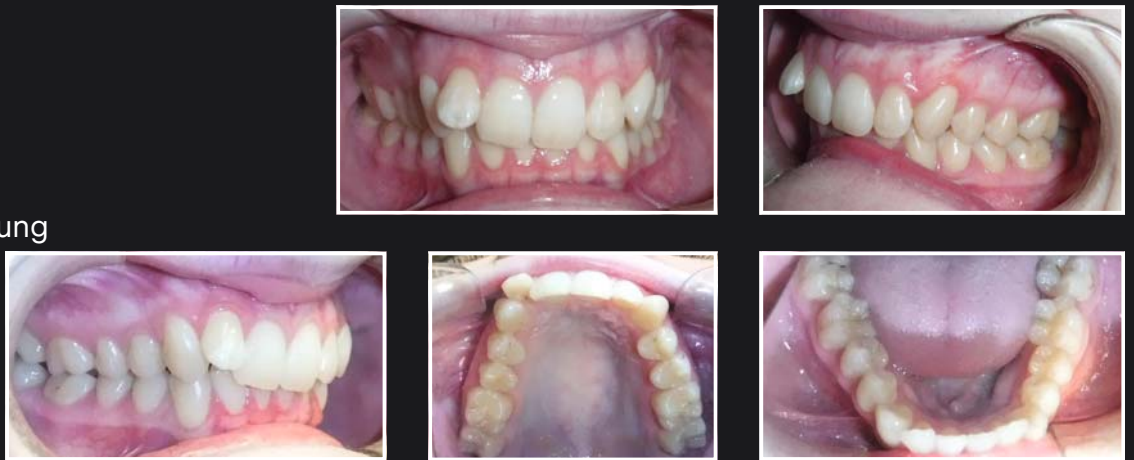## Wie würden Sie diesen Patienten behandeln?

### Klinischer Fall:

Dieser Patient ist nicht zufrieden mit seinem Lächeln, da seine Frontzähne gekippt sind und seine Seitenzähne außerhalb des Zahnbogens stehen.


### Schauen wir genauer hin

- Klasse II Division 2
- Tiefbiss
- Engstand
- Bolton Diskrepanz
- Mittellinienabweichung



### Von Herausforderungen hin zu Lösungen

Finden Sie die beste Behandlungs-Option für Sie und Ihre Patienten



Erfahren Sie, wie Ihre Praxis davon profitieren kann!  
Registrieren Sie sich hier: [go.solventum.com/FtCDEad](https://go.solventum.com/FtCDEad)