25. Jahrgang | 10,– EUR zzgl. MwSt. | ISSN 1611-0870 | PVSt. F 50117

ENDODONTIE JOURNAL 3/26

Moderne Endodontie und konservierende Zahnheilkunde

Fachbeitrag
Endodontische Revisionsbehandlung
Seite 6

Fallbericht
Regenerative Endodontie am unreifen permanenten Inzisivus
Seite 14

Fachinterview
Der Erhalt der vitalen Pulpa steht im Mittelpunkt
Seite 22

ANZEIGE

EDGEBIOCERAMIC™

DER BIOLOGISCHE STANDARD IN DER ENDODONTISCHEN OBTURATION.

Biokompatibel, dimensionsstabil & antimikrobiell.

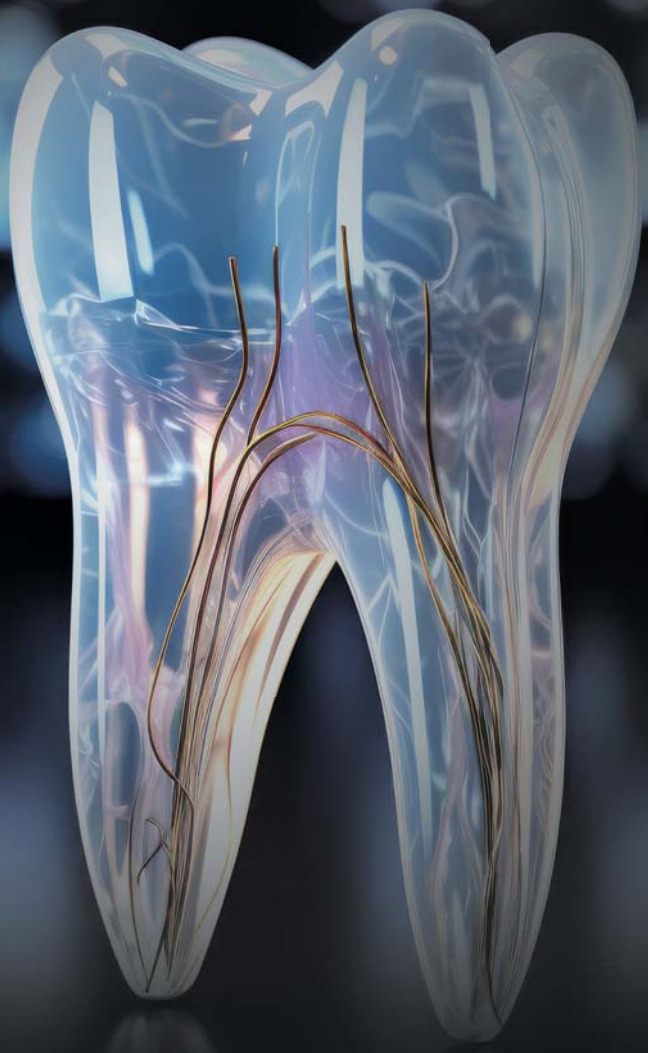

Individuelle Beratung und Demo in Ihrer Praxis
– sprechen Sie uns an.

FreeCall 0800 5673667
edgeendo@henryschein.de

EDGEENDO®

Exklusiv im Vertrieb von

HENRY SCHEIN®
DENTAL

Erfolg verbindet.

Der neue Markenauftritt der OEMUS MEDIA AG

Die OEMUS MEDIA AG schlägt ein neues Kapitel ihrer Unternehmensgeschichte auf. Nach mehr als 30 Jahren erhält das Leipziger Medienhaus einen neuen Markenauftritt. Er macht sichtbar, wie sich das Unternehmen vom klassischen Fachverlag zu einem vernetzten Medien-, Event- und Community-Unternehmen entwickelt hat. Im Zentrum des neuen Auftritts steht **„oemus"**. Bewusst kleingeschrieben, reduziert, ganz auf das Wesentliche konzentriert. Sein prägendstes Element ist das neu gestaltete **„u"**. Es erinnert an ein Lächeln und schlägt damit die Brücke zu den Wurzeln des Unternehmens in der Zahnmedizin. Gleichzeitig steht das „u" symbolisch für „you", „us" und „wir" und damit für Nähe, Gemeinschaft und den Community-Gedanken, der die OEMUS MEDIA AG seit vielen Jahren prägt.

Kurz gesagt: ***#welovewhatwedo.***

© Elantonesix - stock.adobe.com

Online weiterlesen

▶ Seite 6

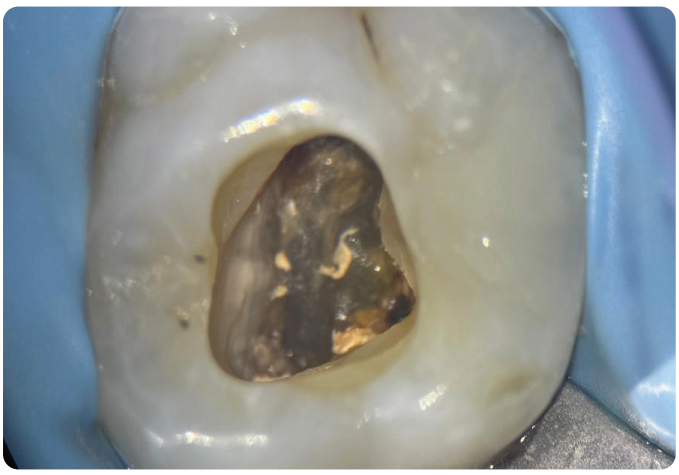

© ZÄ Eva Loder/Dr. Bayer & Kollegen

Endodontische Revisionsbehandlung

ZÄ Eva Loder, Dr. Luise Krüger, Prof. Dr. Jörg Neugebauer

Die endodontische Revisionsbehandlung stellt eine effektive Möglichkeit dar, kompromittierte Zähne langfristig zu erhalten. Typische Indikationen für eine Revision sind neben klinischer Symptomatik insbesondere unbehandelte oder übersehene Kanäle, koronale Undichtigkeiten, Instrumentenfrakturen oder Perforationen.

Inhalt

Fachbeitrag

6 Endodontische Revisionsbehandlung
ZÄ Eva Loder
Dr. Luise Krüger
Prof. Dr. Jörg Neugebauer

Fallbericht

14 Regenerative Endodontie am unreifen permanenten Inzisivus
Dr. Stefan Lorenz
Laura Dohrn

Anwenderbericht

18 Schallaktivierte Spülung in der Wurzelkanalbehandlung
Dr. Laurens Intert

▼

▶ Seite 22

© privat

Der Erhalt der vitalen Pulpa steht im Mittelpunkt

Friederike Heidenreich

Was ist State of the Art bei Behandlungen tiefer kariöser Läsionen – Pulpaschonung oder vollständige Exkavation bis zum harten Dentin? Das klärt sich im Gespräch mit Dr. Esra Koşan über die aktuelle S3-Leitlinie zum Management tiefer Karies.

▶ Seite 38

Schnittstellen-management

Susann Frege

© MKIN – stock.adobe.com

Für endodontische Schwerpunktpraxen ist ein Netzwerk an Kooperationspartnern unerlässlich für den Praxiserfolg. Mit Schnittstellenmanagement können alle Datenströme sinnvoll gesteuert werden.

Anzeige

▼

Fachinterview

22 Der Erhalt der vitalen Pulpa steht im Mittelpunkt
Friederike Heidenreich

Markt

26 Mehr Wissen. Mehr Service. Mehr Endodontie.
Redaktion

28 MANI JIZAI: Rotation trifft Kontrolle
Larissa Belz

31 Bedeutung einer zuverlässigen Wurzelkanalversiegelung

32 Laser neu gedacht: Mehr Potenzial für moderne Praxiskonzepte
Ulrike Frey

34 Anbieterinformation

Praxismanagement

38 Schnittstellenmanagement
Susann Frege

42 Termine/Impressum

Titelbild
Produkt: BlueTip
© Komet Dental

Fotona
choose perfection

SWEEPS® TECHNOLOGIE
FÜR DIE LASERUNTERSTÜTZTE ENDODONTIE

Tiefer gehen.
Mehr erreichen.

SWEEPS® nutzt laserinduzierte Schockwellen, um die Reinigungswirkung der Spüllösung im Wurzelkanalsystem auf ein neues Niveau zu heben.

- Effiziente Technik zum spülen, reinigen und desinfizieren des Kanalsystems
- Minimalinvasive Ergänzung bestehender Behandlungsabläufe
- Wissenschaftlich untersuchte Lasertechnologie

Erfahren Sie mehr über die Möglichkeiten von SWEEPS®
Jetzt einen persönlichen Beratungstermin vereinbaren.

Fotona Deutschland
Telefon +49 7335 9299830
dentalmedizin@fotona.de
www.fotona.com

Endodontische Revisionsbehandlung

Wann, wie und mit welcher Prognose?

Die Wurzelkanalbehandlung ist ein fester Bestandteil der zahnärztlichen Versorgung. Trotz etablierter Protokolle und zunehmender technischer Unterstützung treten im Praxisalltag immer wieder Situationen auf, in denen das gewünschte Behandlungsergebnis nicht erreicht wird. Dies äußert sich meist durch eine persistierende oder neu auftretende apikale Parodontitis oder klinische Symptome wie Schmerzen, Klopfempfindlichkeit oder Schwellung. Neben der medizinischen Problematik beeinflussen solche Verläufe auch die Patientenzufriedenheit und das Vertrauen in die Behandlung.

ZÄ Eva Loder, Dr. Luise Krüger, Prof. Dr. Jörg Neugebauer

Sofern sich der Erfolg bei einer endodontischen Primärbehandlung ausbleibt, stellt die endodontische Revision eine zentrale Option zum Zahnerhalt dar. Alternativ kommen eine Wurzelspitzenresektion oder – bei ungünstiger Prognose – die Extraktion infrage (Abb. 1).[1] Typische Indikationen für eine Revision sind neben klinischer Symptomatik insbesondere unbehandelte oder übersehene Kanäle, koronale Undichtigkeiten, Instrumentenfrakturen oder Perforationen.
Die ESE-Leitlinie betont, dass endodontische Maßnahmen dem Erhalt funktionell relevanter Zähne dienen und dass Revisionsbehandlungen ausdrücklich zum Spektrum der Endodontie gehören.[2]

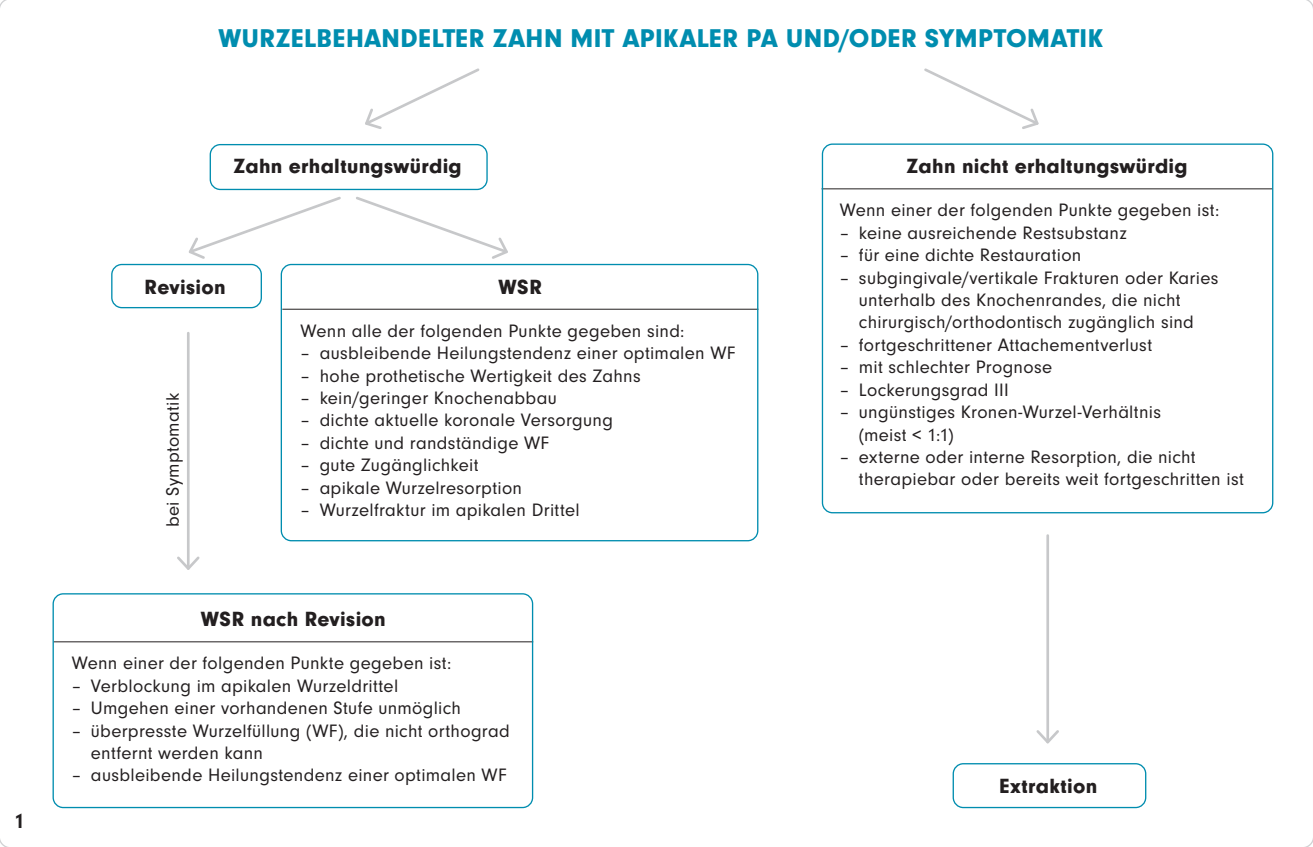

1

Warum scheitern Wurzelkanalbehandlungen?

Die Gründe für das Nichterreichen des gewünschten endodontischen Behandlungsergebnisses sind vielfältig, zeigen jedoch häufig ein wiederkehrendes Muster: Persistierende Infektionen entstehen meist durch eine unzureichende Desinfektion, nicht behandelte Kanalabschnitte, mangelhafte Aufbereitung oder Obturation sowie durch eine erneute Infektion von koronaler Seite. Auch iatrogene Komplikationen wie Perforationen, Stufenbildungen bei der Aufbereitung des Kanals oder Instrumentenfrakturen können die Prognose verschlechtern. Systematische Daten zeigen, dass nichtchirurgische Revisionsbehandlungen insgesamt gute Erfolgsaussichten haben, dass die Prognose jedoch bei periapikalen Läsionen, größeren Läsionen, höheren initialen PAI-Werten, Molaren und mandibulären Zähnen ungünstiger ist.[3]
Auffällig ist, dass prinzipiell ein erheblicher Teil dieser Probleme vermeidbar wäre. Schätzungen gehen davon aus, dass etwa 70 Prozent der Fehler auf Defizite in der Primärbehandlung zurückzuführen sind. Damit wird deutlich: Die Revision ist zwar eine effektive therapeutische Option, ersetzt jedoch nicht die Notwendigkeit einer qualitativ hochwertigen Erstbehandlung.
Besonders eindrücklich zeigte die Studie von Gorni und Gagliani, dass die Erfolgsrate orthograder Revisionen nach 24 Monaten insgesamt 69,0 Prozent betrug, jedoch bei erhaltener Kanalmorphologie 86,8 Prozent und bei zuvor iatrogen veränderter Morphologie nur 47 Prozent erreichte. Die Prognose der Revision hängt damit wesentlich davon ab, ob die ursprüngliche Wurzelkanalanatomie in der Primärbehandlung respektiert wurde.[4]

„Die Revision ist zwar eine effektive therapeutische Option, ersetzt jedoch nicht die Notwendigkeit einer qualitativ hochwertigen Erstbehandlung."

Revision ist mehr als „noch einmal aufbereiten"

Die Revisionsbehandlung unterscheidet sich grundlegend von der Primärbehandlung. Der Behandler steht nicht vor einem „unberührten" System, sondern muss sich mit bereits veränderten, teilweise iatro-

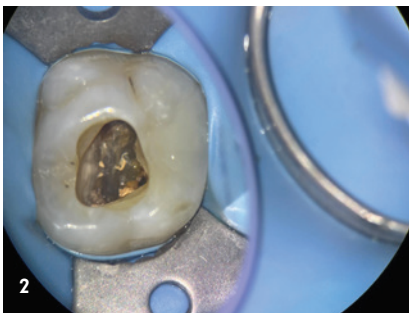

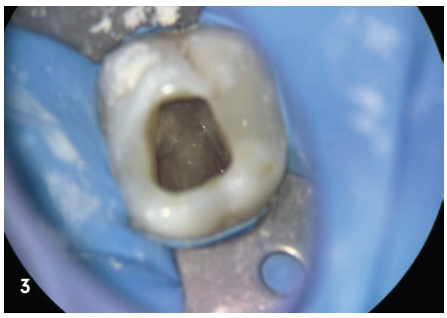

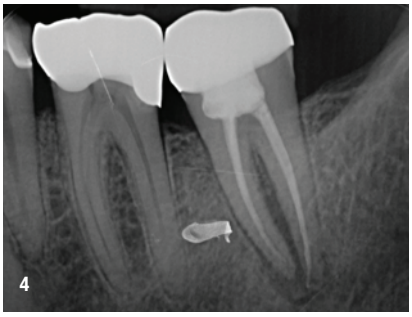

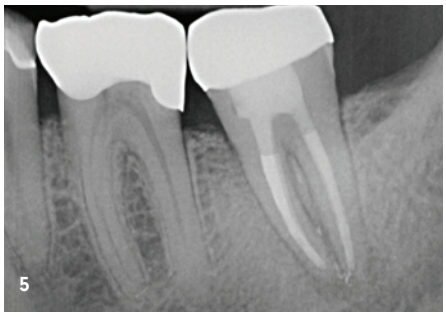

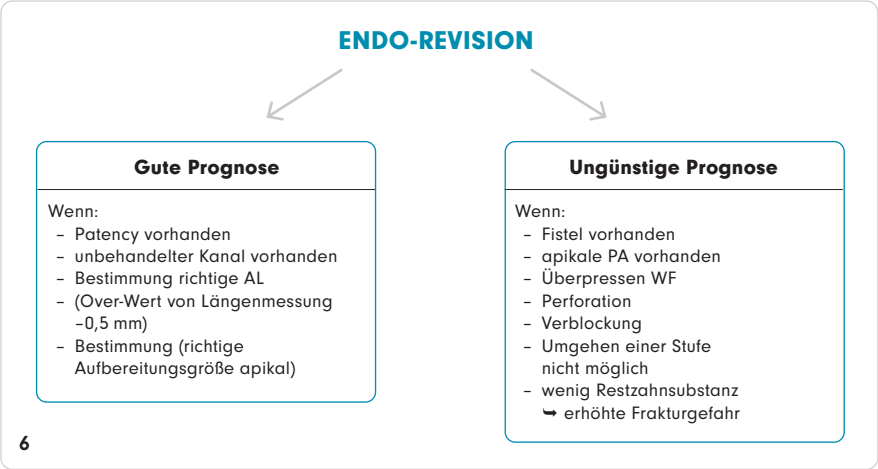

Abb. 2: Bei Revisionsbehandlung erneut eröffnete Zugangskavität mit nicht entferntem Dentikel am Pulpakammerboden. – **Abb. 3:** Deutliche Darstellung der Kanaleingänge nach Dentikelentfernung unter OPMI 8-fache Vergrößerung. – **Abb. 4:** Ausgangssituation vor Endo-Revision 37 mit apikaler PA mit interradikulärer Ausdehnung (V. a. Artefakt zwischen mesialer Wurzel 37 und distaler Wurzel 36). – **Abb. 5:** Verlaufskontrolle der Revisionsbehandlung nach neun Monaten. – **Abb. 6:** Entscheidungsmatrix zur endodontischen Revision.

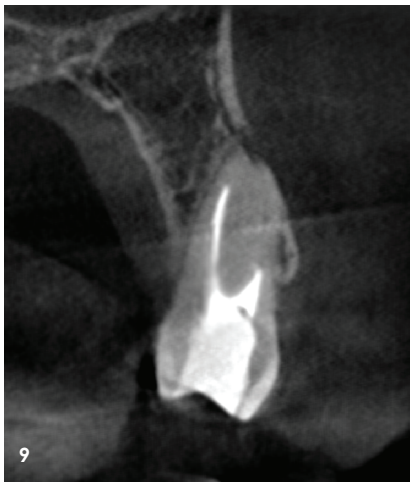

Abb. 7: Ausgangssituation vor Endo-Revision 14 mit unklarer Darstellung bei unzureichender WF. – **Abb. 8:** Axialer Schnitt im Bereich der medialen Wurzeln mit nicht gefülltem mb-Kanal am Zahn 14. – **Abb. 9:** Apikale Parodontitis am Zahn 14 mit 3 Kanälen und Unterbrechung der Kortikalis.

gen beeinflussten Strukturen auseinandersetzen. Verblockungen, Stufen oder verbliebene Dentikel (Abb. 2+3) erschweren den Zugang, während unbehandelte Kanäle oder Isthmen (Abb. 4+5) häufig erst unter Vergrößerung sicher identifiziert werden können.[5,6]
Günstig ist die Ausgangssituation vor allem dann, wenn bislang unbehandelte Strukturen vorliegen oder eine apikale Durchgängigkeit (Patency) erreicht werden kann (Abb. 6). Ungünstiger wird die Prognose bei Vorliegen eines Fistelgangs, größere periapikale Läsionen, Perforationen, Extrusion von Wurzelfüllmaterial oder kompromittierter restaurativer Ausgangslage.[3]

Diagnostik: Grundlage jeder Entscheidung

Die Entscheidung für oder gegen eine Revision basiert auf einer sorgfältigen klinischen und radiologischen Diagnostik. Nach den Qualitätsrichtlinien der European Society of Endodontology umfasst dies Anamnese, extra- und intraorale Untersuchung, Sensibilitätstests sowie eine reproduzierbare radiologische Diagnostik, vorzugsweise in Paralleltechnik mit Haltesystem (Abb. 7). Gegebenenfalls sind zusätzliche Aufnahmen aus verschiedenen Projektionen erforderlich. Behandelt werden sollten funktionell oder ästhetisch relevante

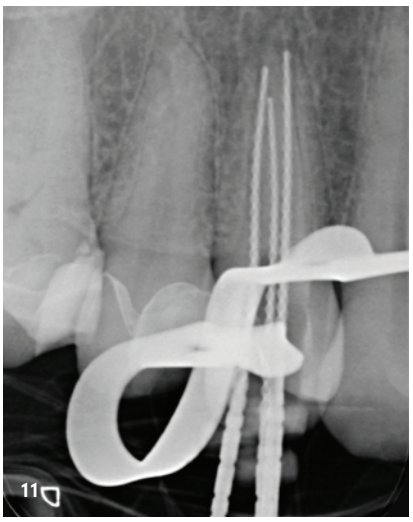

Abb. 10: Kontrolle der vollständigen Entfernung des zuvor eingebrachten Wurzelfüllmaterials. – **Abb. 11:** Röntgenkontrastaufnahme (db+mb konfluieren auf den letzten 1,5 mm).

Zähne mit realistischer Prognose. Komplexe Fälle sollten an entsprechend erfahrene Behandler überwiesen werden.[2]
Während konventionelle zweidimensionale Röntgenaufnahmen die Basis darstellen, kann die digitale Volumentomografie insbesondere bei komplexen Fällen entscheidende Zusatzinformationen liefern, etwa bei Verdacht auf zusätzliche Kanäle, resorptive Defekte, Perforationen oder das Ausmaß apikaler Läsionen (Abb. 8+9).[7]
Erst die Kombination aller Befunde erlaubt eine fundierte prognostische Einschätzung und die gemeinsame Therapieentscheidung mit dem Patienten, ob eine Revision sinnvoll ist oder ob chirurgische oder extraktive Maßnahmen vorzuziehen sind.

Klinisches Vorgehen: strukturiert zum Ziel

Im Rahmen der ersten Sitzung steht die vollständige Entfernung des vorhandenen Wurzelfüllmaterials im Vordergrund (Abb. 10). Dies erfolgt heute idealerweise unter dem Operationsmikroskop, das eine präzise Darstellung der Pulpakammer, aller Kanaleingänge sowie -systeme ermöglicht.[8] Gerade hier zeigt sich häufig, dass vermeintlich behandelte Zähne noch zusätzliche, bislang nicht instrumentierte Strukturen aufweisen. Ziel ist die vollständige Re-Erschließung des Endodonts, die sichere Identifikation aller relevanten Kanalanteile und die Beseitigung mikrobieller Rückzugsräume. Die Bedeutung der ursprünglichen Morphologie für die Erfolgsquote unterstreicht erneut die Arbeit von Gorni und Gagliani.[4]

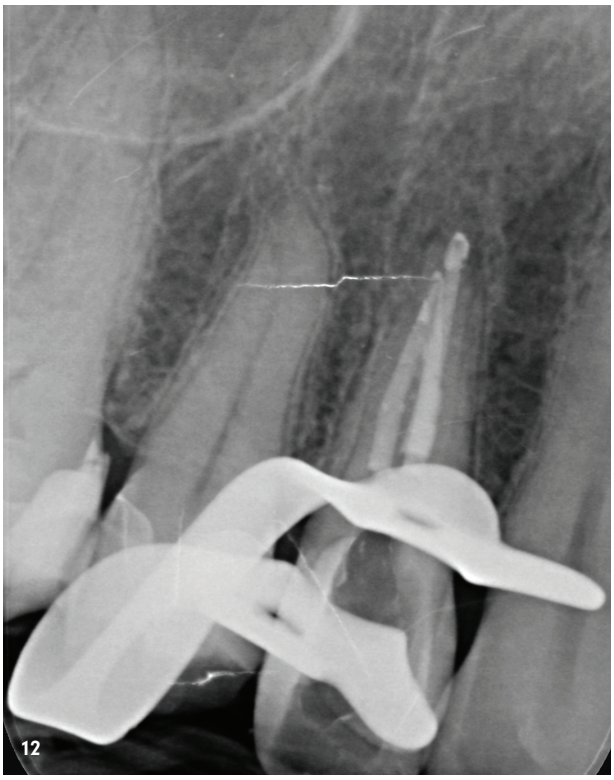

Abb. 12: Kontrollaufnahme nach WF.

Anzeige

MORITA

Thinking ahead. Focused on life.

Choose serenity.
Rooted in reliability.

Endodontielösungen von MORITA.

Veraview X800
2D-/3D-Röntgensystem

Signo T500
Behandlungseinheit

Tri Auto ZX2+
Mess- &
Präparationssystem

Root ZX3
Apex Lokator

Mehr unter www.morita.de/endo // Promotions unter www.morita.de/promotions

Die Bestimmung der Arbeitslänge erfolgt über die Herstellung einer apikalen Durchgängigkeit (Patency). Von diesem Patency-Wert werden 0,5 mm zur Festlegung der Arbeitslänge subtrahiert (Abb. 11). Der Zeitpunkt und die wiederholte Kontrolle der Arbeitslänge sind klinisch bedeutsam. Cardoso et al. zeigten in einer In-vitro-Studie, dass sich die Wurzelkanallänge im Verlauf der Behandlung und der Revision signifikant verändert.[9] Zudem war die elektronische Längenmessung in den meisten Stadien zuverlässig, zeigte jedoch nach Herstellung der Patency eine geringere Genauigkeit. Daraus folgt für die Praxis, dass die Arbeitslänge im Revisionsfall nicht nur einmalig festgelegt, sondern im Verlauf erneut überprüft werden sollte.[9]

Anschließend wird das Kanalsystem chemomechanisch revidiert, wobei der apikalen Präparationsgröße eine besondere Bedeutung zukommt. Diese sollte so gewählt werden, dass eine effektive Spülung möglich ist – in der Regel mindestens ISO 25.

Die chemische Desinfektion erfolgt mittels Natriumhypochlorit und EDTA, immer unter aktivierter Spülung, um auch schwer zugängliche Bereiche zu erreichen. Nach Abschluss der Aufbereitung wird eine medikamentöse Einlage eingebracht und der Zahn provisorisch verschlossen.

In der zweiten Sitzung erfolgt bei Beschwerdefreiheit die Obturation. Ziel ist eine dreidimensional dichte, homogene Wurzelfüllung bis zur definierten Arbeitslänge (Abb. 12+13). Klinisch etabliert sind warm-vertikale Techniken; in ausgewählten Fällen kann auch ein apikaler MTA-Plug sinnvoll sein. Terauchi et al. zeigten für die Revisionsbehandlung, dass MTA-Obturation eine klinisch tragfähige Option darstellt.[10] Dabei waren bündige oder leicht überstopfte MTA-Füllungen hinsichtlich der Heilung nicht nachteilig, während Unterfüllungen mit deutlich schlechteren Ergebnissen und einem erhöhten Risiko chirurgischer Folgeeingriffe assoziiert waren. Zusätzlich erwies sich die präoperative Läsionsgröße als negativer Prognosefaktor.[10]

„Ein suffizienter koronaler Verschluss war in einer prospektiven Untersuchung ein signifikanter Prognosefaktor für die periapikale Heilung, und definitive restaurative Faktoren beeinflussten auch das langfristige Zahnüberleben."

Abschließend wird ein dichter adhäsiver koronaler Verschluss hergestellt, da dieser entscheidend zur Vermeidung einer Reinfektion beiträgt (Abb. 14). Ein suffizienter koronaler Verschluss war in einer prospektiven Untersuchung ein signifikanter Prognosefaktor für die periapikale Heilung, und definitive restaurative Faktoren beeinflussten auch das langfristige Zahnüberleben.[5,6]

Die Nachkontrolle des revisionsbehandelten Zahns erfolgt in der Regel nach sechs Monaten und dient der Beurteilung der knöchernen Regeneration.

Abb. 12: Kontrollaufnahme nach WF. – **Abb. 13:** WF unter OPMI unter achtfacher Vergrößerung. – **Abb. 14:** Abschlussröntgenbild nach adhäsivem koronalen Verschluss. – **Abb. 15:** Röntgenkontrolle nach acht Monaten bei subjektiver Beschwerdefreiheit und ohne klinischen Befund.

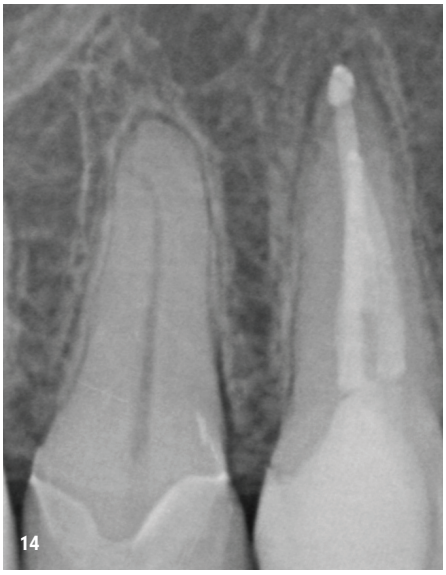

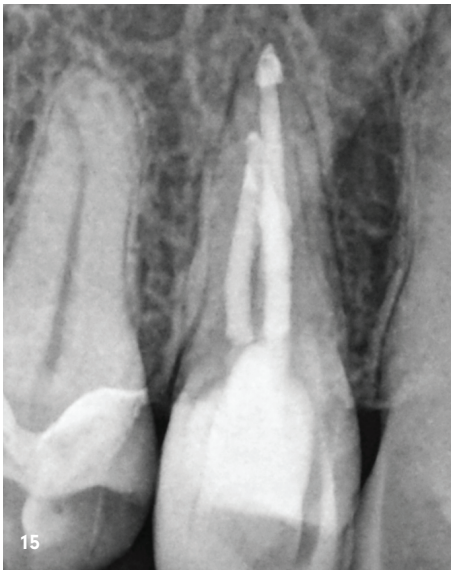

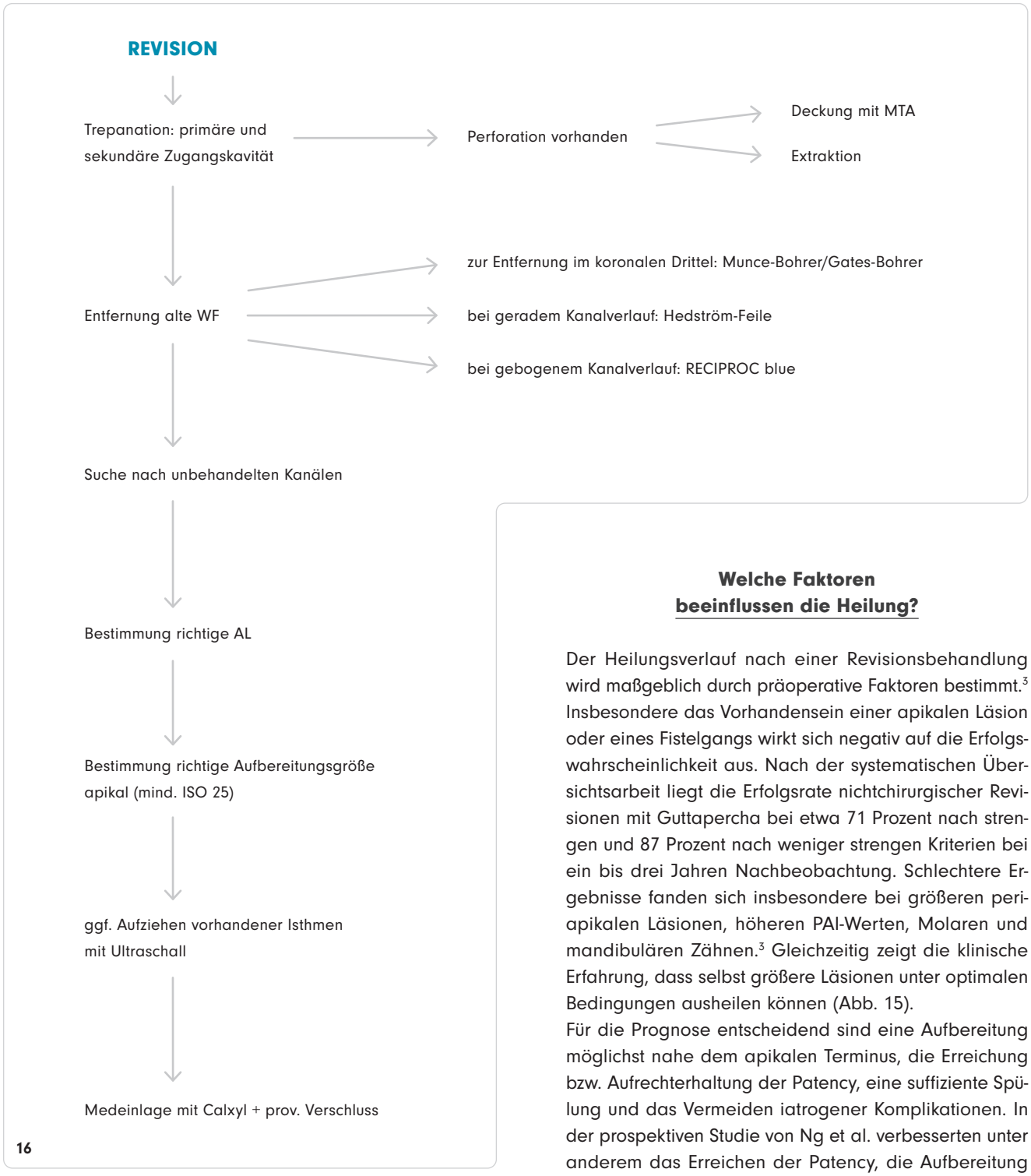

Abb. 16: Ablauf der Therapieschritte bei einer endodontischen Revision.

Welche Faktoren beeinflussen die Heilung?

Der Heilungsverlauf nach einer Revisionsbehandlung wird maßgeblich durch präoperative Faktoren bestimmt.[3] Insbesondere das Vorhandensein einer apikalen Läsion oder eines Fistelgangs wirkt sich negativ auf die Erfolgswahrscheinlichkeit aus. Nach der systematischen Übersichtsarbeit liegt die Erfolgsrate nichtchirurgischer Revisionen mit Guttapercha bei etwa 71 Prozent nach strengen und 87 Prozent nach weniger strengen Kriterien bei ein bis drei Jahren Nachbeobachtung. Schlechtere Ergebnisse fanden sich insbesondere bei größeren periapikalen Läsionen, höheren PAI-Werten, Molaren und mandibulären Zähnen.[3] Gleichzeitig zeigt die klinische Erfahrung, dass selbst größere Läsionen unter optimalen Bedingungen ausheilen können (Abb. 15).

Für die Prognose entscheidend sind eine Aufbereitung möglichst nahe dem apikalen Terminus, die Erreichung bzw. Aufrechterhaltung der Patency, eine suffiziente Spülung und das Vermeiden iatrogener Komplikationen. In der prospektiven Studie von Ng et al. verbesserten unter anderem das Erreichen der Patency, die Aufbereitung bis nahe an den apikalen Terminus, die Verwendung von EDTA als zusätzlichen Spülschritt vor einer finalen NaOCl-Spülung, das Ausbleiben von Perforationen, das Vermeiden von flare-ups zwischen den Behandlungssitzungen sowie das Unterlassen von Füllmaterialextrusionen die Wahrscheinlichkeit periapikaler Heilung signifikant. Die Anteile vollständiger Heilung lagen in dieser Studie bei 83 Prozent nach Primärbehandlung und bei 80 Prozent nach Revisionsbehandlung.[6] Zu den positiven Einflussfaktoren zählen auch das Vermeiden von Perforationen sowie ein suffizienter koronaler Verschluss (Abb. 16).[11]

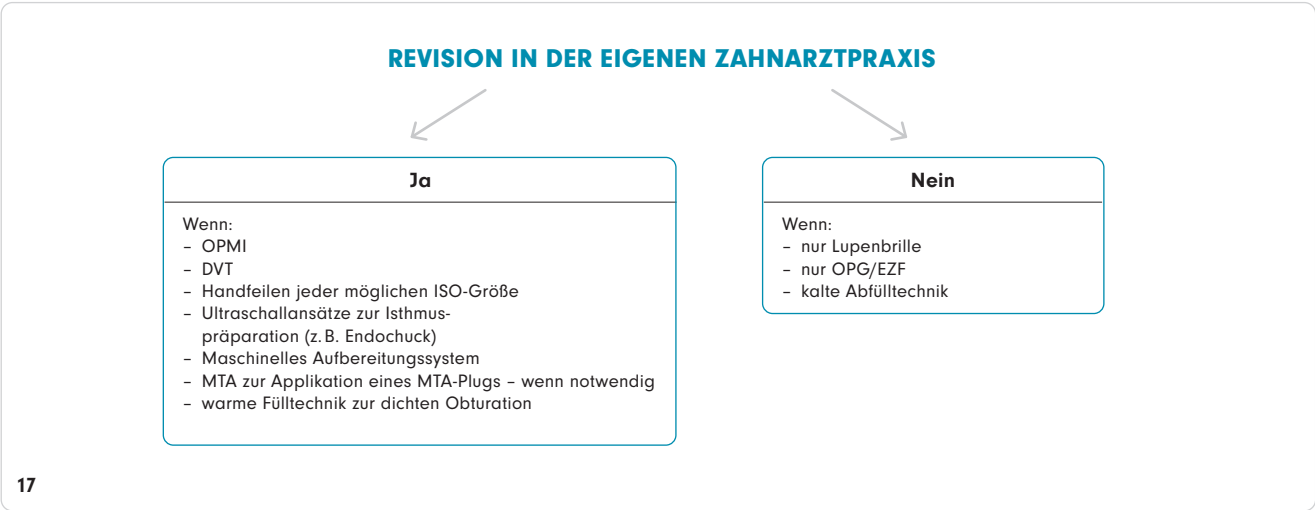

Abb. 17: Entscheidungsparameter zur Überweisung an endodontischen Spezialisten.

Diskussion: Technik ersetzt nicht das Konzept

Die moderne Endodontie ist geprägt durch einen erheblichen technologischen Fortschritt. Operationsmikroskope, Nickel-Titan-Instrumente und aktivierte Spültechniken haben die Möglichkeiten der Behandlung deutlich erweitert und die Erfolgsraten verbessert.[12–15] Dennoch bleibt entscheidend, dass diese Technologien sinnvoll in ein strukturiertes Behandlungskonzept eingebettet werden.

Gerade die endodontische Revisionsbehandlung verdeutlicht, dass viele unerwünschte Behandlungsergebnisse auf Defizite in der Primärtherapie zurückzuführen sind.[16]

Unzureichende Diagnostik, fehlende Visualisierung oder eine unvollständige Aufbereitung führen häufig zu persistierenden Infektionen. Insofern ist die Revision nicht nur Therapie, sondern auch eine Art „Spiegel" der ursprünglichen Behandlung.

Die DVT bietet in komplexen Fällen einen erheblichen diagnostischen Mehrwert, sollte jedoch indikationsgerecht eingesetzt werden.[7] Ebenso wichtig ist die kritische Indikationsstellung: Nicht jeder Zahn ist revisionswürdig, und nicht jede Revision führt langfristig zum Erfolg. Hier ist eine realistische Einschätzung der Prognose essenziell und gegebenenfalls wie von der ESE-Leitlinie gefordert, eine Überweisung komplexer Fälle erforderlich.[2]

Fazit: Zahnerhalt mit Konzept

Die endodontische Revisionsbehandlung stellt eine effektive Möglichkeit dar, kompromittierte Zähne langfristig zu erhalten. Voraussetzung ist jedoch eine sorgfältige Diagnostik, ein strukturiertes Vorgehen, der gezielte Einsatz moderner Technologien und die konsequente Identifikation, Aufbereitung, Desinfektion und Obstruktion aller Kanalsysteme. Unbehandelte oder nicht ausreichend bearbeitete Strukturen stellen durch die dort verbliebenen Bakterien eine häufige Ursache für Komplikationen in der endodontischen Therapie dar und bilden zugleich den zentralen Ansatzpunkt jeder Revision.

Über die periapikale Heilung hinaus ist auch der langfristige Zahnerhalt hoch relevant, in einer prospektiven Studie lagen die Vier-Jahres-Überlebensraten nach primärer und sekundärer Wurzelkanalbehandlung jeweils bei etwa 95 Prozent, wobei unter anderem Patency, das Vermeiden von Extrusionen und eine suffiziente definitive Restauration prognostisch bedeutsam waren.[5]

Gleichzeitig unterstreicht die Revisionsbehandlung die Bedeutung einer qualitativ hochwertigen Primärtherapie. Denn viele Komplikationen lassen sich bereits im ersten Behandlungsschritt vermeiden.

Ist eine Revision dennoch erforderlich, stellt sie bei korrekter Indikationsstellung und sachgerechter Durchführung eine prognostisch wertvolle Alternative zur Extraktion und damit eine zentrale Option in der modernen zahnerhaltenden Zahnmedizin dar (Abb. 17).

Abbildungen: © ZÄ Eva Loder/Dr. Bayer & Kollegen

kontakt.

ZÄ Eva Loder
Dr. Luise Krüger
Prof. Dr. Jörg Neugebauer
Dr. Bayer und Kollegen
Von-Kühlmann-Straße 1
86899 Landsberg am Lech

ZÄ Eva Loder [Infos zur Autorin]

Prof. Dr. Jörg Neugebauer [Infos zum Autor]

Dr. Luise Krüger [Infos zur Autorin]

Literatur

Biß zur Perfektion

Lösungen zur Zahnerhaltung

REF RRS1001

ReViCal® RootSealer MTA NoMix

Bioaktiver, gebrauchsfertiger, mineralisierender, definitiver, reiner MTA-Wurzelkanal-Sealer ohne Monomere

REF RRS1000

ReViCal® RootSealer

Bioaktiver, dualhärtender, mineralisierender, definitiver MTA-Wurzelkanal-Sealer

www.r-dental.com

TOP BRANDS

R-dental Dentalerzeugnisse
T 040 - 30 70 70 73-0
E info@r-dental.com
I www.r-dental.com

Biß zur Perfektion

FANTESTIC® METAL-BITE® P.U.M.A. soft® R-SI-LINE® ReViCal® tZeen® ZAKK® ZM-Bond®

ARROW TRAXX® Cal de Luxe®

Regenerative Endodontie am unreifen permanenten Inzisivus

Der Erhalt der Vitalität der Pulpa ist bei jungen Patienten von entscheidender Bedeutung, da das Wurzelwachstum zum Zeitpunkt des Zahndurchbruchs i. d. R. nicht abgeschlossen ist. Tritt infolge eines dentalen Traumas oder einer tiefen Karies eine Pulpanekrose an einem solch unreifen permanenten Zahn auf, stoppt die weitere Dentinbildung. Dies resultiert in kurzen Wurzeln mit extrem dünnen Kanalwänden und einem offenen Apex, was die Frakturgefahr erhöht und die langfristige Prognose des Zahns erheblich verschlechtert. Lange Zeit galt die Kalziumhydroxid-Apexifikation oder das Einbringen eines apikalen MTA-Plugs (Mineral Trioxide Aggregate) als Goldstandard. Diese Verfahren ermöglichen zwar einen apikalen Verschluss, tragen jedoch nicht zur Fortsetzung des Wurzelwachstums oder zur Verstärkung der Wurzelwände bei.

Dr. Stefan Lorenz, Laura Dohrn

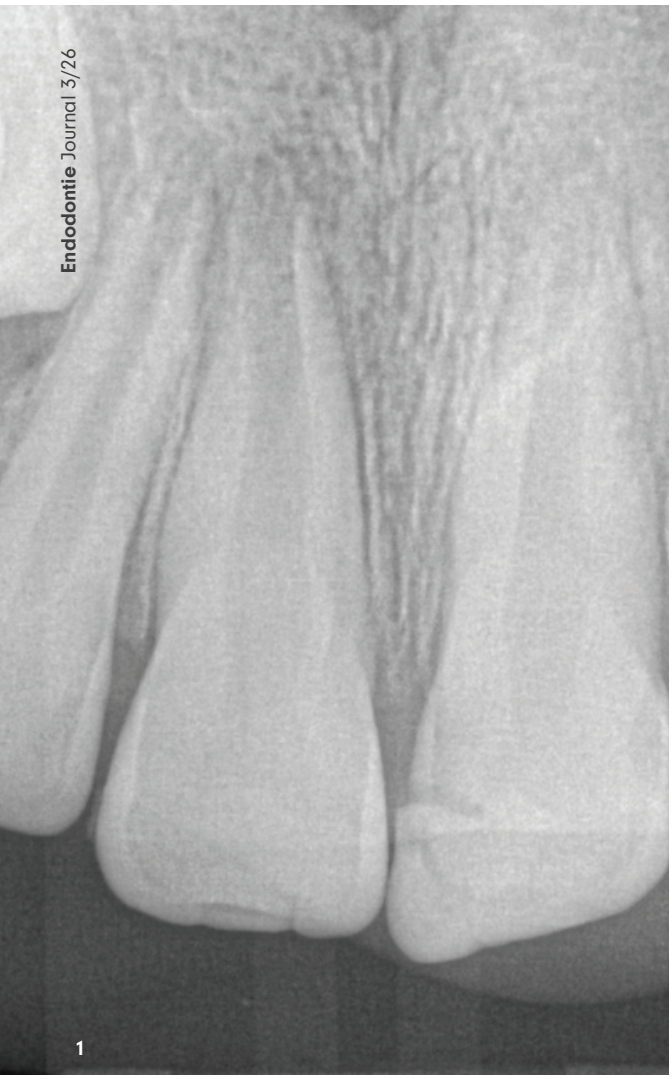

Abb. 1: Diagnostische Röntgenaufnahme.

In den letzten Jahren hat sich die regenerative Endodontie als vielversprechende biologische Alternative etabliert. Durch die Nutzung von Stammzellen aus der apikalen Papille, Wachstumsfaktoren und einem Blutkoagulum als Leitstruktur zielt diese Therapie darauf ab, neues vitales Gewebe im Wurzelkanal zu generieren. Idealerweise führt dies zu einer Zunahme der Wurzelwanddicke sowie zu einem Längenwachstum der Wurzel.
Obwohl die Erfolgsraten in der Literatur vielversprechend sind, variieren die klinischen Protokolle und die Vorhersagbarkeit der Geweberegeneration weiterhin. Der vorliegende Fallbericht beschreibt die Behandlung eines achtjährigen Kindes mit einer posttraumatischen Pulpanekrose und dokumentiert den klinischen sowie radiologischen Heilungsverlauf über einen Zeitraum von fünf Monaten. Das therapeutische Vorgehen orientierte sich strikt an dem aktuellen Positionspapier der European Society of Endodontology (ESE)[1] zur regenerativen Endodontie.

Fallbeschreibung

Initialer Termin (August 2024): Desinfektion und Vorbereitung
Die achtjährige Patientin wurde im Juli 2024 aufgrund eines vorausgegangenen dentalen Traumas in unsere Praxis überwiesen. Die klinische Untersuchung ergab eine Fistelbildung im Vestibulum Regio Zahn 11. Der Sensibilitätstest an diesem Zahn war negativ und die Perkussion positiv. Radiologisch zeigte sich ein unreifer permanenter Zahn mit weit offenem Apex und eine apikale Parodontitis (Abb. 1).
Nach lokaler Anästhesie und der Anlage von Kofferdam wurde eine endodontische Zugangskavität unter dem Mikroskop präpariert. In Übereinstimmung mit dem ESE-Protokoll zur regenerativen Endodontie wurde auf eine mechanische Instrumentierung der fragilen Kanalwände verzichtet. Die Desinfektion erfolgte durch eine ausgiebige, passive Spülung mit 1,5 Prozent Natriumhypochlorit (NaOCl, 20 ml, 5 min), gefolgt von einer Spülung mit

Abb. 2: Klinischer Befund zum Zeitpunkt des zweiten Behandlungstermins.

steriler Kochsalzlösung, um die Zytotoxizität auf die Stammzellen der apikalen Papille zu minimieren. Nachdem der Kanal mit Papierspitzen getrocknet war, folgte eine Spülung mit EDTA (17 Prozent, 20 ml).
Als medikamentöse Einlage wurde Kalziumhydroxid (Ultracal) in den Wurzelkanal eingebracht. Der dichte koronale Verschluss erfolgte adhäsiv mit einem Flowable-Komposit.
In der Zeit bis zum zweiten Termin wurde die Patientin wegen Beschwerden am Zahn 21 erneut vorstellig. Die notwendige endodontische Intervention erfolgte als klassische Single-visit-Behandlung mit apikalem MTA-Plug, da das Wurzelwachstum beinahe vollständig abgeschlossen war. Diese parallel erfolgte Therapie an Zahn 21 wird hier nicht weiter ausgeführt, um den Fokus auf die Versorgung des Zahns 11 zu wahren.

Zweiter Termin (September 2024, vier Wochen später): Provokation der Blutung

Vier Wochen nach der Erstbehandlung war Zahn 11 symptomfrei und die klinischen Entzündungszeichen waren vollständig abgeklungen (Abb. 2). Nach erneuter Kofferdam-Isolation wurde die medikamentöse Einlage durch Spülung mit 17 Prozent EDTA (20 ml, 5 min) entfernt. EDTA dient hierbei nicht nur der Reinigung, sondern auch der Freisetzung von Wachstumsfaktoren aus der Dentinmatrix. Hierauf folgte eine Spülung mit steriler Kochsalzlösung (5 ml), um die Auswirkung der Spülung auf die Zielzellen zu reduzieren.
Im Anschluss wurde die apikale Blutung durch vorsätzliche Überinstrumentierung mit einer vorgebogenen Handfeile (ISO 25) über den Apex hinaus in den periapikalen Raum provoziert. Nachdem sich das Wurzelkanalmedium bis ca. 2 mm unterhalb der Schmelz-Zement-Grenze mit Blut gefüllt hatte, wurde eine Wartezeit von 15 Minuten eingehalten, um die Bildung eines stabilen Blutkoagulums zu ermöglichen.

Abb. 3: Einbringen einer Kollagenmatrix nach Bildung des Koagulums. – **Abb. 4:** Abdeckung mit Silikatzement. – **Abb. 5:**. Röntgenologische Kontrolle.

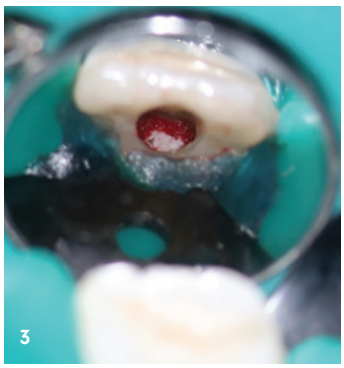

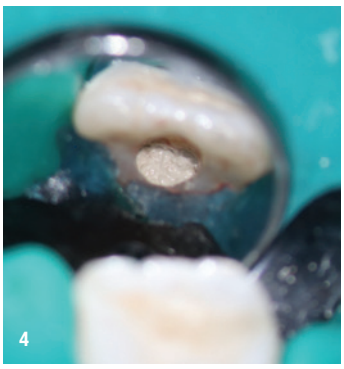

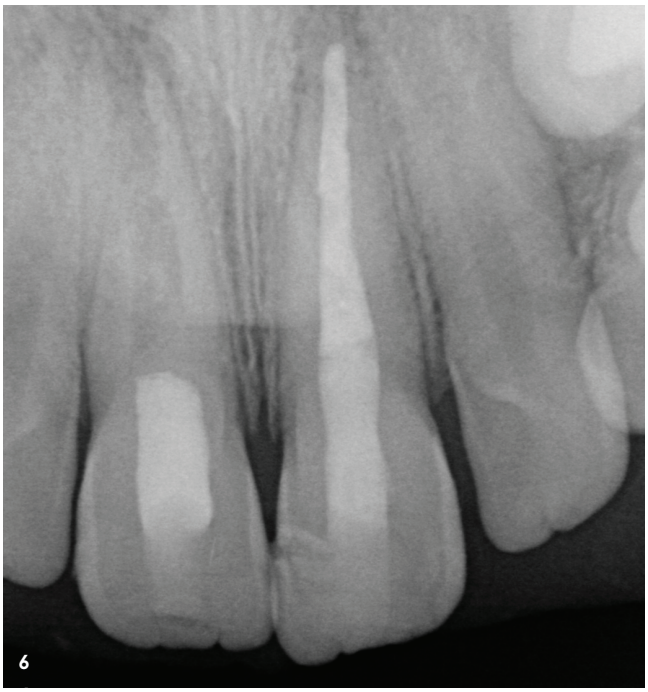

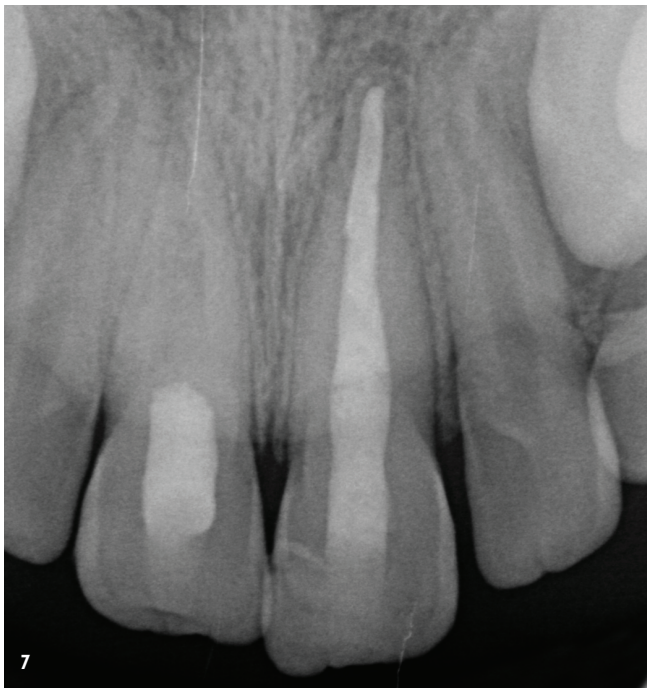

Abb. 6: Verlaufskontrolle nach fünf Monaten. – **Abb. 7:** Verlaufskontrolle nach elf Monaten.

Das Koagulum wurde mit einer Kollagenmatrix abgedeckt (Abb. 3), auf die eine ca. 3 mm dicke Schicht aus Biodentine als bakteriendichter Verschluss appliziert wurde (Abb. 4). Die definitive Versorgung der Zugangskavität erfolgte mittels adhäsiver Kompositrestauration, an die sich die Anfertigung eines Röntgenbilds (Abb. 5) anschloss.
Die radiologischen Kontrolle fünf Monate (Abb. 6) und elf Monate (Abb. 7) nach Abschluss der Behandlung lassen ein Längen- und Dickenwachstum des Zahns 11 erkennen. Klinisch ist die Patientin beschwerdefrei und es zeigen sich intraoral reizlose Verhältnisse.

Diskussion

Der vorliegende Fallbericht demonstriert die erfolgreiche Anwendung des evidenzbasierten Protokolls der regenerativen Endodontie nach ESE-Leitlinie[1] bei einem unreifen permanenten Inzisivus mit Pulpanekrose infolge eines dentalen Traumas. Das primäre Ziel, die Fortsetzung der Wurzelentwicklung (Apexogenese) und die Verstärkung der dünnen Dentinwände, konnte anhand der radiologischen Kontrollen erreicht werden.
Die Entscheidung gegen eine konventionelle Apexifikation (z. B. mit MTA-Plug) war essenziell, da diese zwar einen apikalen Verschluss, aber keine weitere Wurzelreifung ermöglicht. Die regenerative Therapie hingegen nutzt das vorhandene biologische Potenzial der Stammzellen der apikalen Papille.[2]
Besondere Beachtung fand die strikt mechanisierungsfreie Desinfektion im ersten Termin. Der Verzicht auf Feilen in den fragilen apikalen und mittleren Bereichen ist entscheidend, um die dünnen Dentinwände nicht zu schwächen und die vitale apikale Geweberegion nicht zu zerstören. Die ausschließliche Spülung mit einer niedrig konzentrierten NaOCl-Lösung (1,5 Prozent) dient der ausreichenden Desinfektion, minimiert jedoch die Auswirkung auf die apikal gelegenen Zellen im Vergleich zu höher konzentrierten Lösungen.

Rolle der medikamentösen Einlage

Die Wahl von Kalziumhydroxid (Ultracal) als temporäre Einlage über einen Zeitraum von vier Wochen war ein wichtiger Punkt. Obwohl in manchen Protokollen tri-antibiotische Pasten (TAP) verwendet werden, zeigen diese ein erhöhtes Risiko für Verfärbungen der Zahnkrone und eine potenziell höhere Zytotoxizität für Zellen der apikalen Papille.[3] Kalziumhydroxid bietet eine effektive Desinfektion und ist gleichzeitig biokompatibler, was für den Erfolg der Regeneration von Vorteil ist.

Die Induktion des Blutgerinnsels

Der zweite Termin stand im Zeichen der Biostimulation. Die Spülung mit 17 Prozent EDTA ist hier von doppelter Bedeutung: Sie entfernt nicht nur die Kalziumhydroxidreste, sondern fördert auch die Freisetzung von Wachstumsfaktoren aus der umgebenden Dentinmatrix.[4] Diese Wachstumsfaktoren sind zusammen mit dem induzierten Blutkoagulum notwendig, um die Differenzierung der apikal gelegenen Zellen zu Odontoblasten-ähnlichen Zellen anzuregen. Die vorsätzliche Provo-

kation der Blutung ist der kritischste Schritt, da das entstehende Koagulum als Leitmatrix für das einwachsende Gewebe dient.

Radiologischer und klinischer Verlauf

Die Nachkontrollen zeigten eine stetige Zunahme der Wurzelwanddicke sowie ein leichtes Längenwachstum, was auf die Regeneration von hartgewebebildendem Gewebe hindeutet. Die klinische Symptomfreiheit und der radiologische Verschluss der apikalen Läsion belegen den Heilungserfolg. Es ist anzumerken, dass das regenerierte Hartgewebe histologisch nicht immer echtes Dentin ist, sondern oft zement- oder knochenähnliches Gewebe; funktionell erfüllt es jedoch das Ziel der Wurzelverstärkung. Die Langzeitprognose des Zahns ist dadurch deutlich verbessert.[5]

Schlussfolgerung/Epikrise

Die regenerative Endodontie stellt eine valide und biologisch überlegene Behandlungsoption für nekrotische, unvollständig ausgereifte permanente Zähne dar. Die strikte Einhaltung des ESE-Protokolls, insbesondere hinsichtlich der Desinfektion ohne mechanische Instrumentierung und der Verwendung von biokompatiblen Einlagen ($Ca[OH]_2$) und Verschlussmaterialien, führte in diesem Fall zu einer erfolgreichen Wurzelreifung. Die Dokumentation unterstreicht die Notwendigkeit regelmäßiger klinischer und radiologischer Nachkontrollen, um den Erfolg der Geweberegeneration über einen längeren Zeitraum zu beurteilen.

Abbildungen: © Dr. S. Lorenz/Praxis für Endodontie

kontakt.

Dr. Stefan Lorenz
Laura Dohrn
Praxis für Endodontie
Tal 14 • 80331 München
info@endodontie-marienplatz.de

Dr. Stefan Lorenz [Infos zum Autor]

Laura Dohrn [Infos zur Autorin]

Literatur

Anzeige

Schallaktivierte Spülung in der Wurzelkanalbehandlung

BlueTip: einfach, schnell und sicher

Insbesondere bei stark infizierten Kanalsystemen hängt der Erfolg der endodontischen Therapie maßgeblich von der chemischen Desinfektion ab. Der Anwenderbericht betrachtet die schallunterstützte Irrigation mit der neuen Aktivierungsspitze BlueTip von Komet Dental bei verschiedenen Indikationsstellungen.

Dr. Laurens Intert

Trotz sorgfältiger Präparation der Zugangskavität und umfassender Instrumentation aller Kanalabschnitte mit modernen NiTi-Systemen bleiben – abhängig von der Kanalgeometrie – relevante Anteile der Wurzelkanaloberfläche unbehandelt. Zur Steigerung der Wirksamkeit bewährter Spüllösungen stehen verschiedene Methoden zur Verfügung. Um eine qualitativ hochwertige endodontische Therapie im Praxisalltag zugleich effizient, einfach und wirtschaftlich umzusetzen, hat sich die schallunterstützte Irrigation bewährt. Die folgenden Fallbeispiele zeigen den klinischen Nutzen der BlueTip (Komet Dental) bei unterschiedlichen Indikationen.

Fall 1: Primärbehandlung an Zahn 23

Eine 32-jährige Patientin stellte sich mit spontanen, durch Wärme provozierbaren und anhaltenden Schmerzen an Zahn 23 vor. Klinisch und radiologisch zeigte sich eine distale Kavität (Abb. 1) ohne pathologische Sondierungstiefen. Der Kältetest ergab eine stark schmerzhafte, über den Reiz hinaus anhaltende Reaktion. Es wurde eine irreversible Pulpitis diagnostiziert und nach entsprechender Aufklärung die Entscheidung zur Vitalexstirpation getroffen.
Nach lokaler Anästhesie und Kofferdamisolierung wurde die Karies vollständig entfernt, wobei die entzündete Pulpa eröffnet wurde. Zur Sicherstellung eines keimarmen Arbeitsfeldes und zur Kontrolle der Spülflüssigkeiten erfolgte vor der Instrumentierung ein präendodontischer Aufbau mit Komposit. Anschließend wurde ein manueller Gleitpfad angelegt und eine Nadelkontrastaufnahme durchgeführt.

Die maschinelle Aufbereitung erfolgte mit dem FQ-System (Komet Dental) bis zur Masterfeile 35/.06. Nach jeder sequenziellen Feilenanwendung wurde mit sechsprozentigem NaOCl gespült und die Spüllösung mithilfe der BlueTip aktiviert (Abb. 2+3). Die finale Desinfektion erfolgte mit 17%iger EDTA sowie dreimal 30 Sekunden sechsprozentigem NaOCl unter schallunterstützter Agitation. Die Obturation wurde mit BioSeal (Komet Dental) und Guttapercha in warm-vertikaler Kondensation durchgeführt (Abb. 4), der koronale Verschluss mit Komposit hergestellt.

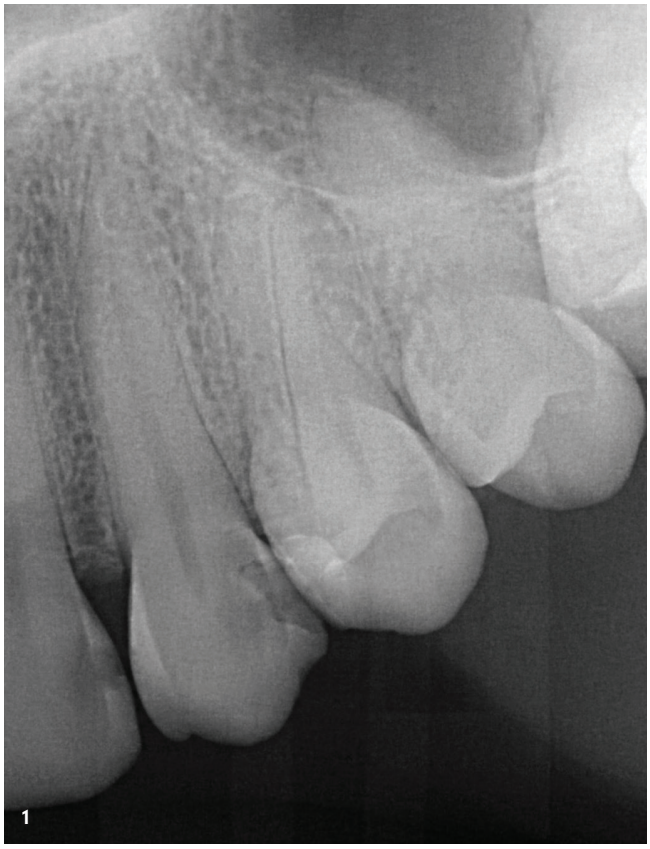

Abb. 1: Präoperatives Röntgenbild des Zahns 23 mit distaler koronaler Aufhellung.

* Die Beiträge in dieser Rubrik stammen von den Anbietern und spiegeln nicht die Meinung der Redaktion wider.

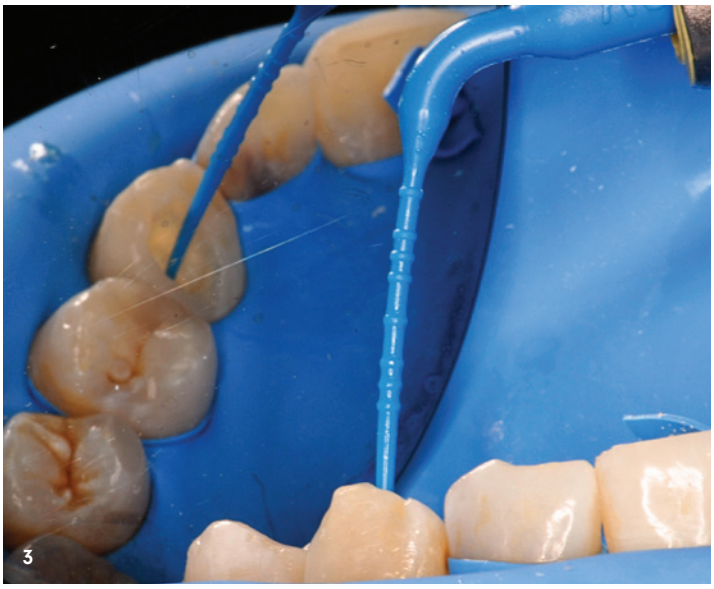

Abb. 2: Intraoperativer Einsatz der BlueTip (Komet Dental) während der Kanalaufbereitung – palatinale Ansicht. – **Abb. 3:** Intraoperativer Einsatz der BlueTip (Komet Dental) während der Kanalaufbereitung – labiale Ansicht.

Fall 2:
Orthograde Revision an Zahn 16

Eine 27-jährige Patientin stellte sich zwei Jahre nach primärer Wurzelkanalbehandlung an Zahn 16 mit zunehmenden Beschwerden vor. Radiologisch zeigten sich eine apikale Aufhellung an der palatinalen Wurzel, eine nicht zentrierte Wurzelfüllung sowie ein unbehandelter zweiter mesiobukkaler Kanal (Abb. 5). Nach Diagnostik und Aufklärung wurde eine orthograde Revision durchgeführt.

Nach lokaler Anästhesie und Kofferdamisolierung wurden die Zugangskavität präpariert und das vorhandene Wurzelfüllmaterial vollständig mithilfe von NiTi-Instrumenten entfernt. Anschließend erfolgte die Gleitpfadpräparation des mb2-Kanals. Die Kanäle wurden vollständig mit dem FQ-System aufbereitet. Während der gesamten Präparation wurde regelmäßig mit einer NaOCl-Lösung in sechsprozentiger Konzentration gespült und die Spüllösung mithilfe der BlueTip aktiviert. Nach abgeschlossener Formgebung wurde die Smearlayer mit 17%iger EDTA entfernt, gefolgt von einer intensiven Spülung mit NaOCl unter mehrfacher schallunterstützter Agitation. Die Obturation erfolgte mit BioSeal und Guttapercha in warm-vertikaler Technik.

In der distal und mesial exzentrischen Abschlussaufnahme (Abb. 6) zeigte sich in allen vier Kanälen eine präzise Obturation des apikalen Deltas. Dies spricht für eine tiefe Penetration der Spülflüssigkeiten in das Wurzeldentin selbst in apikalen Bereichen – ein Effekt, der nur durch fortschrittliche Agita-

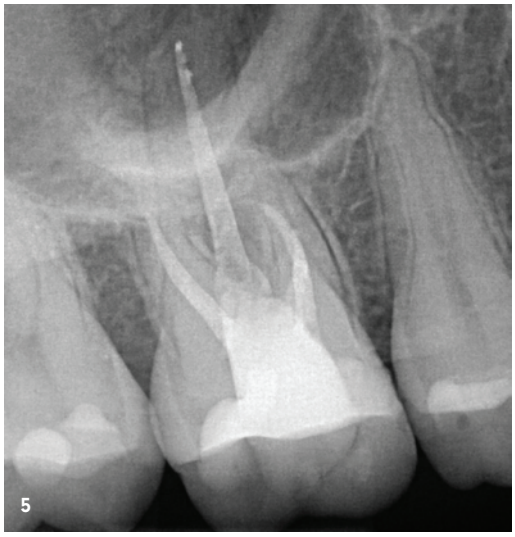

Abb. 4: Postoperatives Röntgenbild des Zahns 23.

Abb. 5: Präoperatives Röntgenbild des Zahns 16 mit apikalen Aufhellungen an der palatinalen und mesiobukkalen Wurzel.

* Die Beiträge in dieser Rubrik stammen von den Anbietern und spiegeln nicht die Meinung der Redaktion wider.

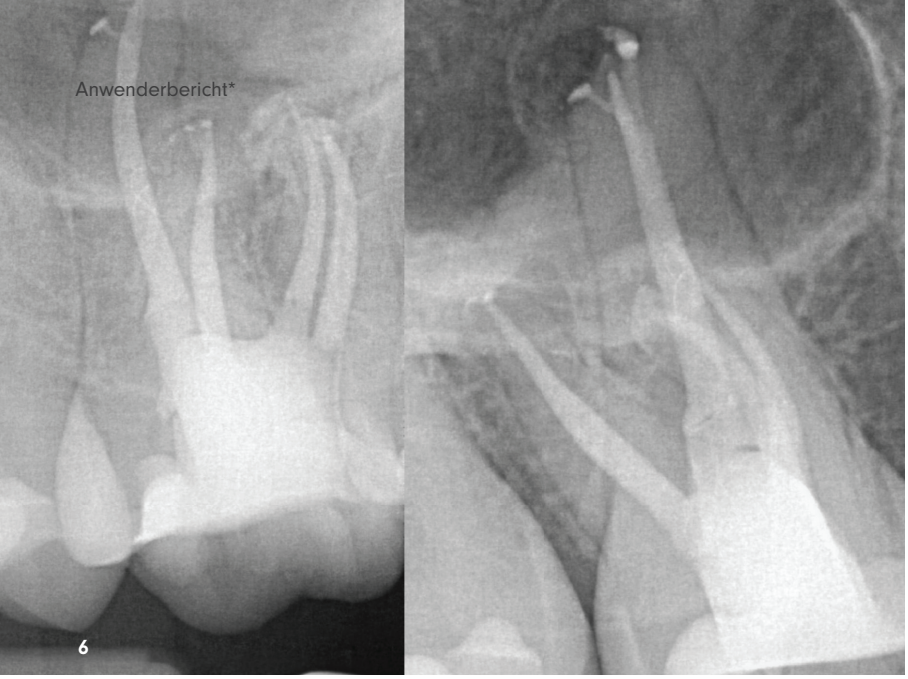

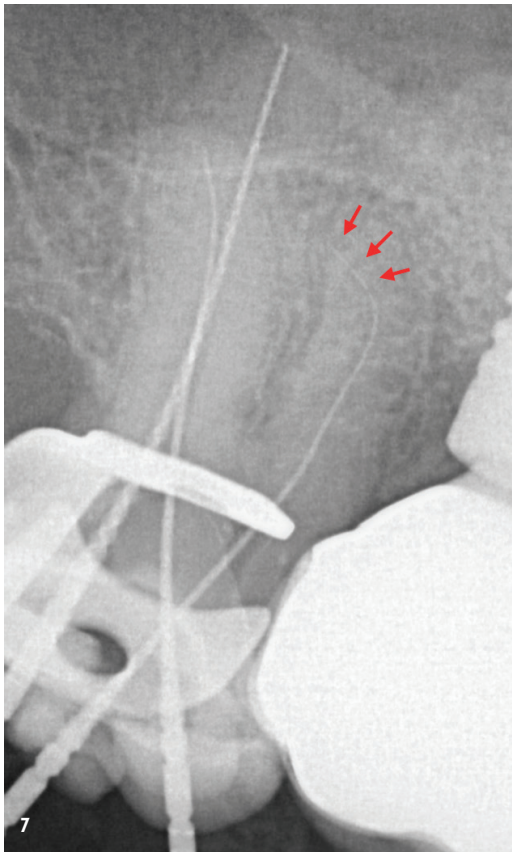

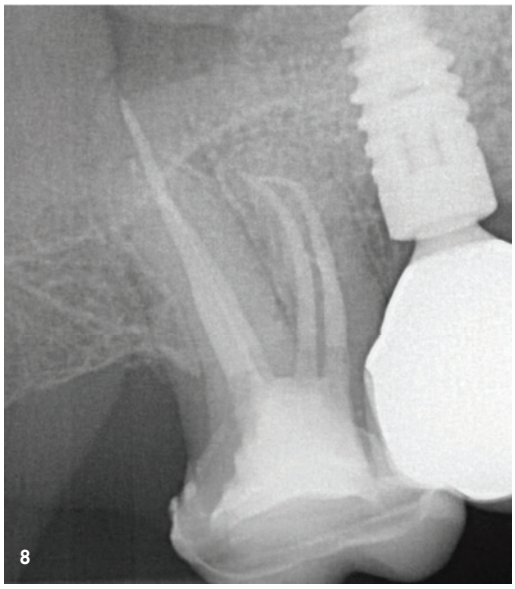

Abb. 6: Postoperative Röntgenbilder distal (links) und mesial exzentrisch (rechts).
Abb. 7: Nadelkontrastaufnahme des Zahns 17 mit hervorgehobenem Fragment im mb1-Kanal. Man erkennt deutlich die Diskontinuität zwischen Fragment und eingebrachter Feile.
Abb. 8: Postoperatives Röntgenbild des Zahns 17 mit entferntem Fragment und Konfluenz zwischen mb1- und mb2-Kanal.

tionsmethoden erreichbar ist. Die gut sichtbaren Längenmarkierungen der BlueTip erleichterten dabei den präzisen klinischen Einsatz erheblich. Die Patientin war bereits nach der ersten Sitzung beschwerdefrei.

Fall 3: Primärbehandlung mit Fragmententfernung an Zahn 17

Ein Patient stellte sich mit einer alio loco begonnenen Wurzelkanalbehandlung an Zahn 17 vor. Die Überweisung erfolgte aufgrund einer im apikalen Drittel des mb1-Kanals frakturierten maschinellen Gleitpfadfeile (Abb. 7). Das Fragment konnte zwar passiert, jedoch zunächst nicht entfernt werden. Nach vollständiger Präparation aller Kanäle – einschließlich des mb2-Kanals, der im apikalen Drittel mit dem ersten zu konfluieren schien – erfolgte die abschließende Desinfektion wie in den vorherigen Fällen beschrieben. Während der schallunterstützten Aktivierung der Spüllösung mit der BlueTip im mb2-Kanal wurde das Fragment im mb1-Kanal gelöst und nach koronal transportiert, sodass es schließlich erfolgreich entfernt werden konnte (Abb. 8).

Schlussfolgerung

Die Agitation von Spülflüssigkeiten stellt einen unverzichtbaren Bestandteil der modernen Endodontie dar. Sie erleichtert die Präparation, reduziert Präparationsfehler und verbessert die Penetration der Spüllösungen in das Wurzeldentin mit deutlich erhöhter Keimreduktion. In Einzelfällen lassen sich damit sogar instrumentelle Komplikationen beheben. Die BlueTip ist ein effektiv in den Praxisalltag integrierbares und unverzichtbares Hilfsmittel für eine hochwertige Wurzelkanalbehandlung.

Abbildungen: © Dr. Laurens Intert

kontakt.

Dr. Laurens Intert
Zahnarztpraxis Berliner Bogen
Anckelmannplatz 1 · 20537 Hamburg

Komet Dental
Gebr. Brasseler GmbH & Co. KG
info@kometdental.de
www.kometdental.de

Infos zum Autor

Infos zum Unternehmen

* Die Beiträge in dieser Rubrik stammen von den Anbietern und spiegeln nicht die Meinung der Redaktion wider.

40 Jahre Erfahrung.
Entwickelt und gefertigt in Deutschland.

Hier können Sie kostenlose Muster erhalten!

MANI Medical Germany steht für über 40 Jahre Erfahrung im Dentalbereich.
Nun bringen wir unsere internationale Kompetenz auch gezielt zu Ihnen nach Deutschland.

Wir verwenden in unserer Herstellung kein BisGMA oder BPA. Mit den Kompositen von MANI Medical werden Zähne sanft und gut versorgt. Die speziell entwickelten Materialien sind gut verträglich und sorgen so für eine natürliche und stabile Füllung.

BisGMA-frei, bewährt, verlässlich.

MANIFill

Bulk **Farbanpassungs-Effekt**
Flow V **Schnelle Handhabung**
Hybrid Ease **Bio-Komposit**

MANIInstrumente

MANI ist bekannt für seine hochpräzisen zahnmedizinischen und chirurgischen Instrumente, die Zahnärzte weltweit zur Verbesserung der Patientengesundheit einsetzen.

Präzise, leistungsstark, flexibel.

JIZAI
BOHRER
HANDFEILEN

JETZT ERHÄLTLICH!

MANI MEDICAL GERMANY GmbH
Hertha-Sponer-Straße 2
61191 Rosbach v.d. Höhe
www.mani-germany.com

MANI

Der Erhalt der vitalen Pulpa steht im Mittelpunkt

Die Leitlinie zum Management tiefer Karies im Gespräch

Alles muss raus! Oder doch nicht? Diese Debatte um die Behandlung tiefer Karies ist nicht neu: Sollte kariös angegriffenes Dentin vollständig entfernt werden oder rückt man doch eher den Erhalt einer vitalen Pulpa in den Fokus? Während früher erstere Option als oberstes Ziel galt, schiebt sich heute der Pulpaerhalt in den Vordergrund. Nun wurde die erste gemeinsame internationale und interdisziplinäre S3-Leitlinie zum Management tiefer und extrem tiefer Karies veröffentlicht. Sie bündelt wissenschaftliche Evidenz und formuliert Empfehlungen, die etablierte Behandlungskonzepte auf den Prüfstand stellen. Dr. Esra Koşan war maßgeblich an der Entwicklung der Leitlinie beteiligt. Im Interview spricht sie über die wichtigsten Neuerungen, die Grenzen vitalerhaltender Verfahren und die möglichen Auswirkungen der Leitlinie auf die zukünftige Behandlung tiefer Karies.

Friederike Heidenreich

Dr. Koşan, welche Empfehlungen der Leitlinie würden Sie als die größten Veränderungen gegenüber der bisherigen klinischen Praxis bezeichnen, oder kurz gefragt: Was ist neu?
Neu ist vor allem der klare Fokus auf den Erhalt der vitalen Pulpa. Bei tiefer Karies wird nicht mehr grundsätzlich vollständig bis zum harten Dentin exkaviert, sondern selektiv und möglichst pulpaschonend vorgegangen. Auch eine Pulpaeröffnung bedeutet nicht automatisch eine Wurzelkanalbehandlung. Je nach Befund kommen direkte Überkappung oder Pulpotomie infrage – in ausgewählten Fällen sogar bei Zeichen einer irreversiblen Pulpitis.

Wird in der Leitlinie zwischen „tiefer" und „extrem tiefer" Karies unterschieden und können Sie hier eine genauere Definition an die Hand geben?
Ja, die Leitlinie unterscheidet klar zwischen beiden Formen. Bei tiefer Karies reicht die Läsion bis in das innere Viertel des Dentins, wobei noch eine schützende Dentinschicht über der Pulpa vorhanden ist. Bei extrem tiefer Karies ist die gesamte Dentindicke betroffen, sodass eine Pulpaexposition während der Behandlung sehr wahrscheinlich ist und eingeplant werden sollte. Die radiologische Beurteilung unterstützt die Einordnung, kann die tatsächliche Restdentindicke aufgrund von Projektionseffekten jedoch nicht zuverlässig abbilden.

Die Leitlinie entstand in Zusammenarbeit von der European Federation of Conservative Dentistry (EFCD), der European Society of Endodontology (ESE), der Organization for Caries Research (ORCA) und der Deutschen Gesellschaft für Zahnerhaltung (DGZ).

Zur Leitlinie

© privat

Infos zur Person

Dr. Esra Koşan war als Leitlinienkoordinatorin und Mitglied des Steering Committees maßgeblich an der Entwicklung und Erstellung der Leitlinie beteiligt.

© Maksym Yemelyanov – stock.adobe.com

Die Leitlinie spricht sich zugunsten selektiver bzw. schrittweiser Kariesentfernung aus. Welche klinischen Situationen sprechen eher für selektive Exkavation in einer Sitzung und welche eher für ein schrittweises Vorgehen?
Die Leitlinie gibt hier keine starre Trennung vor. Beide Verfahren werden bei tiefer Karies ohne Symptome oder mit Zeichen einer reversiblen Pulpitis gegenüber der vollständigen Exkavation bis zum harten Dentin bevorzugt.
Eine selektive Exkavation in einer Sitzung bietet sich insbesondere an, wenn unmittelbar ein dauerhaft dichter definitiver Verschluss hergestellt werden kann und eine erneute Eröffnung keinen zusätzlichen klinischen Nutzen erwarten lässt. Ein schrittweises Vorgehen kann erwogen werden, wenn die Behandlung bewusst in zwei Sitzungen geplant wird und sowohl ein sicherer provisorischer Verschluss als auch die zuverlässige Wiedervorstellung gewährleistet sind.
Dabei müssen der zusätzliche Behandlungsaufwand und das erneute Risiko einer Pulpaexposition bei der zweiten Eröffnung berücksichtigt werden. Bei extrem tiefer Karies ist die Evidenz für beide Verfahren noch unzureichend, da hier mit einer Pulpaexposition zu rechnen ist.

Die Leitlinie stellt den routinemäßigen Einsatz von Kavitätenlinern bei tiefer Karies infrage. Betrifft diese Aussage alle pulpanahen Kavitäten gleichermaßen oder gibt es Situationen, in denen ein Liner weiterhin indiziert ist?
Die Empfehlung ist kein generelles Verbot, sondern richtet sich gegen den routinemäßigen Einsatz von Linern bei tiefer Karies. Studien zeigen keinen konsistenten Vorteil hinsichtlich Pulpaerhalt, postoperativer Sensibilität oder Restaurationsüberleben.
Eine evidenzbasierte Grenze der Restdentindicke, ab der ein Liner notwendig wäre, lässt sich derzeit nicht angeben. Im Einzelfall kann seine Anwendung aus restaurativen oder materialspezifischen Gründen weiterhin erwogen werden. Eine generelle pulpaprotektive Indikation allein aufgrund der Nähe zur Pulpa besteht jedoch nicht.
Bei einer tatsächlichen Pulpaexposition handelt es sich nicht mehr um eine Kavitätenunterfüllung, sondern um eine direkte Überkappung oder Pulpotomie.

Anzeige

Komet

Komet **EnDrive.**
State-of-the-Art-Motor.
Entwickelt für Kundenbedürfnisse.

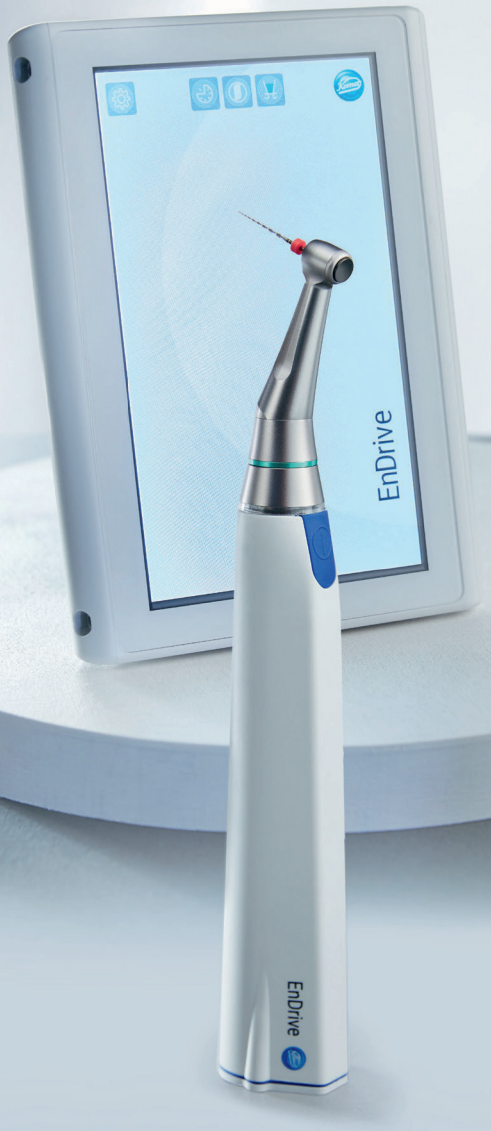

reddot winner 2025
innovative design
Erfahren Sie mehr!
http://qr.kometdental.de/
EnDrive-kennenlernen

01/2025 - 420575V0

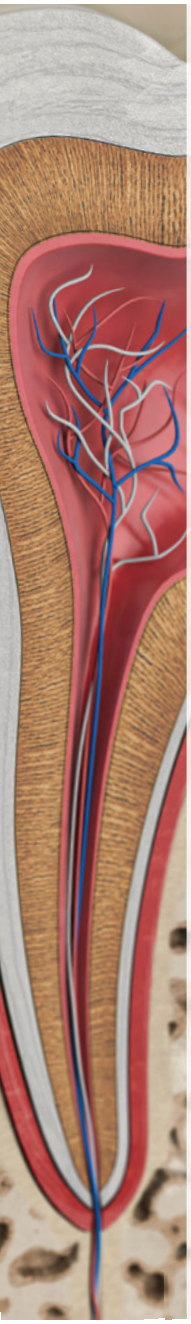

© Maksym Yemelyanov – stock.adobe.com

Eine der kontroversesten Aussagen dürfte sein, dass bei Zähnen mit einer irreversiblen Pulpitis auch Pulpotomien als Alternative zur Pulpektomie in Betracht gezogen werden können. Wie belastbar ist die Evidenz für diese Empfehlung?

Die Evidenz ist vielversprechend, aber noch nicht abschließend belastbar. Sie basiert unter anderem auf drei randomisierten Studien mit insgesamt 343 Zähnen. Wobei die Evidenz für postoperative Sensivität sowie klinische und radiologische Ergebnisse als niedrig eingestuft wurde. Langfristige Daten zum Zahnerhalt fehlen teilweise. Der direkte Vergleich zwischen Pulpotomie und Pulpektomie beruht bislang sogar nur auf einer randomisierten Studie mit 54 Zähnen.

Daher ist die Pulpotomie eine mögliche Alternative zur Pulpektomie, aber kein genereller Ersatz. Entscheidend bleiben die sorgfältige Fallauswahl, die intraoperative Beurteilung des Pulpagewebes und eine kontrollierbare Blutstillung.

Sehen Sie langfristig die Möglichkeit, dass die Pulpotomie bei irreversibler Pulpitis die primäre Therapieform werden könnte?

Langfristig ist es durchaus denkbar, dass die Pulpotomie bei geeigneten Fällen zu einer primären Therapieoption wird. Sie bietet den biologischen Vorteil, vitales Pulpagewebe zu erhalten, und die bisherigen Ergebnisse sind vielversprechend. Zum jetzigen Zeitpunkt reicht die Evidenz jedoch noch nicht aus, um sie generell als primäre Therapie zu empfehlen. Dafür benötigen wir insbesondere größere multizentrische Studien, standardisierte Auswahlkriterien und langfristige Daten zum Zahnerhalt.

Inwieweit ist der Erfolg vitalerhaltender Maßnahmen von einem konsequenten Recall abhängig?

Ein konsequenter Recall ist wichtig, weil Misserfolge zunächst symptomlos verlaufen können und die Pulpa sowie die Restauration klinisch und radiologisch kontrolliert werden sollten. Der Behandlungserfolg hängt jedoch primär von der richtigen Indikationsstellung, dem aseptischen Vorgehen und einem dauerhaft dichten koronalen Verschluss ab.

Die Leitlinie gibt kein festes klinisches Recallintervall vor. In der Praxis sollte die Nachsorge daher risikoorientiert und an die durchgeführte Therapie angepasst werden. Eine eingeschränkte Nachsorgemöglichkeit ist kein absolutes Ausschlusskriterium, sollte aber insbesondere bei komplexen oder prognostisch unsicheren Fällen in die gemeinsame Therapieentscheidung einfließen.

Wo liegen die Grenzen vitalerhaltender Therapie trotz aller Fortschritte?

Vitalerhaltende Therapien stoßen dort an ihre Grenzen, wo kein ausreichend vitales und regenerationsfähiges Pulpagewebe mehr vorhanden ist. Dies betrifft insbesondere Zähne mit Symptomen einer Pulpanekrose oder apikalen Pathologie. Auch ungünstige intraoperative Befunde, beispielsweise eine nicht kontrollierbare Blutung oder ein deutlich geschädigtes Pulpagewebe, können gegen eine Vitalerhaltung sprechen.

Auch ungünstige restaurative Voraussetzungen, eine fehlende Möglichkeit zum aseptischen Arbeiten oder ein nicht sicher herstellbarer koronaler Verschluss sprechen gegen eine vitalerhaltende Therapie. Entscheidend ist daher nicht allein die Diagnose vor der Behandlung, sondern auch die klinische Beurteilung des Pulpagewebes während des Eingriffs. Die Vitalerhaltung sollte gezielt eingesetzt werden, ist aber nicht in jeder Situation die biologisch sinnvollste Therapie.

Was denken Sie, welche Empfehlung dieser Leitlinie die Endodontie und restaurative Zahnheilkunde in den kommenden Jahren am stärksten verändern wird?

Am stärksten verändern dürfte sich aus meiner Sicht der Umgang mit der eröffneten oder entzündeten Pulpa. Die Erkenntnis, dass auch bei einer Pulpaexposition und in ausgewählten Fällen sogar bei irreversibler Pulpitis eine Pulpotomie möglich sein kann, stellt die bisherige automatische Entscheidung zur Wurzelkanalbehandlung infrage. Gleichzeitig stärkt die Leitlinie damit die Zusammenarbeit zwischen restaurativer Zahnheilkunde und Endodontie und rückt den biologischen Erhalt der Pulpa stärker in den Mittelpunkt.

Welche Fortbildungsmaßnahmen halten Sie für notwendig, damit die Empfehlungen der Leitlinie in der Breite der Zahnärzteschaft ankommen?

Entscheidend sind praxisnahe Fortbildungen, nicht nur theoretische Leitlinienvorstellungen. Zahnärztinnen und Zahnärzte sollten insbesondere in der pulpanahen Kariesentfernung, der Diagnostik des Pulpazustandes, der Blutstillung sowie der Durchführung von Überkappung und Pulpotomie geschult werden.

Sinnvoll wären Hands-on-Kurse, klinische Fallbesprechungen und klare Behandlungsalgorithmen. Praktisch trainiert werden sollten außerdem die Anwendung von Kofferdam, die intraoperative Desinfektion, die Blutstillung, die Arbeit unter Vergrößerung und der sichere Umgang mit hydraulischen Kalziumsilikatzementen.

Wichtig ist zudem die Vermittlung, dass die endgültige Therapieentscheidung häufig erst anhand des intraoperativen Befunds getroffen werden kann.

Vielen Dank für das informative Gespräch.

ANZEIGE

14. DGET JAHRESTAGUNG

5.–7. NOVEMBER 2026
HILTON HOTEL DÜSSELDORF

Rette Deinen Zahn

Erhalte Deinen Zahn

DGET

OEMUS MEDIA AG

Holbeinstraße 29 · 04229 Leipzig · Deutschland · Tel.: +49 341 48474-308 · event@oemus-media.de

Mehr Wissen. Mehr Service. Mehr Endodontie.

Mit ENDO.team startet ein neues Portal für die moderne Endodontie

Im August 2026 ging mit ENDO.team ein neues digitales Endodontieportal an den Start. Es bündelt zentrale Leistungen rund um die Endodontie erstmals an einem Ort und reagiert damit auf die steigenden fachlichen und organisatorischen Anforderungen in der zahnärztlichen Praxis.

Redaktion

Die Endodontie entwickelt sich kontinuierlich weiter. Neue wissenschaftliche Erkenntnisse, moderne Behandlungskonzepte und innovative Materialien erweitern die therapeutischen Möglichkeiten stetig. Gleichzeitig steigen jedoch auch die Anforderungen an Zahnärztinnen und Zahnärzte. Neben der eigentlichen Behandlung gilt es, Fortbildungen zu absolvieren, geeignete Materialien auszuwählen, Geräte instand zu halten und bei komplexen Fällen schnell auf fachliche Unterstützung zurückgreifen zu können.

Im Praxisalltag bedeutet das häufig einen hohen organisatorischen Aufwand. Informationen, Dienstleistungen und Ansprechpartner sind auf zahlreiche Anbieter verteilt. Für viele Praxen stellt sich deshalb die Frage, wie sich Wissen, Service und Organisation effizient miteinander verbinden lassen.

Vor diesem Hintergrund ist im August 2026 mit ENDO.team ein neues digitales Endodontieportal gestartet. Ziel der Plattform ist es, zentrale Leistungen rund um die Endodontie erstmals an einem Ort zusammenzuführen und Zahnärztinnen und Zahnärzte im Praxisalltag umfassend zu unterstützen.

Eine Plattform für die gesamte Endodontie

ENDO.team verfolgt einen ganzheitlichen Ansatz. Statt einzelne Leistungen und Produkte isoliert anzubieten, bündelt die Plattform verschiedene Servicebereiche, die sich gegenseitig sinnvoll ergänzen.

Ein Schwerpunkt liegt auf der zahnärztlichen Fortbildung. Das Angebot umfasst praxisnahe Onlinefortbildungen mit anerkannten CME-Punkten, die von erfahrenen Referentinnen und Referenten aus Wissenschaft und Praxis gestaltet werden. Ergänzend entstehen Curricula sowie neue Veranstaltungsformate, die aktuelle Themen der Endodontie aufgreifen und wissenschaftliche Erkenntnisse verständlich in den Praxisalltag übertragen.

* Die Beiträge in dieser Rubrik stammen von den Anbietern und spiegeln nicht die Meinung der Redaktion wider.

Ein weiterer Baustein ist der ENDO.team Podcast. Hier diskutieren Expertinnen und Experten aktuelle Entwicklungen, berichten über eigene Erfahrungen und ordnen wissenschaftliche Fragestellungen praxisnah ein. Ziel ist es, Wissen auch außerhalb klassischer Fortbildungsformate unkompliziert verfügbar zu machen.

Unterstützung auch außerhalb der Behandlung

Neben der Wissensvermittlung unterstützt ENDO.team Zahnärztinnen und Zahnärzte auch mit konkreten Serviceleistungen. Über den integrierten Webshop stehen Produkte verschiedener Hersteller speziell für die Endodontie gebündelt zur Verfügung. Die Plattform versteht sich dabei bewusst als herstellerübergreifend und bietet Anwendern eine zentrale Anlaufstelle für ihren Praxisbedarf.
Kommt es zu technischen Problemen, ergänzt ein Reparaturservice das Angebot. Defekte endodontische Geräte können professionell instand gesetzt werden, um Ausfallzeiten in der Praxis möglichst gering zu halten.
Ein besonderer Service sind digitale Konsiliargespräche. Sie ermöglichen den fachlichen Austausch bei komplexen Fragestellungen und unterstützen Zahnärztinnen und Zahnärzte dabei, diagnostische oder therapeutische Entscheidungen gemeinsam mit erfahrenen Spezialisten zu treffen.

Wissen vernetzen

Moderne Endodontie lebt vom Austausch. Neue Behandlungskonzepte entwickeln sich kontinuierlich weiter und wissenschaftliche Erkenntnisse gelangen heute schneller in die Praxis als je zuvor. Umso wichtiger werden ein unkomplizierter Zugang zu fundierten Informationen sowie der direkte Dialog mit Expertinnen und Experten.
Genau hier setzt ENDO.team an. Die Plattform verbindet Fortbildung, fachlichen Austausch und praktische Serviceleistungen zu einem ganzheitlichen Konzept. Statt verschiedene Anbieter und Informationsquellen koordinieren zu müssen, erhalten Zahnärztinnen und Zahnärzte eine zentrale Anlaufstelle für die wesentlichen Themen der Endodontie.
Mit dem Start im August 2026 beginnt für ENDO.team zugleich die kontinuierliche Weiterentwicklung der Plattform. Weitere Fortbildungsangebote, neue Podcastformate sowie zusätzliche digitale Services sollen das Angebot künftig ergänzen und den Praxisalltag noch stärker unterstützen.
Unter dem Leitgedanken „Mehr Wissen. Mehr Service. Mehr Endodontie." versteht sich ENDO.team als langfristiger Partner für Zahnärztinnen und Zahnärzte, die Endodontie strukturiert, effizient und auf konstant hohem fachlichem Niveau umsetzen möchten.

kontakt.

ENDO.team · www.endo.team · service@endo.team

* Die Beiträge in dieser Rubrik stammen von den Anbietern und spiegeln nicht die Meinung der Redaktion wider.

Abbildungen: © ENDO.team GmbH

MANI JIZAI: Rotation trifft Kontrolle

Reziprok war gestern, JIZAI ist die Zukunft: Während die reziproke Aufbereitung auf Einfachheit, Effizienz und Sicherheitsreserven durch Richtungswechsel setzt, geht JIZAI einen entscheidenden Schritt weiter: Mit hochpräziser, kontinuierlicher Rotation ermöglicht das System eine gleichmäßige, schnelle und kontrollierte Aufbereitung. Fortschritte in der Materialtechnologie und im Feilendesign haben dazu geführt, dass hohe Sicherheit heute nicht mehr an eine bestimmte Bewegungsart gebunden ist.

Larissa Belz

Mit JIZAI hat MANI ein rotierendes NiTi-System entwickelt, das die Vorteile der kontinuierlichen Rotation mit einer speziell entwickelten Feilengeometrie kombiniert. Die reduzierte Anzahl aktiver Kontaktpunkte minimiert den Einschraubeffekt und reduziert die Torsionsbelastung der Feile. Gleichzeitig ermöglichen die hohe Flexibilität und das ausgeprägte Formgedächtnis eine sichere Anpassung an die natürliche Wurzelkanalanatomie. Das Ergebnis sind kontrollierte, effiziente und reproduzierbare Arbeitsabläufe, auch bei anspruchsvollen anatomischen Gegebenheiten.

Schritt für Schritt zum perfekten Ergebnis

Schritt 1: Geradliniger Zugang
Nach der Trepanation mit einem Endo Access Bohrer (Diamant), Gate Drills (Stahl) oder einem Piezo Reamer beginnt die eigentliche endodontische Behandlung.
Mit dem 18 mm-Orifice Opener wird zunächst ein geradliniger Zugang zum Wurzelkanal geschaffen. Durch seine verkürzte Bauform und erhöhte Steifigkeit ermöglicht er eine effiziente koronale Erweiterung (Abb. 1).

Schritt 2: Durchgängigkeit
Im nächsten Schritt wird der Wurzelkanal mit einer K-Feile oder dem MANI D-Finder lokalisiert. Der D-förmige Querschnitt des MANI D-Finders mit reduzierter Schneidkantenanzahl minimiert die Schneidaktivität und reduziert das Risiko von Stufenbildungen oder Perforationen und ist daher besonders gut bei obliterierten Wurzelkanälen geeignet. Dank des hochveredelten Edelstahls bietet der D-Finder im Vergleich zu herkömmlichen K-Feilen eine bis zu 50 Prozent höhere Festigkeit sowie eine bis zu 1,5-fach erhöhte Bruchresistenz.
Bei stark verengten oder verkalkten Wurzelkanälen kommt zusätzlich die Glide Finder-Feile zum Einsatz. Sie verfügt über eine aktive Schneidleistung und ermöglicht ein kontrolliertes Vordringen

1

Geradliniger Zugang

JIZAI ORIFICE OPENER (025 14)

Clockwise

Engine speed: 500/min oder weniger
Torque: 3,0 Ncm oder weniger

© MANI MEDICAL GERMANY GmbH

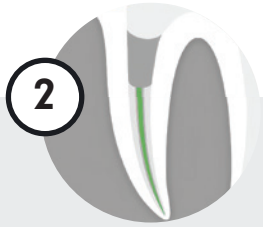

2

Durchgängigkeit

D-FINDERS (010 02)

GLIDE-FINDERS (010 03-02)

© MANI MEDICAL GERMANY GmbH

* Die Beiträge in dieser Rubrik stammen von den Anbietern und spiegeln nicht die Meinung der Redaktion wider.

auch dann, wenn konventionelle Feilen an ihre Grenzen stoßen. Die spezielle Geometrie sorgt für eine stabile Spitze bei gleichzeitig hoher Flexibilität im koronalen Bereich – für ein sicheres und kontrolliertes Vorgehen (Abb. 2).

Schritt 3: Gleitpfad
Im Anschluss wird mit dem JIZAI Glider ein sicherer und reproduzierbarer Gleitpfad geschaffen. Dank seiner ausgeprägten Superelastizität folgt die Feile zuverlässig dem natürlichen Verlauf des Wurzelkanals und schafft optimale Voraussetzungen für die anschließende Aufbereitung.

Unser Tipp für besonders anspruchsvolle Fälle: Bei stark verengten, obliterierten oder ausgeprägt gekrümmten Wurzelkanälen empfiehlt sich der Einsatz der JIZAI 020 04. Ihr spezieller Querschnitt reduziert den Einschraubeffekt und unterstützt eine kontrollierte Instrumentenführung (Abb. 3).

Schritt 4: Formgebung
Die eigentliche Reinigung und Formgebung können standardmäßig mit den drei rotierenden JIZAI-Feilen erfolgen:
- JIZAI I (025 04)
- JIZAI II (025 06)
- JIZAI III (035 04)

Das spezielle Material mit Formgedächtnis ermöglicht eine optimale Balance aus Flexibilität und Stabilität, sodass die Instrumente der natürlichen Wurzelkanalanatomie zuverlässig folgen.
Ihr innovatives Design mit glatt polierten Radial Lands ermöglicht ein sanftes und zentriertes Gleiten durch den Wurzelkanal, ohne die natürliche Kanalanatomie zu verändern. Die Gefahr von Stufenbildung wird deutlich reduziert.

„Die JIZAI-Feile zeichnet sich durch eine sehr gut ausbalancierte Flexibilität und das Radial-Land-Design aus. Dadurch folgt sie dem natürlichen Kanalverlauf besonders kontrolliert – ein entscheidender Sicherheitsvorteil bei komplexen, s-förmigen oder abrupten apikalen Krümmungen.“

Dr. Jonas Zupanc

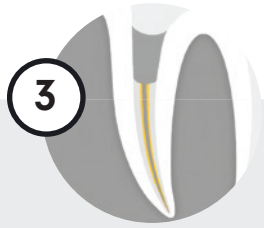

Gleitpfad

JIZAI Glider (013 04)

Clockwise

Engine speed: 300/min oder weniger
Torque: 1,0 Ncm oder weniger

JIZAI (020 04)

Clockwise

Engine speed: 500/min oder weniger
Torque: 3,0 Ncm oder weniger

© MANI MEDICAL GERMANY GmbH

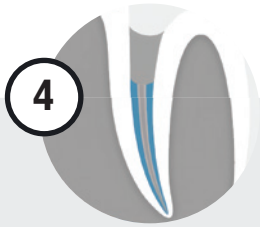

Formgebung

JIZAI III (025 04)
JIZAI III (025 06)
JIZAI III (035 04)

III (025 04)

III (025 06)

III (035 04)

Clockwise

Engine speed: 500/min oder weniger
Torque: 3,0 Ncm oder weniger

© MANI MEDICAL GERMANY GmbH

* Die Beiträge in dieser Rubrik stammen von den Anbietern und spiegeln nicht die Meinung der Redaktion wider.

Die Wärmebehandlung führt zu einer herausragenden Bruchfestigkeit und Flexibilität, so dass die vorbiegbaren Feilen auch für sehr anspruchsvolle Fälle geeignet sind.
Das Ergebnis: eine kontrollierte Aufbereitung, ein ruhiges Arbeitsgefühl und eine hohe Sicherheit während der Behandlung (Abb. 4).

Praxis Tipp: Nach der Anwendung können die Feilen gemäß des Aufbereitungsprozesses sterilisiert und so erneut eingesetzt werden.

© MANI MEDICAL GERMANY GmbH

10

Ein Sprung nach vorn

Schritt 10: Aufbau mit MANIFill Kompositen
Nach erfolgreicher Obturation folgt die definitive Versorgung des Zahns (Abb. 5).

Hier empfiehlt der Hersteller die MANIFill Komposite. Die drei folgenden Komposite sind besonders stark, ästhetisch und ohne BPA und BisGMA:
- MANIFill Bulk
- MANIFill Flow V
- MANIFill Hybrid Ease

kontakt.
MANI MEDICAL GERMANY GmbH
www.mani-germany.com/de

Infos zum Unternehmen

Das sagt der Praktiker:

© Dr. Jonas Zupanc

Dr. Jonas Zupanc im Anwenderinterview

Herr Dr. Zupanc, welche Vorteile bieten JIZAI-Feilen bei der Aufbereitung stark gekrümmter Wurzelkanäle im Vergleich zu anderen Feilensystemen?
Auf dem Markt stehen viele moderne Feilensysteme aus hochflexiblen NiTi-Legierungen zur Verfügung, die grundsätzlich für die Aufbereitung stark gekrümmter Wurzelkanäle geeignet sind. Die JIZAI-Feile zeichnet sich jedoch durch die Kombination aus sehr gut ausbalancierter Flexibilität und Radial-Land-Design aus. Dadurch folgt sie dem natürlichen Kanalverlauf besonders kontrolliert und reduziert das Risiko von Stufenbildungen oder Verlagerungen, insbesondere bei starken Kanalkrümmungen.

Wie beeinflusst die hohe Flexibilität der JIZAI-Feilen die Sicherheit und Effizienz der Kanalpräparation im klinischen Alltag?
Die hohe Flexibilität der JIZAI-Feile ermöglicht es, auch ausgeprägte Kanalkrümmungen sicher und weitgehend dem ursprünglichen Verlauf folgend aufzubereiten. Gleichzeitig zeigt das System eine hohe Resistenz gegenüber zyklischer Biegeermüdung, was die klinische Sicherheit erhöht. Durch das Radial-Land-Design fällt die Schneidleistung im Vergleich zu stärker schneidenden Systemen etwas geringer aus. Dies ermöglicht jedoch eine besonders kontrollierte und sichere Präparation mit hoher Führungssicherheit.

Für welche klinischen Indikationen setzen Sie JIZAI-Feilen bevorzugt ein, und warum haben Sie sich für dieses System entschieden?
Ich setze die JIZAI-Feilen bevorzugt bei komplexen Kanalanatomien ein, insbesondere bei s-förmigen Krümmungen oder abrupten Krümmungen im apikalen Bereich. Gerade in solchen Situationen erlaubt das System eine sehr kontrollierte, fehlerfreie Aufbereitung mit hoher Sicherheit. Da sich die JIZAI-Feile zudem hervorragend vorbiegen lässt, nutze ich das System auch gerne beim Passieren von Stufen.

Infos zur Person

* Die Beiträge in dieser Rubrik stammen von den Anbietern und spiegeln nicht die Meinung der Redaktion wider.

Textur: © ronnarid – stock.adobe.com

Bedeutung einer zuverlässigen Wurzelkanalversiegelung

Die moderne Lösung für die Endodontie

In der zeitgemäßen Zahnheilkunde liegt der Zahnerhalt im Fokus des Handelns. Bioaktivität, klinische Sicherheit und eine effiziente Handhabung stehen dabei im Mittelpunkt. Bei irreversibel entzündeten oder devitalen Pulpen gilt es, den Wurzelkanal hermetisch zu verschließen und so das Eindringen von Bakterien zu eliminieren.

Der langfristige Erfolg einer Wurzelkanalbehandlung hängt maßgeblich von der Qualität der Abdichtung ab. Selbst kleinste Hohlräume können potenziell als Eintrittspforte für Mikroorganismen dienen.

Moderne Sealer müssen daher folgende Anforderungen erfüllen:

- Bioaktive Eigenschaften
- Biokompatibilität
- Röntgenopazität
- Einfache Anwendung
- Gute Fließeigenschaften
- Sichere Versiegelung
- Langfristige Dimensionsstabilität
- Wahlmöglichkeit zwischen kalten und warmen Obdurationstechniken

© R-dental Dentalerzeugnisse GmbH

ReViCal® RootSealer und ReViCal® RootSealer MTA NoMix wirken auf Basis eines Rekristallisationsprozesses (Mineralisierung). Durch die Freisetzung von OH- und Ca^{2+}-Ionen findet mit dem intratubulären Dentinliquid des Wurzelkanaldentins eine Reaktion statt, die im Ergebnis zu einer vollständigen Hydroxylapatit-Mineralisierung im Kanal und zu einer perfekten Dichtigkeit des aufbereiteten Wurzelkanalsystems führt. Das auf diese Weise neu gebildete Hydroxylapatit stärkt das restliche Wurzeldentin und begünstigt so eine langfristige Prognose für den Zahnerhalt.

Während der dualhärtende ReViCal® RootSealer resinmodifizierte Bestandteile enthält und eine optionale Kontrolle über die Aushärtung bietet, ist die sichere Selbsthärtung des ReViCal® RootSealer MTA NoMix zeitlich abhängig vom vorhandenen und dem aus den Verzweigungen des Pulparaums und den Tubuli nachrückenden physiologischen Dentinfluid.

Nach der Applikation kann in beiden Fällen auf den verschlossenen Wurzelkanal eine Füllung gelegt oder fehlende Restzahnsubstanz durch einen Stumpfaufbau ergänzt werden. Durch ihre bioaktiven und antibakteriellen Eigenschaften unterscheiden sich beide Produkte nachhaltig von den klassischen Wurzelfüllungsmaterialien und durch den hohen Gehalt an MTA bzw. durch die Reinheit an MTA des ReViCal RootSealer NoMix erhöhen beide Sealer die Prognose eines dauerhaften Zahnerhalts.

kontakt.

R-dental Dentalerzeugnisse GmbH
www.r-dental.com

* Die Beiträge in dieser Rubrik stammen von den Anbietern und spiegeln nicht die Meinung der Redaktion wider.

© d1sk – stock.adobe.com

Laser neu gedacht: Mehr Potenzial für moderne Praxiskonzepte

Lasertechnologien gehören seit vielen Jahren zur Zahnmedizin. Nach einer Phase großer Aufmerksamkeit ist es zwar ruhiger um das Thema geworden, gleichzeitig haben sich die klinischen Möglichkeiten und die wissenschaftliche Evidenz kontinuierlich weiterentwickelt. Fotona zählt zu den Pionieren der medizinischen Lasertechnologie und baut seit Anfang 2024 den Direktvertrieb in Deutschland auf. Über die Entwicklung des Marktes und die Zukunft der Laserzahnheilkunde sprachen wir mit Geschäftsführer Jürgen Schmuker und Vertriebsleiter Dental Uwe Losch.

Ulrike Frey

Jürgen Schmuker
Geschäftsführer Fotona Deutschland

Uwe Losch
Vertriebsleiter Dental Fotona Deutschland

Fotona blickt auf mehr als 60 Jahre Lasergeschichte zurück. Was zeichnet das Unternehmen aus und wie bewerten Sie die Entwicklung der Laserzahnheilkunde?

Jürgen Schmuker: Fotona gehört weltweit zu den führenden Herstellern medizinischer Lasersysteme. An unserem Hauptsitz in Ljubljana arbeiten rund 400 Mitarbeitende, davon etwa 150 in Forschung und Entwicklung. Diese starke wissenschaftliche Ausrichtung prägt unser Unternehmen seit Jahrzehnten.

Uwe Losch: Auch die Laserzahnheilkunde hat die typische Entwicklung vieler Innovationen durchlaufen: Auf große Euphorie folgte eine Phase der Konsolidierung. Heute profitiert die Technologie von einer deutlich stärkeren Evidenzbasis. Laser wird heute nicht mehr als Ersatz bestehender Verfahren verstanden, sondern als sinnvolle Ergänzung etablierter Behandlungskonzepte. Besonders erfreulich ist das wachsende Interesse der Universitäten. Im Vergleich zu vor 25 oder 30 Jahren erleben wir heute eine deutlich größere Offenheit gegenüber der Laserzahnheilkunde. Mehrere Universitäten im deutschsprachigen Raum beschäftigen sich intensiv mit der Integration laserbasierter Verfahren in Forschung und Lehre. Und in vielen Ländern Europas und Nordamerikas ist die Technologie bereits deutlich stärker etabliert als im deutschsprachigen Raum.

* Die Beiträge in dieser Rubrik stammen von den Anbietern und spiegeln nicht die Meinung der Redaktion wider.

Porträts: © Fotona GmbH

Welche Rolle spielt der Laser heute im Praxisalltag?
Losch: Der Trend geht klar zu minimalinvasiven und patientenorientierten Therapiekonzepten. Genau hier liegen die Stärken der Lasertechnologie. Klassische Anwendungsfelder sind Endodontie, Parodontologie, Periimplantitistherapie, Implantologie und Weichgewebschirurgie. Gleichzeitig kommen kontinuierlich neue Anwendungen hinzu: von ästhetischen Weichgewebskorrekturen über das schonende Debonding keramischer Restaurationen bis hin zur Schnarchtherapie. Auch Angstpatienten akzeptieren Laserbehandlungen häufig deutlich besser als klassische chirurgische Verfahren. Dadurch wird der Laser für viele Praxen zu einem Instrument, das klinische Vorteile mit einem positiven Patientenerlebnis verbindet.

Warum kann sich die Investition in einen Laser wirtschaftlich lohnen?
Schmuker: Kaum ein anderes Investitionsgut in der Zahnmedizin ist so vielseitig einsetzbar. Der Vergleich mit einem Schweizer Taschenmesser trifft es sehr gut. Ein Lasersystem kann in unterschiedlichen Fachbereichen genutzt werden und eröffnet zusätzliche Behandlungsmöglichkeiten. Die Wirtschaftlichkeit entsteht dabei meist nicht durch eine einzelne große Leistung, sondern durch viele kleinere Anwendungen, die sich über die Zeit summieren. Hinzu kommen die vergleichsweise geringen Betriebskosten. Ein Laser ist weitgehend unabhängig von IT- oder Softwareentwicklungen und kann häufig deutlich länger als zehn Jahre genutzt werden. Außer der jährlichen Wartung und sicherheitstechnischen Kontrolle entsteht in der Regel nur wenig technischer Aufwand.

Seit Anfang 2024 vertreibt Fotona seine Systeme in Deutschland direkt. Welche Ziele verfolgen Sie damit?
Schmuker: Unser Ziel war es, näher an Anwendern, Universitäten und wissenschaftlichen Partnern zu sein. Der direkte Austausch hilft uns, Marktbedürfnisse besser zu verstehen und Beratung, Schulung sowie Service enger miteinander zu verzahnen.
Losch: Parallel investieren wir gezielt in Fortbildung, Wissenschaft und Nachwuchsförderung. Dazu gehören Hospitationen, Workshops, Referenzpraxen sowie Kooperationen mit Universitäten, Fachgesellschaften und Partnern wie TomorrowDent. Unser Ziel ist es, die Lasertechnologie langfristig stärker in Forschung, Lehre und klinischer Praxis zu verankern.

Welche Bedeutung messen Sie der Endodontie bei und wie sehen Sie die Zukunft der Laserzahnheilkunde?
Losch: Die Endodontie gehört zu den spannendsten Anwendungsfeldern der Lasertechnologie. Verfahren wie SWEEPS® ermöglichen eine hocheffiziente Aktivierung von Spüllösungen und unterstützen die Reinigung auch komplexer Wurzelkanalsysteme. Die wissenschaftliche Evidenz wächst kontinuierlich und bestätigt die positiven Erfahrungen vieler Anwender.
Für die Zukunft erwarten wir eine stärkere Integration des Lasers in bestehende Behandlungskonzepte, eine zunehmende Verankerung in der universitären Ausbildung und eine weiter steigende Nachfrage nach minimalinvasiven Therapien. Aufgrund ihrer Vielseitigkeit eignet sich die Technologie gleichermaßen für Einzelpraxen, Mehrbehandlerpraxen und größere Klinikstrukturen.
Unser Rat an interessierte Kolleginnen und Kollegen lautet daher: Nicht fragen „Brauche ich einen Laser?", sondern „Welche Behandlungen könnte ich mit einem Laser sinnvoll verbessern oder erweitern?".

Fotona GmbH · www.fotona.com/de

* Die Beiträge in dieser Rubrik stammen von den Anbietern und spiegeln nicht die Meinung der Redaktion wider.

Anzeige

Pioniergeist statt Protokollzwang: Befreien Sie Ihren Workflow!

In der Endodontologie trennt sich die Spreu vom Weizen, wenn althergebrachte Routinen durch echten Fortschritt ersetzt werden. Medcem hat es sich zur Aufgabe gemacht, den klinischen Alltag durch bahnbrechende Innovationen neu zu definieren. Errungenschaften wie MEDCEM MTA und MEDCEM Medizinischer Portlandzement zeigen, wie zahnmedizinische Abläufe durch effektive Produkte optimiert werden können.

Mit dem patentierten Dual Rinse® HEDP setzt Medcem diesen Weg konsequent fort. Dual Rinse® HEDP ist die einfache Antwort auf die Komplexität herkömmlicher Spülprotokolle. Während andere noch mit den hemmenden Wechselwirkungen von EDTA kämpfen, ermöglicht dieser milde Chelator in Pulverform eine kontinuierliche Reinigung ohne Kompromisse. Er löst sich direkt in der NaOCl-Lösung auf, bleibt stabil und schafft so eine Synergie, die den Workflow radikal vereinfacht.

Medcem – Magic Ground – wahre Meisterschaft zeigt sich in Produkten, die das schier Unmögliche zum neuen Standard machen.

Medcem GmbH
info@medcem.eu

Optimale Spülung in Blau

BlueTip, die flexible Schallspitze aus Polyamid zur Aktivierung von Spülflüssigkeiten, macht das Spülen von Wurzelkanälen einfach, schnell und sicher. Die blaue BlueTip hebt sich kontrastreich vom Dentin ab. Das erhöht deutlich ihre Sichtbarkeit im Kanal, in den sie eingeführt werden kann, ohne sich zu verbiegen. Auch während des Spülvorgangs bleibt aufgrund der Farbe die Kontrolle: Deutlich ist zu sehen, ob die filigrane Spitze – die in nahezu jeden Wurzelkanal passt – frei schwingt oder Kanalwände berührt. Zudem können anhaftendes Debris oder Reste einer medikamentösen Einlage leichter erkannt und ggf. entfernt werden. Verblockungen werden reduziert und Rückstände besser beseitigt. Die schallaktivierte Verwirbelung verkürzt die Einwirkzeit der Lösung deutlich, wodurch wertvolle Zeit gewonnen werden kann. Die Aktivierungsspitze lässt sich komfortabel in ein übliches Schallhandstück einsetzen. BlueTip gibt es in nur einer Größe für jede Anforderung und durch sterile Single-use-Verpackungseinheiten entfällt der Dokumentationszwang. Auch auf dem Tray ist die BlueTip besser sichtbar. BlueTip ergänzt also konsequent dank aller dieser Eigenschaften das hochwertige Endo-Portfolio von Komet Dental.

Infos zum Unternehmen

Komet Dental
Gebr. Brasseler GmbH & Co. KG
www.kometdental.de

* Die Beiträge in dieser Rubrik stammen von den Anbietern und spiegeln nicht die Meinung der Redaktion wider.

Wasser: © phive2015 – stock.adobe.com

Zirlux® 3D-Druckharze für Zahnarztpraxen und Dentallabore

Die Zirlux® 3D-Druckharze sind mit einer Vielzahl gängiger 3D-Drucksysteme kompatibel und lassen sich problemlos in bestehende Praxis- und Laborumgebungen integrieren. Das Portfolio umfasst eine breite Auswahl an Materialien, mit denen Anwender zusätzliche Produktions- und Planungsschritte im eigenen Haus abbilden können. Alle Zirlux® 3D-Druckharze sind BPA-, MMA- und Phthalat-frei.

- **Zirlux® Model Print Resin** ist auf schnelle Druckzeiten und hohe Detailgenauigkeit ausgelegt und unterstützt effiziente Arbeitsabläufe im Labor. Zudem enthält es ein integriertes Isolationsmittel, das das Trennen von tiefgezogenen Schienen nach dem Tiefziehvorgang erleichtert.
- **Zirlux® Nightguard and Splint Resin (fest und flexibel)** wurde für Anwendungen entwickelt, bei denen Festigkeit und hohe Haltbarkeit erforderlich sind. Das für den DLP-Druck optimierte Material kombiniert Stabilität – etwa zum Schutz der Zähne bei Bruxismus – mit zusätzlicher Flexibilität für verbesserten Patientenkomfort.
- **Zirlux® Surgical Guide Resin** wurde für schablonengeführte chirurgische Eingriffe entwickelt, bei denen eine präzise Passform und eine genaue Implantatplatzierung erforderlich sind. Es ist beständig bei klinischen Anwendungen und Sterilisationsprozessen – einschließlich Autoklavierung – ohne Beeinträchtigung der Materialintegrität oder Farbstabilität.
- **Zirlux® Gingiva Mask** ist eine flexible, langlebige Zahnfleischmaske, die Optik und Haptik von Zahnfleischgewebe realistisch nachbildet. Die geringe Schrumpfung unterstützt die Maßhaltigkeit, während die Materialeigenschaften sowohl das Trimmen als auch individuelle Anpassungen erleichtern.

Zirlux® Produkte sind bei Henry Schein unter *www.zirlux.de* erhältlich.

Henry Schein Dental
www.henryschein-dental.de

Infos zum Unternehmen

MORITAs Root ZX3 – Präzision ist kein Zufall!

Mit dem Root ZX3 bringt Morita die jüngste Generation seiner bewährten Apex-Lokatoren nach Europa. Die führende Technologie des Quotientenverfahrens, die auch im Root ZX3 verbaut ist, erreicht bereits seit Jahrzehnten eine von unabhängiger Seite bestätigte Messgenauigkeit von 97,5 Prozent – und unterstützt Zahnärzte mit zuverlässiger Impedanzmessung. Das Gerät kombiniert bewährte Technologie mit modernem Design: Ein kontrastreicher LCD-Bildschirm mit 40 Anzeigebalken und akustischem Feedback sorgt für optimale Orientierung im Wurzelkanal. Morita unterstreicht damit seine Rolle als Innovationsführer in der Endodontie und setzt die konsequente Weiterentwicklung seiner Technologie fort.
Jetzt im Morita-Webshop *www.morita-webshop.de* bestellen.

MORITA EUROPE GmbH
info@morita.de
Tel.: +49 6074 836-0

Infos zum Unternehmen

1 Guise G. M., Goodell G. G., Imamura, G. M. (2010). In Vitro Comparison of Three Electronic Apex Locators. Journal of Endodontics, 36(2), 279–281.

* Die Beiträge in dieser Rubrik stammen von den Anbietern und spiegeln nicht die Meinung der Redaktion wider.

Laserunterstützte Endodontie mit Fotona Dentallasern

Fotona zählt zu den weltweit führenden Herstellern medizinischer Lasersysteme und blickt auf mehr als 60 Jahre Erfahrung in der Entwicklung innovativer Lasertechnologien zurück. In der Zahnmedizin steht das Unternehmen für wissenschaftlich fundierte Lösungen, die moderne Behandlungskonzepte mit hoher Praxistauglichkeit verbinden.
Im Mittelpunkt stehen dabei nicht nur technologische Innovationen, sondern vor allem deren klinischer Nutzen und die erfolgreiche Integration in den Praxisalltag. Fotona arbeitet eng mit Anwendern und wissenschaftlichen Experten zusammen, um Technologien zu entwickeln, die Behandlern einen echten Mehrwert bieten.
Insbesondere in der Endodontie hat das Unternehmen mit der SWEEPS®-Technologie die Reinung von Wurzelkanalsystemen auf ein neues Niveau gehoben und zählt heute zu den führenden Anbietern laserunterstützter Behandlungskonzepte. Ergänzt wird das Produktportfolio durch ein umfassendes Fortbildungsangebot mit Workshops, Hospitationen und praxisnahen Anwenderkursen. Erleben Sie die Möglichkeiten moderner Lasertechnologie selbst und tauschen Sie sich mit erfahrenen Anwendern aus.
Weitere Informationen zu aktuellen Kurs- und Veranstaltungsterminen erhalten Sie unter *dentalmedizin@fotona.de.*

Fotona GmbH
www.fotona.com/de

Internationaler Endodontie-Kongress im Dezember 2026 in Köln

Vom 10. bis 12. Dezember 2026 lädt American Dental Systems zum Internationalen Endodontie-Kongress nach Köln ein. Unter der wissenschaftlichen Leitung von Prof. Dr. Frank Setzer erwartet die Teilnehmenden ein hochkarätiges Vortragsprogramm zu Diagnostik, Wurzelkanalinstrumentation, biokeramischen Materialien, Paro-Endo-Läsionen und postendodontischer Restauration – mit renommierten Referent/-innen der University of Pennsylvania wie u. a. Prof. Dr. Markus Blatz, Prof. Dr. Meetu R. Kohli, Dr. Gilberto Debelian, Prof. Dr. Bekir Karabucak und Prof. Dr. Sam Kratchman.
Highlight ist der Dental Rotation Day am 12. Dezember: In Kleingruppen von maximal 25 Personen durchlaufen die Teilnehmenden vier praxisnahe 90-minütige Hands-on-Workshops zu Revision, Obturation, Mikrochirurgie und Wurzelkanalinstrumentation.

Zur Anmeldung

Infos zum Unternehmen

American Dental Systems GmbH
www.adsystems.de

* Die Beiträge in dieser Rubrik stammen von den Anbietern und spiegeln nicht die Meinung der Redaktion wider.

© American Dental Systems GmbH

ENDO.team startet neues Endodontieportal

Seit August 2026 ist mit ENDO.team ein neues digitales Portal für Zahnärztinnen und Zahnärzte online, das zentrale Leistungen rund um die Endodontie auf einer Plattform bündelt. Ziel ist es, den Praxisalltag durch praxisnahe Fortbildung, fachlichen Austausch und professionelle Serviceangebote zu unterstützen.
Zum Leistungsangebot gehören Online-Fortbildungen mit CME-Punkten, ein großer Webshop für endodontischen Praxisbedarf, ein Podcast mit Expertinnen und Experten, digitale Konsiliargespräche sowie ein Reparaturservice für endodontische Geräte. Damit vereint ENDO.team Wissen, Service und Vernetzung an einem Ort.
Die Plattform richtet sich an Zahnärztinnen und Zahnärzte, die ihre endodontischen Behandlungen effizient organisieren und gleichzeitig auf aktuelle wissenschaftliche Inhalte sowie praxisnahe Unterstützung zugreifen möchten.
Weitere Informationen finden Sie unter *www.endo.team.*

ENDO.team GmbH · service@endo.team

© ENDO.team GmbH

Qualität aus Deutschland, auf die Sie sich verlassen können!

Als familiengeführtes Unternehmen bietet SPEIKO Ihnen Produkte für Ihre Praxis, die ausschließlich bei SPEIKO in Deutschland produziert werden.
Alle eingesetzten Rohstoffe durchlaufen vor ihrer Verarbeitung eine umfangreiche Qualitätskontrolle. Bei der laufenden Produktion werden in regelmäßigen Abständen Muster gezogen, geprüft von SPEIKO nach modernen Standards. Beim MTA-Zement wird z. B. mit der Atomabsorptionsspektrometrie die Schwermetallfreiheit oder mit der Röntgenbeugungsanalyse die Phasenzusammensetzung nachgewiesen. So ist sichergestellt, dass wir die Qualität liefern, auf die Sie sich verlassen können.
Vom Einkauf der Rohstoffe über die Wahl der Verpackungsmaterialien, dem Herstellungsprozess bis zum Verkauf der Produkte liegt alles in unseren Händen. Dadurch ist es uns möglich, diese hervorragende Qualität zu einem wirtschaftlichen Preis anzubieten.
SPEIKO ist auch nachdem Sie SPEIKO Produkte erworben haben für Sie da und beantwortet Ihre Fragen zur Verarbeitung und Anwendung. Unser deutschlandweiter Außendienst verarbeitet mit Ihnen vor Ort die Produkte und zeigt Ihnen Kniffe und Tricks. Kontaktieren Sie SPEIKO und der Außendienst kommt in Ihre Praxis und klärt alle offenen Fragen.

Das Team von SPEIKO ist unter der Telefonnummer 0521 770107-0 oder unter der E-Mailadresse *info@speiko.de* jederzeit für Sie da.

SPEIKO – Dr. Speier GmbH
www.speiko.de

* Die Beiträge in dieser Rubrik stammen von den Anbietern und spiegeln nicht die Meinung der Redaktion wider.

© MKIN – stock.adobe.com

Schnittstellenmanagement

Für endodontische Schwerpunktpraxen ist ein Netzwerk an Kooperationspartnern unerlässlich für den langfristigen Praxiserfolg. Auch interne Abläufe werden komplexer, insbesondere wenn die Praxis wächst und Strukturen sich verändern. Mit einem praxisindividuellen Schnittstellenmanagement kann die Vielzahl an Inputs und Datenströmen sinnvoll gesteuert und abgestimmt werden.

Susann Frege

Schnittstellen und deren Bedeutung für die Endo-Praxis

Schnittstellen bilden Übergänge, die intern, also innerhalb der Praxis oder extern liegen können, von der Praxis nach außen. Schnittstellenmanagement hat die Aufgabe, sektorale Grenzen zu überwinden. Kommt es öfter zu Fehlern, Nachfragen oder Verzögerungen, spricht man von Schnittstellenproblemen. Koordinierungsmedium der Wahl ist eine geeignete Kommunikation. Ohne geregelten Informationsaustausch in der Behandlungskette können wichtige Infos verloren gehen. Insbesondere beim Übergang zu externen Partnern fehlt es oft an einem einheitlichen Informationsfluss. Wo Handlungsfelder und Zuständigkeitsbereiche ineinander übergehen, ist die klare Zuweisung von Aufgaben und Kompetenzen erfolgsentscheidend.
Schnittstellenmanagement in der endodontischen Schwerpunktpraxis ist mehrdimensional: An Schnittstellen werden sowohl die Zusammenarbeit interner Praxiseinheiten als auch die Beziehungen zu externen Praxispartnern koordiniert und gesteuert. An Übergängen von einem Praxisbereich zum anderen oder auch zwischen kooperierenden Leistungserbringern können wichtige Informationen zu Befunden, Dokumentationsinhalten oder Gesundheitsdaten verloren gehen. Für die endodontische Praxis von besonderer Bedeutung ist das Zuweisermanagement. Geht ein Patient vom Zuständigkeitsbereich des Stammbehandlers in den der Überweiserpraxis über, erfordert dies eine genaue Abstimmung über Aufgaben, Kompetenzen und Kommunikationsinhalte.
Je einfacher die Kommunikation, desto größer der Benefit durch die Zusammenarbeit. Langfristige Bindung entsteht durch Vertrauen und reibungslose Abläufe. Auch der persönliche Faktor darf nicht außer Acht gelassen werden.

Aus Zuweise- wird Schnittstellenmanagement

Die Endo-Schwerpunktpraxis „lebt" durch ihr Netzwerk an Kontakten und Überweiserpraxen. Somit bilden die zahnärztlichen Zuweisepraxen die wichtigste externe Schnittstelle. Weitere Fachdisziplinen wie Allgemeinmediziner, Internist

oder Anästhesist sowie chirurgisch tätige Praxen gehören ebenso zu den engen externen Schnittstellen. Fasst man das Bild weiter, fallen auch externe Dienstleister wie Dentaltechniker, Depots sowie Steuerberater und ggf. Factoring-Unternehmen unter die regelmäßigen Kontakte.
Mit einem etablierten Schnittstellenmanagement wird aus reiner Kontaktpflege ein Kommunikations- und Kooperationsmanagement. Vernetzung ohne funktionierende Kommunikation birgt die Gefahr von Verständigungsproblemen an den Übergängen und hemmt den Erfolg einer nutzbringenden Kooperation. Verschiedene Softwareprogramme und unterschiedliche Prozesse verkomplizieren den effizienten Datenaustausch. Hier helfen gemeinsame Standards für Abläufe und Kommunikation. Während in Krankenhäusern mit Überleitungsbögen gearbeitet wird, können Zuweiser- und Endo-Schwerpunktpraxis gemeinsame Überweisungs- und Dokumentationsbögen inkl. Röntgendiagnostik und Empfehlungen zu Recall und Nachsorge entwickeln. Auch abgestimmte Anamnesebögen sowie Medien zur Patientenkommunikation können helfen, Übergänge barrierefrei zu gestalten.
Eine sichere, digitale Kommunikationsbasis bieten z. B. der E-Mail-Dienst KIM oder der TI-Messenger. Persönliche oder telefonische Konsile können über die BEMA 181 a/b bzw. GOÄ Ziffer 60 abgebildet werden; ausführliche Krankheits- und Befundberichte ggf. zusätzlich über die Ä75.

Interne Schnittstellen clever managen

Die kritischen Übergänge innerhalb der endodontischen Praxis werden oft nur unbewusst wahrgenommen. Ob zwischen Behandlung und Empfang, im Bereich Hygiene oder bei der Materialverwaltung: Wo sich Prozesse, Zuständigkeiten und räumlich getrennte Arbeitswelten berühren, gibt es schnell Reibungsverluste in Form unvollständiger Informationen, fehlender Materialien oder Dokumentationslücken. Dadurch geht wertvolle Zeit und schlussendlich bares Geld verloren.
Praktische Arbeitshilfen bieten QM-Dokumente wie Checklisten, Laufzettel und Verantwortungsmatrix. Die QM-Richtlinie des Gemeinsamen Bundesausschuss G-BA gibt ein Schnittstellenmanagement als verbindliches QM-Instrument für jede Praxis vor und gibt Beispiele, wo Schnittstellenregelungen innerhalb der Praxis Sinn ergeben. Dazu gehören insbesondere zeit- und materialintensive Behandlungsabläufe, aber auch das Termin- und Materialmanagement. Für Dokumente zu genau diesen Abläufen im Schnittstellenmanagement wird der Prozess so genau wie möglich beschrieben, die Berührungspunkte zu anderen Praxisbereichen klar benannt und festgelegt, welche Informationen konkret in welchem Umfang wann an wen rückgemeldet werden müssen.

Zur QM-Richtlinie

Anzeige

#reingehört

Unsere Fachinterviews im Podcast-Format jetzt auf **Spotify** oder auf **www.zwp-online.info** hören!

Zum Podcast auf Spotify

Zum Podcast auf zwp-online.info

Hintergrund: ©Sk – stock.adobe.com; Mock-up: ©Sergiu – Stock.adobe.com

Holbeinstraße 29 · 04229 Leipzig · Deutschland
Tel.: +49 341 48474-0 · info@oemus-media.de

OEMUS MEDIA AG

Die Aufnahme zentraler Schnittstellen ins Risikomanagement kann zusätzlich die Gefahr von Datenverlust, unnötigen Doppelarbeiten sowie Risiken für Patient und Team eindämmen.
Die Erstellung einer Prozesslandschaft ist ein zusätzliches Tool zur Visualisierung aller praxisinternen Prozesse und zeigt auf einen Blick, wo sich Abläufe überschneiden oder neue Akteure ins Spiel kommen.

Benefits eines endodontisch geprägten Schnittstellenmanagements

Schnittstellen bilden sensible Übergänge, an denen Informationen, Befunde und Nachrichten verloren gehen oder verzerrt werden können. Dies hat Einfluss auf die Behandlungsqualität und kann neben enormem Zeit- und Ressourceneinsatz die Gesundheit des Patienten gefährden. Schnittstellen müssen aktiv organisiert werden, um dies zu verhindern. Struktur durch Standardisierung von Prozessen und Kommunikation in der Praxis und zwischen Praxispartnern stellt die Sicherheit von Patient und Team in den Mittelpunkt. Schnittstellenmanagement unterstützt, indem es die endodontische Behandlung als Abfolge von ineinandergreifenden Kettengliedern visualisiert. An allen Stellen der Behandlungsabfolge sollten alle nötigen Informationen stets für alle zur Hand sein und wichtige Details geordnet rückgemeldet werden.

Praktischer Einstieg und erste Schritte

Ein Schnittstellenmanagement in der endodontischen Praxis kann je nach Praxis- und Netzwerkstruktur ganz unterschiedlich aufgebaut sein und reicht von einem zentralen QM-Übersichtsdokument bis hin zu einer speziellen Stabsstelle für die Schnittstellenkoordination.
Einen leichten Einstieg ermöglicht die Beantwortung des folgenden Fragenkatalogs:

Internes Schnittstellenmanagement:
- Welche Prozesse gibt es in der Praxis bzw. den einzelnen Praxisbereichen (Stichwort Prozesslandschaft)?
- Wo gibt es Berührungspunkte zwischen einzelnen Prozessen, Praxisbereichen und Verantwortlichkeiten?
- Welche Informationen (zu Anamnese, Behandlungsablauf, Abrechnung, Organisation etc.) werden an welcher Stelle des Prozesses benötigt und in welcher Form sollten sie vorliegen?
- Welche Dokumente zur Prozessbeschreibung und Schnittstellenkoordination werden ggf. schon genutzt und mit welchem Erfolg?

Externes Schnittstellenmanagement:
- Wann und in welcher Form hat die Praxis Berührungspunkte mit Zuweisern, externen Dienstleistern und sonstigen Interessengruppen?
- Gibt es ggf. bereits Absprachen zum Kommunikationsfluss, feste Vorlagen, gemeinsame Checklisten und werden diese regelmäßig genutzt?
- Welche kritischen Informationen werden zum reibungslosen Behandlungsablauf bei überwiesenen bzw. zugewiesenen Patienten regelmäßig benötigt?
- Gibt es feste Abläufe und Zeitpunkte für den Informationsaustausch?
- Ist die Rücküberweisung an den Stammbehandler geregelt?
- Welche Kommunikationskanäle werden regelmäßig genutzt?
- Wann und wo kommt es regelmäßig zu Reibungsverlusten, Nachfragen oder Zeitverlust?

Hat man sich so zunächst einen Überblick über praxisinterne und -externe Übergänge sowie den dazugehörigen Informationsfluss verschafft, geht es im nächsten Schritt an die Koordination und Verschriftlichung der Schnittstellen.

kontakt.

Susann Frege
Gesundheitsökonomin (M.A.)
Meyerhofweg 26 • 42549 Velbert
susannfrege@gmx.de

Infos zur Autorin

oemus

Neues Aussehen. Gleiche Leidenschaft.

Die Marke für vernetzte Medien.

www.oemus.com

#welovewhatwedo

Mehr zu unserem neuen Markenauftritt lesen Sie auf zwp-online.info.

oemus media AG · Holbeinstraße 29 · 04229 Leipzig · Deutschland · Tel.: +49 341 48474-0 · info@oemus-media.de

EVENT HIGHLIGHTS 2026

14 Fortbildungs-Punkte

Mitteldeutsches Forum Zahnmedizin

11./12. September 2026
pentahotel Leipzig
Tel.: +49 341 48474-308
Fax: +49 341 48474-290
www.zukunft-zahnmedizin.de

24 Fortbildungs-Punkte

14. Jahrestagung der DGET

5.–7. November 2026
Hilton Hotel Düsseldorf
Tel.: +49 341 48474-308
Fax: +49 341 48474-290
www.endo-kongress.de

16 Fortbildungs-Punkte

MUNDHYGIENETAG 2026

13./14. November 2026
Maritim Hotel & Internationales Congress Center Dresden
Tel.: +49 341 48474-308
Fax: +49 341 48474-290
www.mundhygienetag.de

9 Fortbildungs-Punkte

Nose, Sinus & Implants – Humanpräparate-Kurs

28. November 2026
Charité Berlin, Institut für Anatomie
Tel.: +49 341 48474-308
Fax: +49 341 48474-290
www.noseandsinus.info

IMPLANTAT-PFLEGE-ASSISTENT:IN

Onlinekurs
Tel.: +49 341 48474-308
Fax: +49 341 48474-290
www.ipa.oemus.com

Mehr Veranstaltungen: oemus.com/events

Impressum

Herausgeber:
Torsten R. Oemus

Verlag:
OEMUS MEDIA AG
Holbeinstraße 29
04229 Leipzig
Tel.: +49 341 48474-0
Fax: +49 341 48474-290
kontakt@oemus-media.de
www.oemus.com

Deutsche Bank AG Leipzig
IBAN: DE20 8607 0000 0150 1501 00
BIC: DEUTDE8LXXX

Vorstand:
Ingolf Döbbecke
Dipl.-Betriebsw. Lutz V. Hiller
Torsten R. Oemus

Produktmanagement:
Simon Guse
Tel.: +49 341 48474-225
s.guse@oemus-media.de

Chefredaktion (V.i.S.d.P.):
Katja Kupfer
Tel.: +49 341 48474-327
kupfer@oemus-media.de

Redaktionsleitung:
Friederike Heidenreich
Tel.: +49 341 48474-140
f.heidenreich@oemus-media.de

Redaktion:
Kathrin Löwe-Huth
k.loewe-huth@oemus-media.de
Tel.: +49 341 48474-221

Produktionsleitung:
Gernot Meyer
Tel.: +49 341 48474-520
meyer@oemus-media.de

Art Direction:
Dipl.-Des. (FH) Alexander Jahn
Tel.: +49 341 48474-139
a.jahn@oemus-media.de

Layout:
Fanny Haller
Tel.: +49 341 48474-114
f.haller@oemus-media.de

Korrektorat:
Ann-Katrin Paulick | Sebastian Glinzig
Tel.: +49 341 48474-126/-128
lektorat@oemus-media.de

Druck:
Silber Druck GmbH & Co. KG
Otto-Hahn-Straße, 2534253 Lohfelden

Erscheinungsweise/Auflage:
Das Endodontie Journal – Zeitschrift für moderne Endodontie – erscheint 2026 in einer Druckauflage von 4.000 Exemplaren mit 4 Ausgaben. Es gelten die AGB.

Editorische Notiz (Schreibweise männlich/weiblich/divers):
Wir bitten um Verständnis, dass aus Gründen der Lesbarkeit auf eine durchgängige Nennung der Genderbezeichnungen verzichtet wurde. Selbstverständlich beziehen sich alle Texte in gleicher Weise auf alle Gendergruppen.

Hinweis zum Einsatz von KI:
Unsere Redaktion schreibt für Menschen – von Menschen. Wir nutzen künstliche Intelligenz unterstützend, zum Beispiel für Recherche, Transkriptionen oder Entwürfe. Alle veröffentlichten Inhalte werden jedoch von qualifizierten Redakteurinnen und Redakteuren erstellt, überprüft und auf Fakten kontrolliert. Fachjournalistische Verantwortung und Qualität stehen für uns an erster Stelle.

Verlags- und Urheberrecht:
Die Zeitschrift und die enthaltenen Beiträge und Abbildungen sind urheberrechtlich geschützt. Jede Verwertung ist ohne Zustimmung des Verlegers und Herausgebers unzulässig und strafbar. Dies gilt besonders für Vervielfältigungen, Übersetzungen, Mikroverfilmungen und die Einspeicherung und Bearbeitung in elektronischen Systemen. Nachdruck, auch auszugsweise, nur mit Genehmigung des Verlages. Bei Einsendungen an die Redaktion wird das Einverständnis zur vollen oder auszugsweisen Veröffentlichung vorausgesetzt, sofern nichts anderes vermerkt ist. Mit Einsendung des Manuskriptes gehen das Recht zur Veröffentlichung als auch die Rechte zur Übersetzung, zur Vergabe von Nachdruckrechten in deutscher oder fremder Sprache, zur elektronischen Speicherung in Datenbanken, zur Herstellung von Sonderdrucken und Fotokopien an den Verlag über. Die Redaktion behält sich vor, eingesandte Beiträge auf Formfehler und fachliche Maßgeblichkeiten zu sichten und gegebenenfalls zu berichtigen. Für unverlangt eingesandte Bücher und Manuskripte kann keine Gewähr übernommen werden. Mit anderen als den redaktionseigenen Signa oder mit Verfassernamen gekennzeichnete Beiträge geben die Auffassung der Verfasser wieder, die der Meinung der Redaktion nicht zu entsprechen braucht. Der Verfasser dieses Beitrages trägt die Verantwortung. Gekennzeichnete Sonderteile und Anzeigen befinden sich außerhalb der Verantwortung der Redaktion. Für Verbands-, Unternehmens- und Marktinformationen kann keine Gewähr übernommen werden. Eine Haftung für Folgen aus unrichtigen oder fehlerhaften Darstellungen wird in jedem Falle ausgeschlossen. Gerichtsstand ist Leipzig.

Grafik/Layout: Copyright OEMUS MEDIA AG

© tuomaslehtinen– stock.adobe.com

Fortbildungshighlights der OEMUS MEDIA AG

Weitere Webinare finden Sie unter
www.zwp-online.info

Weitere Veranstaltungen finden Sie unter
www.oemus.com/events

Code scannen und Teilnahme sichern.

oemus

ANZEIGE

© Dr. Thiele

WEICHGEWEBSMANAGEMENT & PERIIMPLANTÄRE PRÄVENTION

22. Oktober 2026, in München
27. November 2026, in Berlin

Referent:
Dr. Theodor Thiele, M.Sc., M.Sc.

© privat/Dr. Müller-Busch

SIMPL(E)Y PERFECT
Grundlagen Implantatkonzept

Online-Kurs

Referent:
Dr. Alexander Müller-Busch

Mitteldeutsches Forum Zahnmedizin
Allgemeine Zahnheilkunde und Implantologie

11./12. September 2026, Leipzig

Referenten:
Dr. Theodor Thiele, M.Sc., M.Sc.
Prof. Dr. Dirk Ziebolz, M.Sc.

solventum ZWP STUDY CLUB

Komposit-Veneering im Frontzahnbereich – Optische Täuschung und klare Konzepte für harmonische Ästhetik und geschlossene Black Triangles

30. September 2026, 17:00 Uhr

Referentin:
Dr. Hanni Lohmar

© segoya – stock.adobe.com

Dresdner Impulse – Neues und Bewährtes in der oralen Implantologie
55. Internationaler Jahreskongress der DGZI

13./14. November 2026, **Dresden**

Referent:
Dr. Georg Bach/DE

Limitierte Teilnehmerzahl bei den Workshops

ENDODONTIE | ENDODONTICS

23. INTERNATIONALER KONGRESS

Endodontie kompakt – Das A bis Z für die Praxis

10-12. Dezember in Köln

Referenten/-innen und Themen

- Klinische und röntgenologische Diagnostik
  | Dr. Frank Setzer, wissenschaftlicher Leiter
- Anatomische Wurzelkanalinstrumentation
  | Dr. Gilberto Debelian
- Biokeramische Materialien
  | Prof. Dr. Meetu Ralli Kohli
- Vorgehen bei kalzifizierten Pulpakammern und -kanälen
  | Dr. Helmut Walsch
- Vitalpulpa-Therapie & Revision
  | Dr. Sumin Lee
- Postendodontische Restauration
  | Prof. Dr. Markus Blatz
- Paro-Endo-Läsionen & Perforationsreparatur
  | Prof. Dr. Bekir Karabucak
- Endodontische Mikrochirurgie
  | Prof. Dr. Sam Kratchman

Simultan-Übersetzung: Englisch-Deutsch



Workshops

DENTAL ROTATION DAY

- Revision und Obturation
  | Dr. Frank Setzer
- Endodontische Mikrochirurgie
  | Prof. Dr. Sam Kratchman In englischer Sprache!
- Anatomische Wurzelkanalinstrumentation
  | Dr. Gilberto Debelian In englischer Sprache!
- Postendodontische Restauration
  | Prof. Dr. Markus Blatz

An diesem Workshop-Tag durchlaufen Sie in kleinen Gruppen, mit Pausen, alle vier Hands-On-Kurse (Dauer je 90 Minuten).

Punktebewertung entsprechend der Empfehlung

Bis zu **25 Punkte** BZÄK DGZMK

Für weitere Infos und Anmeldung:

3529

American Dental Systems | FKG swiss endo | zumax | B&L BIOTECH | QUINTESSENCE PUBLISHING