PRÄZISION STATT KOMPROMISS

DIE VILA ALS THERAPIEKONZEPT FÜR KOMPLEXE KIEFERORTHOPÄDISCHE BEHANDLUNGSFÄLLE

Ein Beitrag von Dr. Franziska Lang*, Dr. Norbert Lang*, Dr. Antonia Böddeker*, Priv.-Doz. Dr. Isabel Knaup*, Prof. Dr. Dr. Ali Modabber**, Prof. Dr. Dr. Frank Hölzle**, Priv.-Doz. Dr. Rogerio B. Craveiro*, Prof. Dr. Michael Wolf*.

Vollständig individualisierte linguale Apparaturen (VILA) haben sich als hochpräzises Set-up-basiertes Therapiekonzept in der Kieferorthopädie etabliert und bilden an der Universitätsklinik RWTH Aachen einen festen Bestandteil des kieferorthopädischen Leistungsspektrums. Auf diese Weise kann komplexen Behandlungsfällen effektiv begegnet werden. Dies gilt für kombinierte kieferorthopädisch-kieferchirurgische Therapien und kongenitale Anomalien ebenso wie für Grenzfälle, die sich ohne chirurgische Intervention lösen lassen. Steigen dabei die Anforderungen an die dreidimensionale Behandlungsplanung oder ist die Patientencompliance eingeschränkt, lässt sich die Apparatur patientenspezifisch um skelettale Verankerungselemente erweitern. Besonders hervorzuheben ist, dass die labortechnische Planung der Zielokklusion vor Behandlungsbeginn in Kombination mit der individuellen Fertigung der Brackets und robotergefertigten, patientenspezifischen Bögen eine hohe Übereinstimmung zwischen geplantem und tatsächlich erreichtem Behandlungsergebnis erzielt. Dabei sind Torque, Rotation und Angulation jedes einzelnen Zahnes bereits im Set-up hinterlegt.[1] Gerade bei Fällen mit dreidimensionaler körperlicher Zahnbewegung reduziert dies nicht nur zusätzliche Nachjustierung durch den Behandler, sondern auch das Risiko unerwünschter Nebeneffekte an benachbarten Zähnen. Da zudem Bracketbasis und Bogengeometrie exakt auf die individuelle Zahnmorphologie und -position abgestimmt sind, entfällt das sonst systembedingte Torquespiel und die resultierende Kraftübertragung bei geringer Friktion wird berechenbarer.[2] Zur stetigen Optimierung unserer Behandlungsqualität ist dabei die Erhebung von Qualitätsindizes sinnvoll, die eine Objektivierung der Behandlungsergebnisse ermöglichen und eine bessere Vergleichbarkeit erlauben.[3,4]





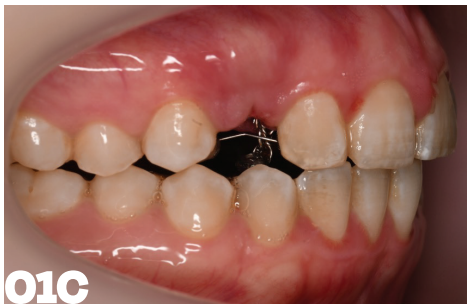

Abb. 1a–c: *Kombination skelettal verankerter Hilfsapparaturen mit der vollständig individualisierten lingualen Apparatur (VILA): skelettal verankerter Cantilever zum Halten der Frontzahnposition eines prächirurgisch dekompensierten Zahnbogens bei einer dolichofazialen Patientin* ***(a)****, skelettal verankerter Cantilever zur Einordnung eines verlagerten Eckzahnes bei einer erwachsenen Patientin* ***(b+c)****.*

*Klinik für Kieferorthopädie, Universitätsklinik RWTH Aachen, Deutschland
**Klinik für Mund-, Kiefer- und Geschichtschirurgie, Universitätsklinik RWTH Aachen, Deutschland

Kombiniert kieferorthopädisch-kieferchirurgische Therapie

Die erfolgreiche Therapie von kombiniert kieferorthopädisch-kieferchirurgischen Behandlungsfällen setzt eine enge interdisziplinäre Zusammenarbeit zwischen Kieferorthopädie und Mund-Kiefer-Gesichtschirurgie voraus.[5,6] An der Universitätsklinik RWTH Aachen hat sich diese Kooperation als besonders effektiv erwiesen, da regelmäßige gemeinsame Fallbesprechungen eine frühzeitige und präzise Abstimmung das geplante Therapieergebnis festlegen. Dabei besteht die kieferorthopädische Aufgabe in der präoperativen Phase vor allem darin, eine konsequente dentale Dekompensation zu erreichen, um die skelettale Diskrepanz nicht länger dental zu maskieren. Nur so lässt sich langfristig ein stabiles Behandlungsergebnis mit geringem Rezidivrisiko erzielen, wohingegen eine unzureichende Dekompensation das Risiko posttherapeutischer okklusaler Interferenzen mit instabilen Ergebnissen bis hin zu aufwendigen kieferorthopädischen Nachkorrekturen birgt.[7,8]

In der Dekompensationsphase ist es daher essenziell, das Set-up-basierte Zielergebnis möglichst exakt in die klinische Realität zu übertragen. Besonderes Augenmerk liegt dabei auf der ausreichenden Korrektur transversaler Diskrepanzen mittels patientenindividueller Expansions- und Kompressionsbögen sowie auf einer präzisen Torqueübertragung, die insbesondere bei stark kompensierten Kiefern über Erfolg oder Misserfolg der Vorbehandlung entscheidet. Ergänzend können in dieser Phase skelettale Hilfsapparaturen integriert werden. Diese können zum Beispiel bei besonders dolichofazialen Patienten hilfreich sein, wenn sie mit einem auf Intrusion aktivierten Cantilever kombiniert werden, um die Infraposition der Frontzähne zu halten bzw. zu verstärken, um so das postchirurgische Rezidiv zu minimieren und einen physiologischen Overjet und Overbite langfristig stabil einzustellen (Abb. 1a).

Exemplarisch veranschaulicht der Fall eines Klasse III-Patienten, wie die präzise kieferorthopädische Dekompensation die Voraussetzung dafür schafft, dass die zugrunde liegende skelettale Dysgnathie erfolgreich durch die chirurgische Korrektur therapiert werden kann. Dabei wurden prächirurgisch die transversal diskrepanten Zahnbögen mittels VILA und patientenindividuellen Bögen harmonisiert. Der negative Overjet, welcher mit der Klasse III korrespondiert und die diskrete gnathische Unterkiefer-Mittellinienverschiebung nach links sowie der leichte maxilläre Cant wurden hingegen dem chirurgischen Therapieschritt vorbehalten und im Rahmen der bimaxillären Umstellungsosteotomie korrigiert (Abb. 2).



Abb. 2a–l: *Fallbeispiel eines kombiniert kieferorthopädisch-kieferchirurgischen Behandlungsfalls: Anfangsbefund eines erwachsenen Patienten mit skelettaler Klasse III und zirkulärem Kreuzbiss sowie einer diskret nach links abfallenden Okklusionsebene* ***(a–d)****, Dekompensationsphase mit der vollständig individualisierten lingualen Apparatur (VILA;* ***e–h****), Finishingphase nach bimaxillärer Umstellungsosteotomie mit Einstellung einer beidseitigen funktionellen und gesicherten Okklusion mit Korrektur der Okklusionsebene* ***(i–l)****.*

Einordnung retinierter Oberkiefereckzähne mithilfe von vollständig individualisierten lingualen Apparaturen

Retinierte Oberkiefereckzähne stellen meist eine besonders anspruchsvolle kieferorthopädische Therapieindikation dar, da sie neben einer präzisen dreidimensionalen Bewegungskontrolle häufig auch komplexe biomechanische Zugkräfte über einen langen Behandlungszeitraum erfordern.[9] Gerade im Erwachsenenalter ist die Nachfrage nach einer unsichtbaren Behandlungsoption hoch. Die VILA bietet hier den entscheidenden Vorteil, dass die Einordnung des Zahns von der chirurgischen Freilegung über die initiale Zugphase bis zur finalen Einstellung in den Zahnbogen von lingual erfolgen kann, ohne dass auf Genauigkeit oder Kontrolle verzichtet werden muss.

Insbesondere bei erwachsenen Patienten stellt die Behandlung retinierter Eckzähne eine besondere Herausforderung dar, da das Risiko einer Ankylose berücksichtigt werden muss.[10] Dabei sollten frühzeitige radiologische und klinische Reevaluationen in der Zugphase notwendig sein, um eine erfolglose, überlange Belastung des parodontalen Gewebes und der Nachbarzähne zu vermeiden. Die individuell geplante, präzise Zugvektorkontrolle erlaubt es, bereits in einer frühen Behandlungsphase gezielt zu prüfen, ob eine physiologische Zahnbewegung überhaupt stattfindet und die Therapiestrategie etwa in Richtung einer chirurgischen Transposition oder Extraktion frühzeitig anzupassen, statt wertvolle Behandlungszeit zu verlieren.[10]

Neben der Ankylose sollte bei der Einordnung von Eckzähnen auch das Risiko gingivaler Rezessionen berücksichtigt werden, insbesondere wenn der Zahn stark bukkal verlagert ist oder durch das schmale marginale Parodont bewegt werden muss.[11] Die vollständig individualisierte linguale Set-up-basierte Apparatur ermöglicht, dass sich der Zahn kontrolliert innerhalb der bukkolingualen Knochendimension bewegen kann, was einen wesentlichen Beitrag zur Reduktion des Rezessionsrisikos darstellen kann. Eine besondere Bedeutung kommt zudem der finalen Torque- und Achsenkontrolle zu. Retinierte Eckzähne sind häufig mit ausgeprägter Wurzelfehlstellung verlagert, sodass der Zahn nicht nur in die Bogenlinie, sondern achsengerecht mit korrektem Wurzeltorque eingeordnet werden muss, um eine physiologische Papillenausformung und ein stabiles parodontales Attachment zu erreichen.[12] Die für die individuelle Zielposition vorgefertigten Bögen in Kombination mit der Slotpräzision der VILA übertragen diesen Torque gezielt und ohne aufwendige Einzelzahnbiegungen. So lässt sich der hohe funktionelle und parodontale Anspruch der Eckzahneinordnung mit einem ebenso hohen ästhetischen Anspruch vereinen, sodass die Patienten während der oft mehrjährigen Behandlungsdauer von der Lingualapparatur profitieren (Abb. 1b+c).

Abbildungen: © Universitätsklinik RWTH Aachen



Abb. 3a–k: *Fallbeispiel einer konservativ behandelten erwachsenen Grenzfallpatientin: Anfangsbefund einer Patientin mit konvexem Profil und skelettaler Klasse II* ***(a–d)****, Harmonisierung der Zahnbögen sowie Aufrichtung der Fronten* ***(e–g)****, Abschlussbefund mit Profilverbesserung sowie bilateraler stabiler und funktioneller Okklusion* ***(h–k)****.*

Grenzfälle ohne kieferchirurgische Intervention – dentale Kompensation mittels VILA

Neben den eindeutig chirurgisch-kieferorthopädischen Kombinationsfällen existiert eine relevante Gruppe von Patienten, bei denen die skelettale Dysgnathie grundsätzlich eine chirurgische Intervention rechtfertigen würde, das Erscheinungsbild die zu erwartenden korrespondierenden phänotypischen Merkmale jedoch nicht abbildet und somit eine dentale Kompensation in Erwägung gezogen werden kann. Dabei lassen sich diese Grenzfälle sinnvoll in den drei bekannten Raumebenen betrachten.

Betrachtet man die Transversalebene, so werden transversale Diskrepanzen im Erwachsenalter häufig über eine chirurgisch unterstützte Gaumennahterweiterung (Surgically Assisted Rapid Palatal Expansion, SARPE) aus dem Oberkiefer korrigiert. Insbesondere vor dem Hintergrund möglicher gingivaler Rezessionen durch dentoalveoläre Kompensation fällt die Entscheidung oft zugunsten der SARPE. Aktuelle Studien zeigen jedoch, dass kein signifikanter Unterschied zwischen SARPE und transversaler dentoalveolärer Kompensation hinsichtlich gingivaler Rezessionen nachweisbar ist.[13] Bei moderaten Zahnbogenbreitendiskrepanzen sollte so der Einsatz einer vollständig individualisierten lingualen Apparatur mit patientenindividuellen Expansions- und Kompressionsbögen diskutiert werden.[14] Dabei sollte die transversale Korrektur angesichts der Rezidivprophylaxe gezielt auf den Prämolaren- und Molarenbereich beschränkt werden, sodass die intercanine Distanz nicht iatrogen verändert wird.[15] Im Erwachsenenalter beruht die transversale Anpassung mittels VILA überwiegend auf koordinierten dentoalveolären Remodellingprozessen, die in beiden Kiefern erfolgen kann. Dazu konnte eine Untersuchung von Schmid et al. erfolgreich nachweisen, dass sich das Korrekturausmaß in der Transversale zwischen einer chirurgisch unterstützten Gaumennahterweiterung und einer rein kieferorthopädischen Behandlung mittels VILA bei moderatem bis ausgeprägtem Kreuzbiss nicht signifikant unterscheidet.[16,17]

Auch in der sagittalen Ebene kann bei skelettal auffälligen erwachsenen Patienten ein konservativer Behandlungsansatz berücksichtigt werden (Abb. 3). Besonders bei distalbasalen (Klasse II-)Patienten kann ein klassischer Klasse II-Therapieansatz mittels festsitzendem Klasse II-Gerät eine Alternative darstellen.[18,19] In dem Kontext ist die Frontzahntorquekontrolle der VILA hervorzuheben, die der erwartbaren, unerwünschten Protrusion als Nebenwirkung der festsitzenden Klasse II-Geräte Rechnung trägt.[20] Diese zuverlässige Torquekontrolle unterstützt ebenso Camouflageansätze zur dentoalveolären Kompensation von Klasse II- sowie Klasse III-Fällen mit gezielter Prämolarenextraktion und anschließender En-masse-Retraktion der Frontzähne.[21-23]

Im Hinblick auf die vertikale Dimension kann die vollständig individualisierte linguale Apparatur insbesondere bei mild bis moderat ausgeprägten offenen Bissen mit zugrunde liegender Zungendysfunktion interessante therapeutische Möglichkeiten bieten. Bei Patienten im Jugend- und Erwachsenenalter mit einem anterioren offenen Biss, der durch eine persistierende Zungenfehlfunktion bzw. eine interponierte Zungenlage unterhalten wird, beobachten wir unter VILA-Therapie in Kombination mit einer logopädischen Begleittherapie häufig einen zunehmenden Bissschluss. Dabei kann die lingual positionierte Bracketapparatur durch die Veränderung der oralen Umgebung zur Unterbrechung des persistierenden Zungenhabits durch Elimination der interponierten Zunge beitragen, während die logopädische Begleittherapie die funktionelle Reorganisation der Zungenruhelage und des Schluckmusters unterstützt.

Die Entscheidung für einen kompensatorischen, nichtchirurgischen Therapieansatz sollte stets interdisziplinär und unter Abwägung funktioneller, ästhetischer und parodontologischer Gesichtspunkte getroffen werden. Ergänzend sind Faktoren wie Wachstumsstadium, Patientenalter, Compliance, Rezidivrisiko und der Zustand des parodontalen Attachments zu berücksichtigen.

Zusammenfassung

Die vorgestellten Fallkonstellationen verdeutlichen, dass die VILA sowohl in der präoperativen Dekompensationsphase kombiniert kieferorthopädisch-kieferchirurgischer Patientenfälle als auch in der Therapie chirurgischer Grenzfälle ihre besonderen Stärken aufweist. In der Dekompensationsphase liegt die zentrale Herausforderung in der Regel darin, transversale Diskrepanzen sowie stark kompensierte Zahnachsen gemäß dem chirurgisch geplanten Zielergebnis aufzulösen. Eine unzureichende Umsetzung kann somit unmittelbar die Stabilität des postoperativen Ergebnisses beeinträchtigen. Da das Ziel-Set-up bereits präoperativ die korrekte transversale Relation beider Kiefer sowie die notwendigen Torquewerte berücksichtigt, ermöglicht die individualisierte Bracketbasis in Kombination mit patientenspezifischen Bögen, auch bei komplexen, stark kompensierten Ausgangsbefunden, eine präzise Umsetzung.

Bei Grenzfällen ohne chirurgische Intervention besteht häufig die Herausforderung darin, skelettale Diskrepanzen durch dentoalveoläres Remodelling in allen drei Raumebenen zu kompensieren, ohne parodontale Grenzen zu überschreiten. Durch die vollständig individualisierte linguale Apparatur und deren Slotpräzision lässt sich die Torquekontrolle bei diesen biomechanisch anspruchsvollen Kompensationsbewegungen präzise steuern und ermöglicht kontrollierte translatorische statt kippende Zahnbewegungen. Die Set-up-basierte patientenspezifische Lingualapparatur, die selektive Ankopplung skelettaler Verankerungselemente sowie die hohe Vorhersagbarkeit der Kraftvektoren verbessern in beiden Indikationsbereichen die Therapiesicherheit und das qualitative Endergebnis. ■

Literatur

KONTAKT

Dr. Franziska Lang
Klinik für Kieferorthopädie,
Universitätsklinik RWTH Aachen
www.ukaachen.de