

15 Jahre Integration des Diodenlasers – Bewährte Methode in der Praxis

Die Wertigkeit von Laserlicht bei der Biofilmbekämpfung war lange Zeit wissenschaftlich umstritten. Grund hierfür war mit großer Wahrscheinlichkeit die Anfang der 1990er-Jahre formulierte Forderung, dass Laserapplikation als alleinige Behandlungsmaßnahme zu erfolgen haben. Mit dem Scheitern dieses Ansinnens und der Erkenntnis, dass Laserlicht als Adjuvans einzusetzen ist, stieg die allgemeine Akzeptanz des oralen Einsatzes.

Dr. Georg Bach/Freiburg im Breisgau

ZWP online
 Weitere Beiträge von Dr. Bach
 finden Sie unter www.zwp-online.info/fachgebiete/laserzahnmedizin

■ Nicht immer ist es uns gegönnt, Patienten mit einer profunden marginalen Parodontopathie, welche sich einer chirurgisch-resektiven Therapie, mitunter auch mit rekonstruktiven Anteilen, unterzogen haben, über einen längeren Zeitraum zahnärztlich betreuen zu dürfen. Dieser Erkenntnis entsprechend ist auch wenig entsprechende Literatur verfügbar. Im Falle neuer Therapiekonzepte oder bei Durchführung adjuvanter Maßnahmen als Ergänzung eines bewährten Therapieschemas ist die Anzahl veröffentlichter Studien/sonstiger Publikationen noch mehr limitiert.

Im Jahre 1995 wurde auf der IDS in Köln der erste Diodenlaser (Wellenlänge 810 nm) vorgestellt. Seit 1994 war dieses damals verfügbare Gerät – zunächst noch als Prototyp – in einer Erprobungsphase im Einsatz. Bereits Ende 1994 fanden erste Behandlungen von Patienten mit dieser „neuen“ Laserwellenlänge, die bis dato in der Zahnmedizin nicht eingesetzt worden war, statt. Die Freiburger Laserarbeitsgruppe um Krekeler und Bach, die sich als erste mit der Integration von Diodenlaserlicht in der Zahnheilkunde beschäftigten, sahen für diese neue Technik erhebliche Vorteile:

Hochleistungsdiode-laser emittieren monochromatisches, kohärentes Licht der Wellenlänge von 810 nm. Dieses wird besonders von dunklen Oberflächen hervorragend absorbiert. Deshalb eignet sich der Injektionslaser (= Diodenlaser) hervorragend zur Durchführung von Schnittführungen, wie sie in der zahnärztlichen Chirurgie üblich sind, sowie für die Entfernung benignen Tumoren in der Mundhöhle, für die Freilegung von Implantaten und zum Einsatz in der mukogingivalen Chirurgie. Dieses gute Schneideverhalten erklärt sich durch die hervorragende Absorption des Laserlichts durch das im Gewebe enthaltene Hämoglobin. Neben dem Einsatz in der Weichteilchirurgie wird der Diodenlaser auch zur Dekontamination keimbesiedelter Oberflächen (an Implantaten und Zähnen) eingesetzt. Hier konnte gezeigt werden, dass besonders das gramnegative, anaerobe Keimspektrum durch das Laserlicht suffizient geschädigt wird.

Folgender Beitrag möchte – anhand dreier ausgewählter Patientenfälle – über unsere „Freiburger“ Erfahrungen mit der Integration der Laserlichtdekontamination bei der Therapie marginaler Parodontopathien berichten.

Material und Methode

Vorgestellt werden die Behandlungsergebnisse von drei Patienten, welche über einen 15-Jahres-Zeitraum (12/94–04/10) zahnärztlich behandelt wurden. Ursprünglich litten diese drei Patienten an einer profunden Parodontopathie mit unadäquatem Stützgewebsabbau. Der Behandlungsablauf verlief nach folgendem Schema:

1. Initialtherapie (Dezember 1994 bis Januar 1995):

- Motivation und Instruktion des Patienten
- Reinigung und Politur
- Applikation desinfizierender Agenzien

2. Resektive Phase (Januar bzw. Februar 1995):

- Bildung eines Mukoperiostlappens
- Entfernung des Granulationsgewebes
- Dekontamination mit Diodenlaserlicht ($p = 1,0 \text{ Watt}$; $t_{\text{max}} = 20 \text{ Sek.}$)
- apikales Verschieben der Weichteile

3. Rekonstruktive Phase (Januar bzw. Februar 1995):

- falls erforderlich Knochenaugmentation
- ggf. mukogingivale Korrekturen

4. Recallphase (seit Mai 1995 bis heute):

- Nach vier Wochen, sechs Monaten, einem Jahr und dann jährlich vollständiges Erheben klinischen Befundes, Anfertigen von Röntgenbildern, erneute Dekontamination eventuell freiliegender Wurzelareale mit Diodenlaserlicht.

Bildgebende Verfahren

Als bildgebende Verfahren wurden im Regelfall das Orthopantomogramm (Panoramaschichtaufnahme) und bei speziellen Fragestellungen/als Ergänzung Zahnfilm-aufnahmen in Paralleltechnik verwendet. In einigen Fällen exazerbierter Entzündungen kamen auch A- und B-Scan-Ultraschallverfahren zum Einsatz. Präoperativ wurde ein Orthopantomogramm erhoben, direkt postoperativ das Orthopantomogramm, und danach alle drei Jahre eine Panoramaschichtaufnahme.

Der Vorteil des Orthopantomogramms ist sein panoramaartiger Überblick über sämtliche Zähne, den knöchernen Limbus alveolaris und wichtige benachbarte anatomische Strukturen. Zahnfilm-aufnahmen in Paralleltechnik hingegen erlaubten Aussagen über die Progre-dienz, Stillstand des Stückgewebsabbaues, da hier reproduzierbare Aussagen über den Verlauf des Limbus alveolaris getroffen werden können.

Mikrobielle Diagnostik

Zu den Zeitpunkten der Röntgendiagnostik (s.o.) wurden auch Keimentnahmen der betroffenen Areale durchgeführt. Hierbei wurde nicht die klassische mikrobiologische Untersuchungstechnik (Keimentnahme, Anzucht, Reinkulturen, Mikroskoppräparate, Gaschromatografie, Antibiotikaempfindlichkeit und bunte Reihen) durchgeführt. Vielmehr wurden DNA-RNA-Hybridisierungssonden verwendet.

Diese Hybridisierungssonden haben/hatten den Vorteil, dass kein Lebendmaterial aus den sondierten Gebieten zur Anzucht erforderlich war. Dies minimierte den Aufwand in der Praxis. Zudem waren die Ergebnisse bedeutend schneller als bei der klassischen mikrobiologischen Untersuchung verfügbar. Nachteil dieser Schnelltests sind der recht hohe Preis. Zudem werden bei dem verwendeten Produkt nur spezielle Markerkeime erfasst, nicht alle in der Tasche befindlichen mikrobiellen Lebewesen können bestimmt werden.

Die Stelle, an der eine Keimentnahme geplant wurde, musste mit einem Wattebausch vorsichtig getrocknet werden, anschließend wurde die Papierspitze platziert und nach einer Wartezeit von zehn Sekunden unmittelbar in ein steriles Gefäß verpackt und der Herstellerfirma zur Keimbestimmung zugeleitet. Es erfolgt dort eine Bestimmung der Keime und eine Beurteilung der sogenannten Markerkeimwerte. Als negativ wurde bewertet, wenn weniger als 0,1% als Markerkeim identifiziert wurden. Als niedrig wurde die Identifikation von 0,1–0,99% als Markerkeime eingestuft. Mittel wurde bezeichnet, wenn 1,0–9,9% als Markerkeime identifiziert wurden, als hoch, wenn mehr als 10% als Markerkeime bestimmt wurden.

Laserlichtdekontamination

Wesentlicher Bestandteil der gesamten Therapie war die Dekontamination:

Diese erfolgte mit Diodenlaserlicht der Wellenlänge 810 nm und einer Leistung von 1 Watt und 20 Sekunden Applikationsdauer pro Zahn und Implantat unter Faserkontakt im continuous-wave-mode (Dauerstrichverfahren). Bei Einhaltung die-

ser Parameter (Zeitlimitierung und Limitierung der Leistung) ist gewährleistet, dass die Krankheit verursachende Keimspektrum suffizient geschädigt wird, gleichzeitig aber auch, dass Pulpa bzw. periimplantäre bzw. peridontale Gewebestrukturen keine thermische Schäden erleiden (Bach und Krekeler, 1994).

Die Patientenfälle

Aus dem ursprünglichen Patientenkontingent der „Diodenlaser-Grundstudie“ (25 Patienten) aus dem Jahre 1995 (Krekeler-Bach, Sektion Parodontale Chirurgie der Universitätszahnklinik Freiburg im Breisgau) werden drei Patienten vorgestellt, die „typische Verlaufsmuster“ zeigen und dennoch den Vorteil der Integration von Diodenlaserlichtapplikation in ein bewährtes Therapieschema zur Behandlung marginaler Parodontopathien veranschaulichen soll.

Fall 1: Die Haltetherapie

Vorgeschichte

Die Patientin (geb. 1954) suchte den Sonntagsnotdienst der Zahnklinik in Freiburg auf. Grund hierfür waren Schmerzen an Zahn 37. Dort wurde eine profunde Parodontopathie festgestellt (Abb. 1 bis 4), die Patientin suchte unsere Sektion gleich am darauffolgenden Montag mit der Bitte um Behandlung auf. Sie war von ihrem Hauszahnarzt vor sechs Monaten komplett neu mit festsitzendem Zahnersatz versorgt worden. Eine präprothetisch Röntgendiagnostik fand nicht statt. Bei der Patientin handelt es sich um eine fitte und sehr gesundheitsbewusste Physiotherapeutin.

Klinischer Ausgangsbefund (1995)

Pfeilerzahn 17 wies einen Lockerungsgrad von 2 auf, ebenfalls Zahn 26 und Zahn 45. Beim Sondieren mesial 37 wurde eine profunde, schwer stillbare Blutung und ge-

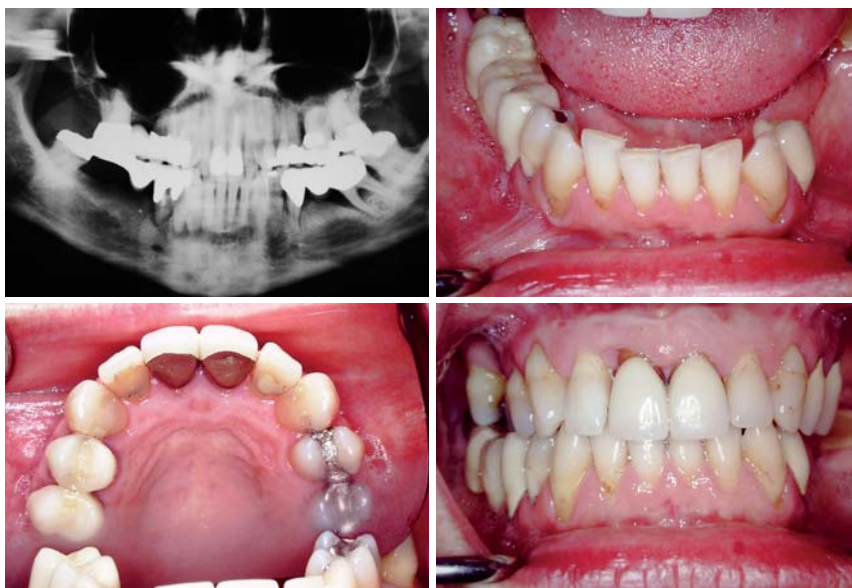


Abb. 1 bis 14 – Fall 1: „Die Haltetherapie.“ – Abb. 1: Panoramaschichtaufnahme (Notdienst) aus dem Jahr 1995 – direkt vor Beginn der Behandlung. – Abb. 2 bis 4: Ausgangsbefund im Jahr 1995.

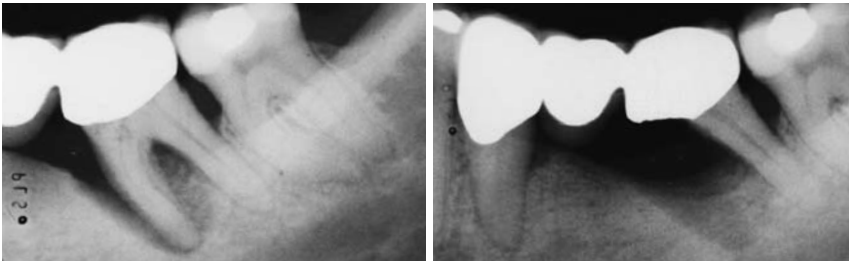


Abb. 5a und b: Zahn 37 war trotz Hemisektion nicht erhaltungswürdig (Zustand im August 1995). Somit entstand eine große Schaltlücke im dritten Quadranten (Zustand Ende November 1995).

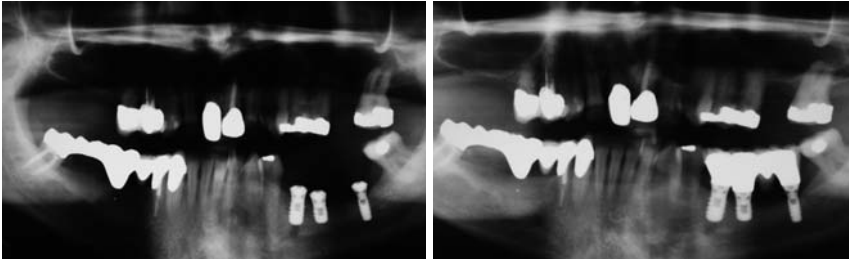


Abb. 6: Orthopantomogramm nach Insertion dreier kurzer Implantate („shorties“) in der linken atrophischen Unterkieferhälfte. – **Abb. 7:** Sechs-Jahres-Kontrolle im Jahre 2001.

nerell BOP und hohe Sondierungstiefen festgestellt. Interdental wurden weiche Beläge angetroffen, auch unter den Brückengliedern.

Röntgenbefund (1995)

Die Panoramaschichtaufnahme (Orthopantomogramm) zeigt schwere horizontale und vertikale Knochenläsionen. An Zahn 35 und 26 bestehen schüsselförmige Defekte. Die Trifurkation 34 ist radiologisch geöffnet.

Diagnose

Schwerstform einer adulten marginalen Parodontitis, durchaus mit Anteilen einer rasch verlaufenden Komponente.

Behandlungsverlauf 1995–2010

Im Rahmen einer ersten Schmerzbehandlung wurde Zahn 37 extrahiert, ebenso die Zähne 26, 17 und 35. Es folgte die Eingliederung abnehmbarer Immediatprothesen, da im Rahmen der Extraktionstherapie alle drei Brückenrekonstruktionen zerstört werden mussten. Die Vorbehandlungsphase gestaltete sich unproblematisch, die Patientin war sehr motiviert und lernte bald die instruierten Mundhygienetechniken. Im Zeitraum von Juni bis August 1995 wurden die verbliebenen Zähne offen kürettiert. Die Patientin war über einen langen Zeitraum rezidivfrei und wurde im dritten Quadranten mit Implantaten und die verbliebenen Seitenzähne im Oberkiefer mit feststehendem Zahnersatz versorgt (Abb. 6).

Dabei blieb die Schaltlücke im zweiten Quadranten auf Wunsch der Patientin bestehen, im ersten Quadranten wurde das Prinzip der verkürzten Zahnreihe verwirklicht (von 5 zu 5). Dieser Zustand konnte von Ende 1996 bis 2008 gehalten werden. Die Patientin nahm die Recall-Termine sehr gewissenhaft wahr. Hier wurde neben den üblichen Reinigungs-, Motivations- und Instruktionsschritten stets auch eine Diodenlaserlichtapplikation durchgeführt. Besonderer Schwerpunkt hierbei waren die parodontal schwer angeschlagenen Prämolaren und der verbliebene Molar 27.

Erste Reinflamationen der marginalen Parodontopathie waren im Jahre 2009 zu verzeichnen, woraufhin

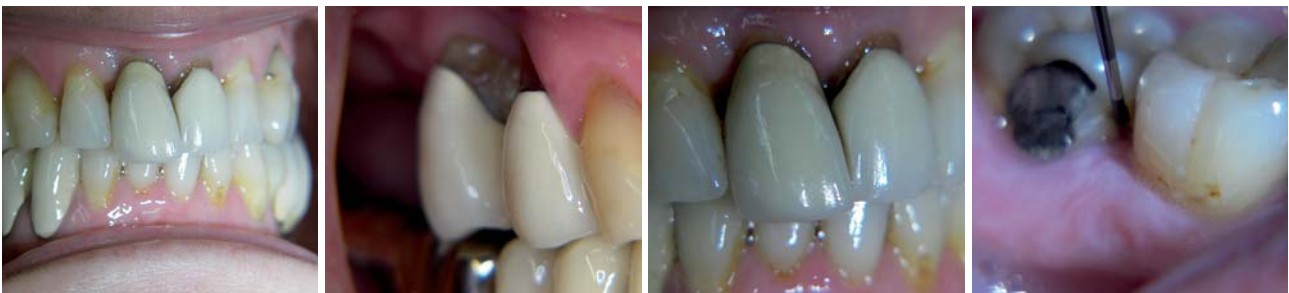

Abb. 8 bis 11: Klinischer Befund im Jahre 2009, kurz vor der Sanierung im Oberkiefer.

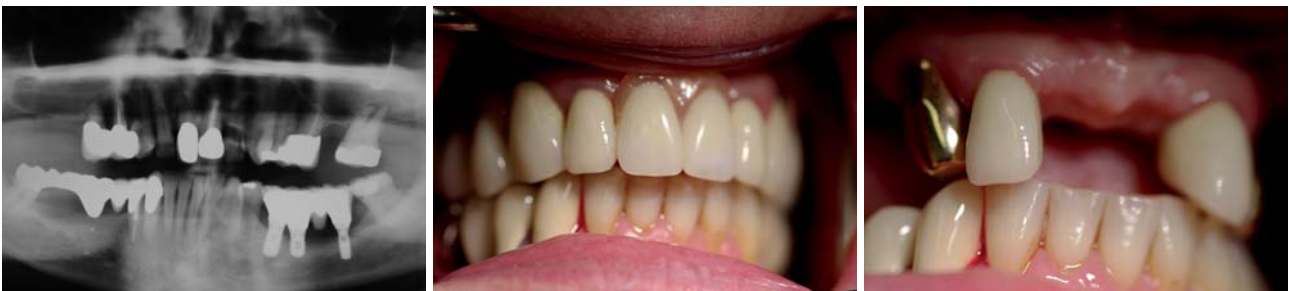

Abb. 12: Die parodontalen Läsionen (vertikale Knocheneinbrüche) an den Zähnen 15, 14, 24 und 25 sind so fortgeschritten, dass diese Zähne nicht mehr als erhaltungswürdig einzustufen sind. – **Abb. 13 und 14:** Wesentliche Änderungen im Vergleich zum Ausgangsbefund betrafen den Oberkiefer. Hier mussten Zähne entfernt werden. Ebenso wurde eine abnehmbare (teleskopierende) Teilprothese inseriert.

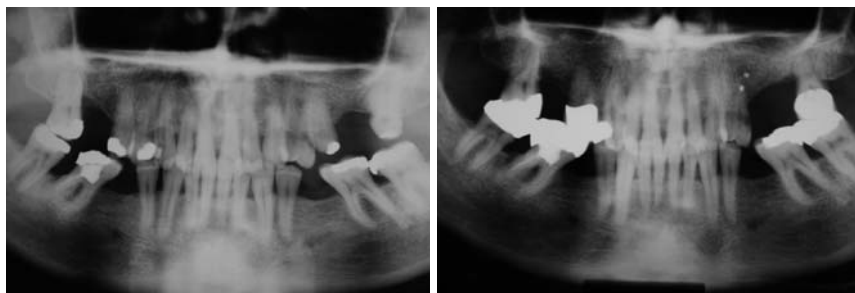


Abb. 15 bis 24 – Fall 2: „Erfolg durch (laserunterstützten) Recall.“ – **Abb. 15:** Aus dem Jahr 1994 (vor Behandlungsbeginn) ist eine Panoramaschichtaufnahme verfügbar gewesen. – **Abb. 16:** Ausgangsröntgenbild im Jahre 1995.

nochmals eine Kürettage der Zähne 14, 15 und 27 durchgeführt wurde. Aufgrund unterschwelliger, aber latenter Beschwerden erfolgte Anfang 2010 die Entfernung der Zähne 15, 14, 27 und eine Neukonzeption für die Versorgung des Oberkiefers (Abb. 12). Hier wurde nun eine abnehmbare teleskopierende Prothese (Eckzähne sind Pfeilerzähne) eingliedert (Abb. 13 und 14).

Im Unterkiefer hingegen ist der seit 15 Jahren eingegliederte Zahnersatz nach wie vor im Munde, es sind keine Anzeichen für einen Stützgewebsabbau an den natürlichen und künstlichen Zahnpfeilern zu verzeichnen.

Epikrise

Sehr bemerkenswert bei dieser Patientin war das große Maß an Vertrauen, welches sie – trotz schlechter Erfahrungen in der Vergangenheit – dem neuen, damals außergewöhnlichen laserunterstützten Therapiekonzept entgegenzubringen vermochte.

Ihre Compliance war die gesamten 15 Jahre hindurch außerordentlich gut, dank gewissenhafter Mundhygiene und striktem Einhalten des Recallsystemes war sie weit über ein Jahrzehnt hindurch rezidivfrei. Dies gilt nach wie vor für den Unterkiefer, im Oberkiefer bedingte der vorgängig erfolgte massive Stützgewebsverlust letztendlich die Entfernung dreier Zähne.

Dank der diodenlaserunterstützten Parodontaltherapie und dem engmaschigen Recall konnte der Patientin jedoch über einen längeren Zeitraum ein wesentlicher Anteil ihres Oberkieferzahnbestandes und das Konzept des festsitzenden Zahnersatzes erhalten bleiben. Erst in jüngster Zeit musste dieses Konzept im Oberkiefer zugunsten eines abnehmbaren Zahnersatzes geändert werden, dies jedoch 15 Jahre nach einem ähnlichen Vorschlag (abnehmbarer Zahnersatz) durch den damaligen behandelnden Zahnarzt.

Fall 2: Erfolg durch (laserunterstützten) Recall

Vorgeschichte

Der im Folgenden vorgestellte Patient (geb. 1938) war seit seiner Kindheit bei einem Zahnarzt in Behandlung, der 1991 verstarb. Seit geraumer Zeit klagte er über Zahnschmerzen und Zahnfleischbluten, letzteres auch spontan. Es erfolgte eine Konsultation des Praxisnachfolgers seines früheren Zahnarztes – seinen

entsprechenden Schilderungen (Beschwerden) habe der Kollege jedoch wenig Aufmerksamkeit geschenkt und einmal bemerkt, dass „man da nichts machen könne“. Für die Erstuntersuchung in unserem Hause hatte der Patient das zuletzt angefertigte OPG besorgt (Abb. 15), verweigerte jedoch (drei Monate danach bei uns) eine erneute Röntgendiagnostik. Er gab an, gesund zu sein.

Klinischer Ausgangsbefund (1995)

Die Zähne 27, 37 und 38 zeigten einen Lockerungsgrad von I–II. Im Seitenzahnggebiet imponierten hohe Sondierungstiefen, dort wurde generell auch BOP festgestellt. Die Unterkieferfront stellte sich reizlos dar. Interdental wurden weiche Beläge festgestellt. Es imponierten Schalllücken in Regio 16, 25, 26, 27, 45, 46, 35 und 36 (Abb. 16 bis 18).

Röntgenbefund (1995)

Die Panoramaschichtaufnahme (Orthopantomogramm) zeigt ein adultes Gebiss mit generellem horizontalen Knochenabbau und profunden vertikalen Knochenläsionen an den Zähnen 17, 24, 27, 47, 48 (Abb. 19). Der Patient ist vorwiegend mit gegossenen Restaurationen versorgt. Zahn 24 weist zwei apikale röntgendichte Strukturen an den Wurzelspitzen und eine diskrete periapikale Aufhellungszone auf.

Diagnose

Adulte marginale Parodontitis.

Behandlungsverlauf 1995–2010

Die gesamte Vorbehandlungsphase gestaltete sich aufgrund der zunächst großen Compliance des Patienten sehr unkompliziert. Die Zähne des Oberkiefers und des Unterkiefers wurden in der anschließenden chirurgischen Phase im gemischt offenen (Seitenzahnggebiet)-geschlossenen (Frontzahnggebiet) kürettiert. Der chirur-

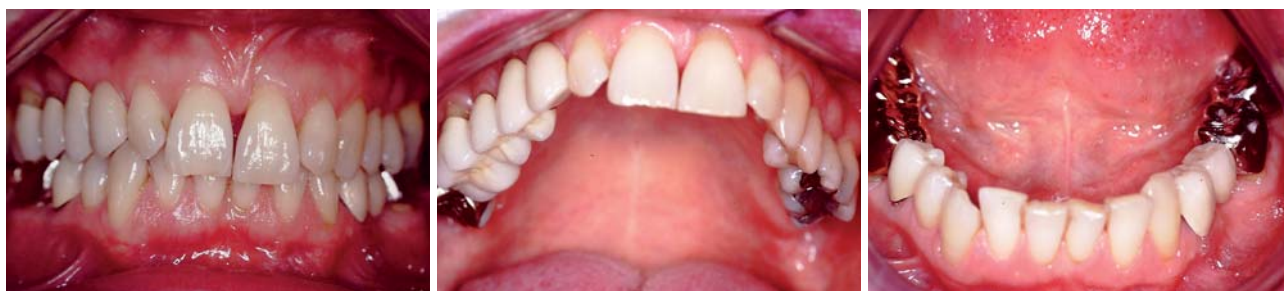

Abb. 17 bis 19: Ausgangsbefund im Jahre 1995.

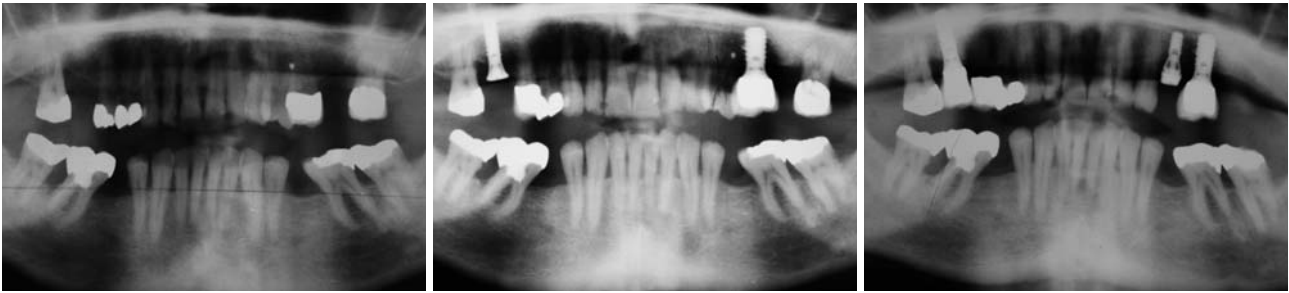

Abb. 20: Vier-Jahres-Kontrolle 1999. – **Abb. 21:** Panoramaschichtaufnahme aus dem Jahr 2004: Es erfolgte eine Pfeilervermehrung mittels dentaler Implantate. – **Abb. 22:** OPG aus dem Jahr 2007: Auch zwölf Jahre nach Behandlungsbeginn ist das Prinzip der Pfeilervermehrung weiterverfolgt worden.

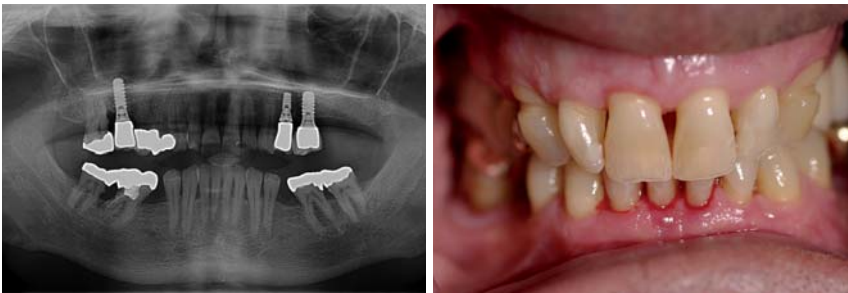

Abb. 23: Aktuelle Panoramaschichtaufnahme aus dem Jahre 2010. – **Abb. 24:** Klinisches Bild aus 2010: Es imponieren weitestgehend reizlose Verhältnisse.

Epikrise

Wir sehen die Prognose nach der Entfernung der nicht zu rettenden Zähne und der systematischen Pfeilervermehrung als sehr günstig an. Die Compliance des Patienten ist – nach Schwankungen im mittleren Beobachtungszeitraum – stabil und gut, auch das lange rezidivfreie Intervall ist überaus erfreulich.

gische Teil der Parodontalbehandlung war im April 1995 abgeschlossen; seither befindet sich der Patient im Recall-System, welches er anfänglich sehr ernst nahm und nach Abschluss der chirurgischen Behandlung über vier Jahre auch rezidivfrei blieb (Abb. 20).

1999 bis 2003 gab es Schwierigkeiten beim Recall, mehrfach blieb der Patient trotz vereinbarter Termine fern oder verschob kurzfristig die Termine. Anfang 2003 konnten an Zahn 23, 24 und 27 erhöhte Sondierungstiefen und an drei weiteren Zähnen Blutung auf Sondieren festgestellt werden. Eine erneute Kürettage mit Laserlichtdekontamination ließ die klinischen Entzündungszeichen abklingen, wobei sich 27 als nicht rettbar herausstellte und entfernt wurde, ebenso wie Zahn 24 (Zustand nach Wurzelspitzenresektion), der subgingival frakturierte.

Diesomit entstandene Freundsituation ab Zahn 23 in der linken Oberkieferhälfte und die seit längerem bestehende Schalllückensituation in der rechten Oberkieferhälfte wurden mittels dreier Implantate gelöst, die nach jeweils dreimonatiger Osseointegrationszeit mit Kronen versorgt wurden (Abb. 21). Wir einigten uns mit dem Patienten auf ein vierteljährliches Recall mit Vereinbarung des nächsten Termins bei Beendigung einer jeweiligen Recallsitzung. Seither besteht Rezidivfreiheit (Abb. 24).

Weitere Röntgenbefunde im Behandlungsverlauf bis zum aktuellen Zustand

Die knöcherne Stützgewebssituation an Zahn 24 zeigte im Verlauf der angefertigten Bilder deutliche Tendenzen einer Reduktion (Anmerkung: Dieser Zahn wurde auch extrahiert). Bei allen anderen Zähnen konnten keine wesentlichen Änderungen beim Verlauf des knöchernen Limbus alveolaris festgestellt werden. Auch die Implantate wiesen seit deren Insertion bis zum heutigen Tage keine Veränderungen bezüglich der periimplantären knöchernen Situation auf.

Fall 3: „Der komplett erfreuliche Langzeitpatient“

Vorgeschichte

Der Patient (geb. 1952) hatte viele Jahre den gleichen Zahnarzt, den er regelmäßig zu Kontrolluntersuchungen konsultierte. Für den Patienten überraschend wurden im Januar 1994 die Zähne 12 und 11 „locker“ und mussten extrahiert werden (Abb. 25). Es erfolgte eine Überweisung in unser Haus. Der Patient war durch die Zahnverluste und die Überweisung („fühle mich abgeschoben“) sichtlich unzufrieden. Er ist als Sportlehrer tätig und gab an, gesund zu sein.

Klinischer Befund (Stand 1995)

Es lagen nahezu an allen Zähnen erhöhte Sondierungstiefen vor, im Seitenzahngebiet blutete es zudem beim Sondieren. Die Glattflächenreinigung war sehr gut, interdental wurden jedoch Beläge festgestellt. Es lagen keilförmige Defekte an den Zahnhälsen der OK-Prämolaren vor. Prothetisch war der Patient vorwiegend mit gegossenen Restaurationen versorgt (Abb. 26 bis 28).

Röntgenbefund (Stand 1995)

Im Oberkiefer verlief der knöcherne Limbus alveolaris auf einem sehr deutlich reduzierten Niveau. Der Kieferkamm im Bereich der Zahnücke 12, 11 war überaus stark atrophiert. Auch im Unterkiefer erwies sich das Knochenangebot als reduziert, wenngleich nicht in dem Maße wie im Oberkiefer. Zahn 45 ist wurzelkanalbehandelt. Die Kronenränder der gegossenen Restaurationen passen sich nicht genau der Kontur des Zahnes an, sie sind sehr überhängend gestaltet.

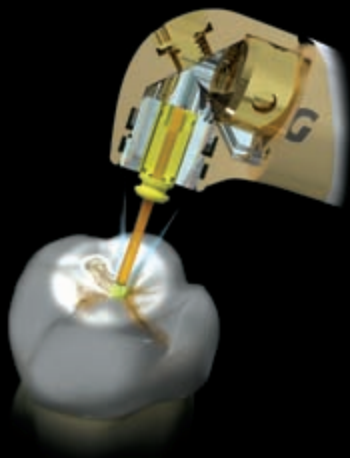
Diagnose

Schwere adulte marginale Parodontitis.

The Dual Wavelength *waterlase***iPlus*[™]

Advancing Laser Technology to Its Ultimate

*i*NCOMPARABLE ACCESS & FIELD OF VISION



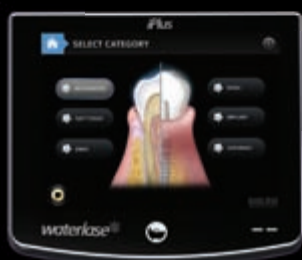- ⊕ No Pain, Therefore No Shot Necessary
- ⊕ No Micro-fractures or Thermal Damage
- ⊕ No Cross Contamination as with Burr
- ⊕ Best Ergonomic & Smallest Design

*i*NCREDIBLE POWER



- ⊕ Cutting Speed that Surpasses the High Speed Handpiece and Any Other Dental Laser on the Market
- ⊕ Cuts Faster and More Efficiently than Lasers with More Power Watts
- ⊕ Combines 0.5-10 Watts Power with 100 Hz & Short Pulse for 600 mJ of Laser Energy
- ⊕ Patented Laser Technology

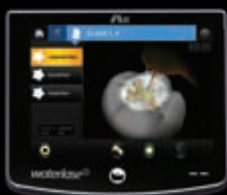*i*NTUITIVE GRAPHICAL USER INTERFACE



- ⊕ Step 1: Application

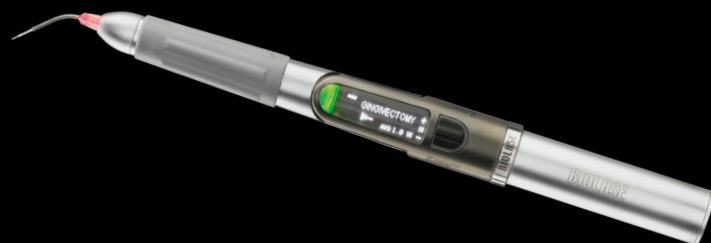

- ⊕ Step 2: Procedure



- ⊕ Step 3: No Shot/No Drill

*i*LASE 940nm DIODE LASER



- ⊕ 5 Watts of Power with ComfortPulse
- ⊕ Handheld & Ergonomic
- ⊕ Battery Operated with Finger Switch Activation
- ⊕ Proprietary Multi-diameter/Length Bendable Tips
- ⊕ Single Use for NO Cross Contamination

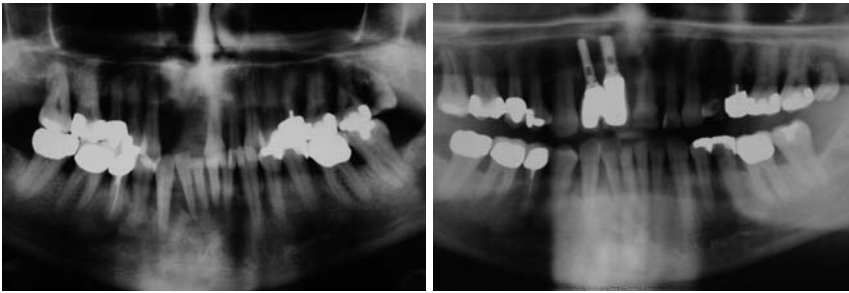


Abb. 25 bis 34 – Fall 3: „Der komplett erfreuliche Langzeitpatient.“ – **Abb. 25:** Röntgenbild aus dem Jahr 1994 (Anforderung von früherem Zahnarzt). – **Abb. 26:** Panoramaschichtaufnahme aus dem Jahr 1995 (Beginn der Behandlung).

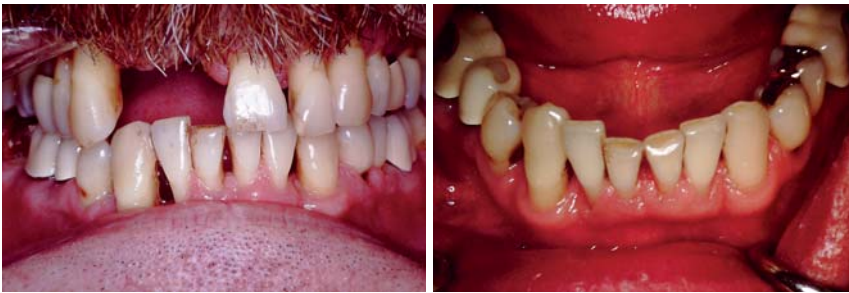

Abb. 27 und 28: Klinische Ausgangsbilder aus dem Jahr 1995.

Behandlungsverlauf 1995 bis heute

Die schwierigste Aufgabe war zunächst, den Unmut des Patienten, der sich „verschaukelt“ fühlte, zu besänftigen. Nachdem uns dies gelang, nahm er sehr willig unsere Instruktionen an und betrieb rasch eine emsige und suffiziente Mundhygiene. Besonders die Interdentalraumhygiene, über die er noch nie instruiert worden war, hatte es ihm bald angetan. Noch im Mai 1995 begann die korrektive Phase, die im Juli abgeschlossen wurde. In allen Quadranten wurden Lappenoperationen mit apikaler Weichteilfixierung durchgeführt.

Dem Patient wurden zudem zwei Implantate in Regionen 12 und 11 inseriert und nach deren Osseointegration zwei verblockte Kronen eingegliedert. Aufgrund des großen Knochendefekts und des Wunsches des Patienten, nicht zu augmentieren, kamen wir bei einer oralen Implantation weit unter die Schmelz-Zement-Grenze der Nachbarzähne, was angesichts der extrem tief liegenden Oberlippe des Patienten jedoch kein Problem darstellte.

Der Patient ist nunmehr seit 15 Jahren in unserem Recall-System, er hat keinen Termin versäumt und ist bis heute rezidivfrei. Eine sukzessive prothetische Neuversorgung

einiger insuffizient gewordener Einzel(teil)kronen wurde über verschiedene Jahre hinweg verteilt durchgeführt.

Epikrise

Auf der „Habenseite“ stehen meines Erachtens die gute Mitarbeit des Patienten, die auch bis heute nicht nachgelassen hat, und die seit Langem andauernde Rezidivfreiheit. Nicht vergessen darf man in diesem Zusammenhang das Ausmaß der vorgängigen Parodontopathie. Diese Aspekte hinterlassen einen überaus zufriedenstellenden Eindruck.

Diskussion

Von einst 25 Patienten der im Jahre 1994 auf 1995 begonnenen Diodenlaserlichtdekontaminationsstudie (Krekeler-Bach; Universitätszahnklinik Freiburg im Breisgau) sind aktuell noch sieben in Behandlung – der sehr lange Untersuchungszeitraum limitierte naturgemäß das Patientenkontingent, welches wir untersuchen und behandeln konnten.

Einige der Patienten, die nicht mehr in unserem Recallsystem sind, sind bedauerlicherweise zwischenzeitlich verstorben, andere verzogen oder haben sich in die Hände eines ihrem neuen Wohnort (in der Regel ein Pflegeheim) näher gelegenen Behandlers gegeben.

Über die Jahre haben sich drei „Patiententypen“ herauskristallisiert, der der „Haltetherapie“, der „unbedingte Recalltyp, da sonst ‚Misserfolg-Typ‘“ und der „Erfolgstyp“. Diese an ausgesuchten Einzelbeispielen exemplarisch vorzustellen, war Anliegen dieses Beitrages. Bei allen untersuchten Patienten hat sich die Integration der Diodenlaserlichtdekontamination als sehr hilfreich erwiesen – aufgrund der vorliegenden Ergebnisse ist m.E. die Einschätzung zulässig, da die Integration der Diodenlaserdekontamination in bewährte Behandlungsschemata der Parodontitis eine deutliche Senkung der Rezidivquote und eine deutliche Verbesserung der Prognose dieser Erkrankungsbilder zu Folge hat.

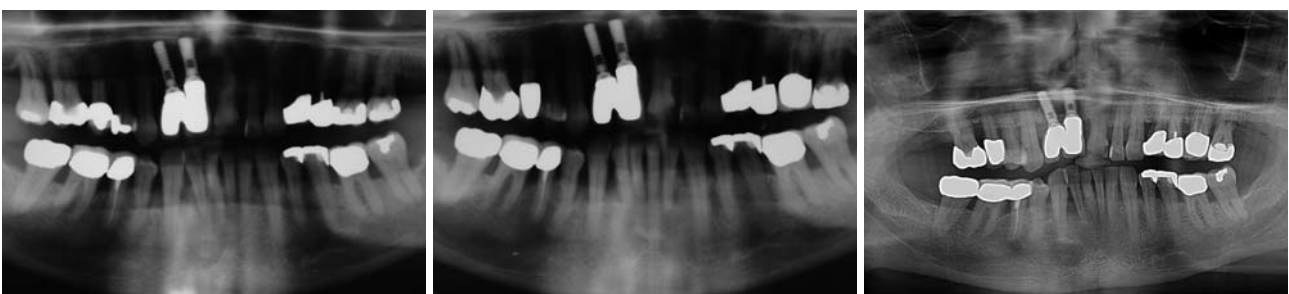

Abb. 29: Kontrollröntgenbild aus dem Jahr 2001 (Sechs-Jahres-Kontrolle). – **Abb. 30:** Elf-Jahres-Kontrolle aus dem Jahr 2006. – **Abb. 31:** Die Panoramaschichtaufnahme des Jahres 2010 gibt keinen Hinweis auf Progredienz des Stützgewebsabbaus. Es liegen vielmehr „stabile knöcherne Verhältnisse“ vor.

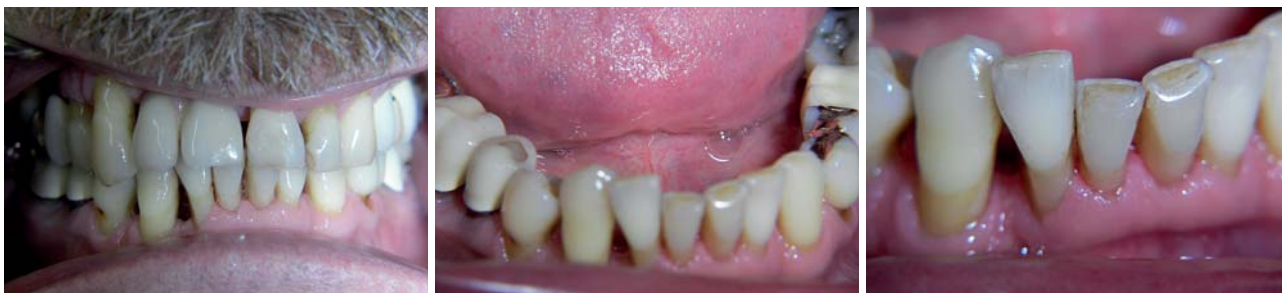

Abb. 32 bis 34: Klinische Bilder 2010: Es liegen „reduzierte“, jedoch überaus stabile Verhältnisse vor. Auch die Situation im Unterkiefer gestaltet sich unauffällig, was auch die Detailansicht der Unterkieferfront bestätigt.

Diskussionswürdig ist sicherlich die Beurteilung der Wertigkeit des Lasereinsatzes, der in unserer Behandlungsphilosophie als integraler Bestandteil eines bewährten Therapieschemas etabliert hat.

Laserkritiker werden hier anführen wollen, dass ein engmaschiges und konsequentes Recall, ggf. unter Zuhilfenahme anderer adjuvanter Maßnahmen, zu ähnlich positiven Ergebnissen geführt hätte. Das mag unbestritten so sein, ich bin sogar sicher, dass diese Einschätzung zutrifft! Wenn der Schlüssel zum Behandlungserfolg dann eher die Konsequenz in der Behandlung und die Frequenz ist, dann sehe ich die Unterstützung durch Laserlicht als eine der vielen Möglichkeiten auf dem großen Feld der Parodontaltherapie. Die laserunterstützte Parodontaltherapie erhebt somit keinen Anspruch auf ein Alleinstellungsmerkmal, sie versteht sich vielmehr als Adjuvanus und hat

hingegen jedoch den Anspruch, effizient, schonend und in letzter Konsequenz erfolgreich zu sein. ■

Diesen Beitrag möchte ich meinem akademischen Lehrer, Herrn Professor Dr. Gisbert Krekeler, widmen. Seiner Initiative ist die Möglichkeit der Diodenlaserdekontamination und die Einführung der Diodenlaser in die Zahnmedizin schlechthin zu verdanken!

■ KONTAKT

Dr. Georg Bach

Fachzahnarzt für Oralchirurgie

Rathausgasse 36, 79098 Freiburg im Breisgau

E-Mail: doc.bach@t-online.de

ANZEIGE

LaserHF

Laser trifft auf Hochfrequenz



**IDS
2011**

Halle 4.1
Stand A70/79

LaserHF

Das weltweit erste Kombigerät Laser plus HF

- Einfache Handhabung durch voreingestellte Programme für alle dentalen Weichgewebebehandlungen
- Praktische duale Nutzung durch Touchscreen und Köcherschaltung
- Modernste Hochfrequenztechnik (2,2 MHz) erlaubt einfaches, schnelles und präzises Schneiden
- Diodenlaser 975 nm für die Parodontologie, Endodontie und Implantatfreilegung
- Diodensoftlaser 650 nm für die Low Level Laser Therapie (LLL) und antimikrobielle Photodynamische Therapie (aPDT)
- Attraktives PreisLeistungsverhältnis

www.hagerwerken.de

Tel. +49 (203) 99269-26 · Fax +49 (203) 299283

**HÄGER
WERKEN**