

Der Vorteil der dritten Dimension

DVT bietet mehr als Implant-Planung

Die digitale Volumentomografie (DVT) findet zunehmend Einzug in die zahnärztliche Praxis. Üblicherweise denken wir zuerst an das Einsatzgebiet Implantologie und dann vielleicht noch an die Oralchirurgie, wenn das Stichwort DVT fällt. Viele Kollegen winken mit den Worten „Das ist nichts für mich. Das ist nicht mein Interessengebiet, mir fehlt die Indikation“ ab. Dabei ist es gerade das breite Indikationsspektrum, welches diese faszinierende Technologie auszeichnet, denn die dritte Dimension im Röntgenbild ist ein wahrer Quantensprung in der Qualität der zahnärztlichen Diagnostik. Dieser Artikel zeigt die vielen Indikationen, Vorteile und Zukunftsperspektiven der digitalen Volumentomografie.

Dr. Carsten Stockleben/Hannover

■ **Als mein Bruder und ich** uns nach intensiven Diskussionen mit unserem Fachhandelspartner Pluradent 2007 zur Anschaffung eines großvolumigen DVT (KaVo 3D Exam) durchgerungen hatten, war uns bewusst, dass diese für die Zahnmedizin noch recht junge Röntgentechnik große Vorteile im Bereich Implantologie und vielleicht auch in der Chirurgie hat. Es gab zu dieser Zeit allerdings nur wenige Geräte im Markt und entsprechend spärlich war der Erfahrungsschatz. Unsere Hoffnung war allerdings, dass wir auch in der allgemeinen zahnärztlichen Diagnostik, speziell aber in der Endodontie und Parodontologie, profitieren könnten.

Als wir dann bei der Schulung zu unserer Diagnostik- und Planungssoftware (coDiagnostiX) den vierten Kanal im ersten oberen Molaren erkennen konnten, war uns schlagartig klar: Wir hatten auf das richtige Pferd gesetzt! Und es taten sich sprichwörtlich neue Dimensionen auf.

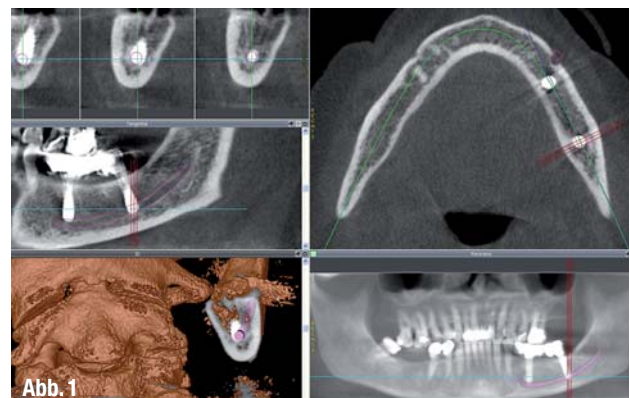
Bildqualität und Strahlung

Ein DVT erzeugt deutlich bessere Bilder als ein Dental-CT, und das bei bis zu 80 % weniger Strahlenbelastung. Klare Bilder mit hohem Kontrast und wenigen Strahlungsartefakten sind Voraussetzung für eine gute Diagnostik und Behandlungs-

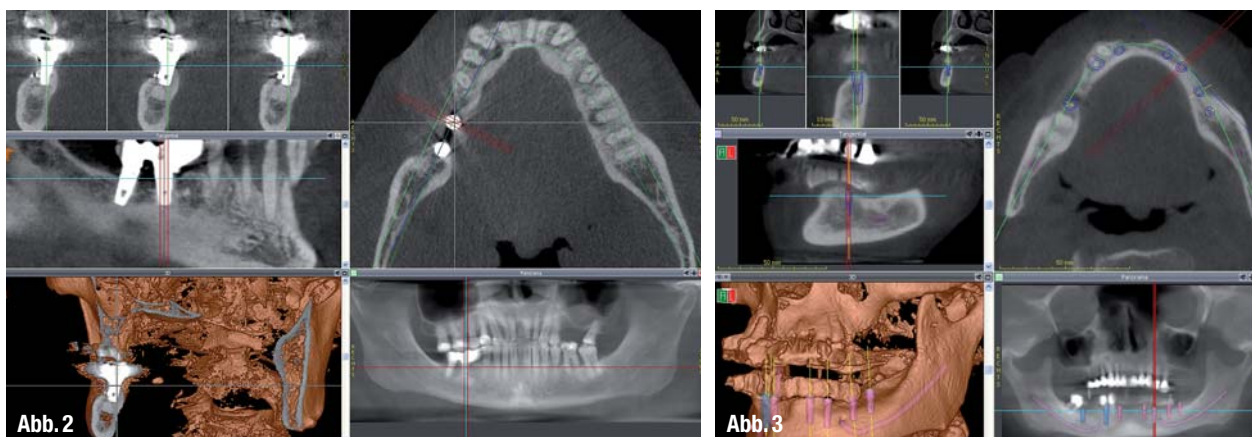
planung. Strahlungsartefakte können im ungünstigsten Fall das „field of interest“ überlagern und eine Planung oder Analyse unmöglich machen. Die „Reinigung“ mittels einer Software ist zeitaufwendig. Inzwischen gibt es verbesserte Metallfilter in der Software mancher Hersteller, die per se zu erstaunlich „sauberen“ Bildern führen.

Die Bildqualität ist generell abhängig vom Gerätetyp, der Gerätesoftware und der Erfahrung bei der Einstellung von Hard- und Software. So sind Gerät und Software (Viewer) eines Herstellers in der Regel gut aufeinander abgestimmt. Spätestens bei dem Transfer des DICOM-Datensatzes in eine unabhängige Planungssoft-

	Konventionell – 2-D	DVT – 3-D
Implantologie	-	+
Kieferchirurgie	-	+
Parodontologie	-	+
Endodontie	-	+
Kieferorthopädie	-	+
Kariesdiagnostik	-	(+)
Prothetik	-	+
Kiefergelenkdiagnostik	-	-/+, besser MRT
HNO	-	+



▲ **Tabelle:** 2-D/3-D-Indikationen und Aussagekraft im Vergleich (nach Zöller et al., ZM 98, Nr 6, 2008). ▲ **Abb. 1:** Patientin mit kompletter Parästhesie des N. alveolaris inf. links post implantationem. Das Implantat wurde vollständig im Nerv versenkt, bitter für Patientin und Operateur.



▲ **Abb. 2:** In diesem Fall wurden (aus Angst vor einer Verletzung des Nervs?) völlig unnötig zu kurze Implantate inseriert, was die Langzeitprognose reduziert und sich vestibulär bereits andeutet. ▲ **Abb. 3:** Im großvolumigen DVT lassen sich komplexe Versorgungen mit Implantaten und Sofortversorgung mittels Röntgenschablonen gut planen. Durch die daraus entstehende Bohrschablone lassen sich auch komplexe Operationen sicher durchführen.

ware werden die Grauwerteinstellungen interessant, denn diese entscheiden dann über die Schärfe und den Kontrast im Bild. Dieser Wert muss für jedes einzelne Gerät im Programm festgelegt werden, um zu optimalen Ergebnissen zu gelangen.

Unter Berücksichtigung der Strahlenschutzverordnung ist die Anfertigung eines Dental-CTs für zahnärztliche Fragestellungen nicht mehr indiziert, da man für eine unverhältnismäßig hohe Strahlendosis relativ schlechte Bilder erhält. Ebenso ist abzuwägen, ob statt einer Panoramaaufnahme in Verbindung mit mehreren Zahnfilmen, beispielsweise zur genaueren Kontrolle bestehender Wurzelfüllungen, besser ein DVT gefertigt werden sollte. In der Summe ist die Strahlenbelastung des DVTs geringer und die diagnostische Aussagekraft wesentlich besser.

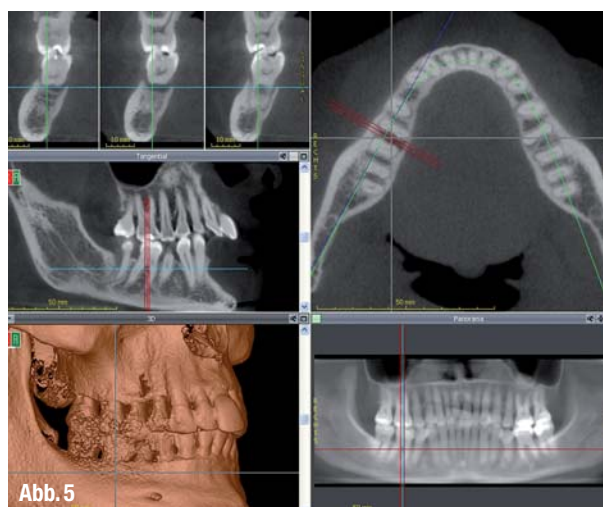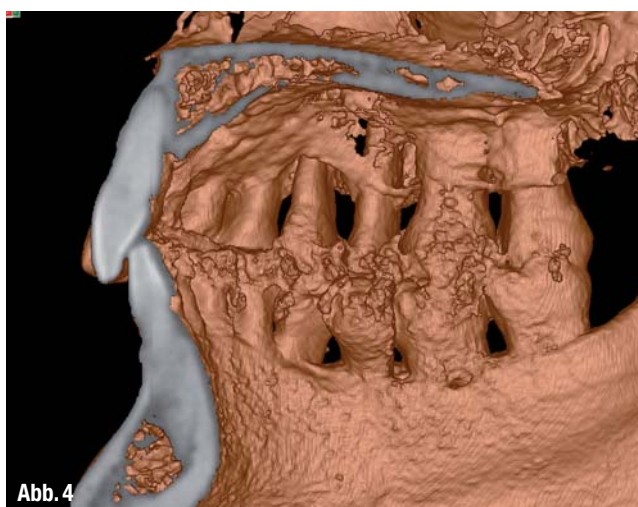
Indikationsspektrum

Im Vergleich zu zweidimensionalen Aufnahmen liefert die 3-D-Technik in vielen Bereichen zahnärztlicher Diagnostik Bilder mit einem höheren Informationsgehalt und überlegener Aussagekraft. Ein DVT „ersetzt weitestgehend die konventionelle zahnärztliche Bildgebung“ (Scherer et al., 2007) und ermöglicht eine „präzise Diagnostik und erheblich geringere Strahlenbelastung“ (Möbes et al., 2000).

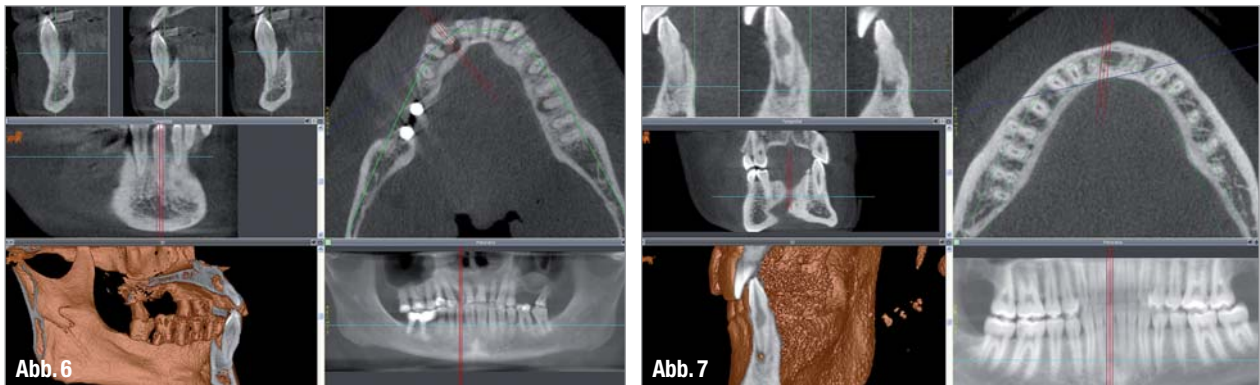
Implantologie

Im Vergleich zu 2-D ist es ein unschätzbare Vorteil, gefährdete anatomische Strukturen sowie Knochendichte und -volumen bei der virtuellen OP-Planung

bereits zu kennen. Die dritte Dimension bietet die Möglichkeit, sensible Strukturen, wie beispielsweise den N. alveolaris inf., den Kieferhöhlen- und Nasenboden, Nachbarzähne, Angulationen des Alveolarfortsatzes oder die Linea mylohyoidea in ihrem genauen Verlauf und ihren räumlichen Beziehungen exakt einordnen und sogar vermessen zu können. Diese wichtigen Informationen erhöhen die Planungssicherheit, ermöglichen im Vorfeld eine genaue OP-Planung in Bezug auf OP-Technik, -Kosten und -Zeit. Damit nimmt nicht nur die Sicherheit für den Patienten und den Operateur deutlich zu, sondern auch die Qualität und damit die Langlebigkeit der dann folgenden Prothetik. Vorausgesetzt, dass eine qualifizierte Planung auch klinisch/technisch gut umgesetzt werden kann. In schwierigen Fällen lässt sich über die Erstellung



▲ **Abb. 4:** Im DVT lassen sich Knochenverluste bei Parodontitis-Patienten deutlich erkennen und ermöglichen eine bisher nicht gekannte Sicherheit in der Diagnostik, Prognosestellung und Behandlungsplanung. ▲ **Abb. 5:** In diesem DVT-Bild lässt sich die klinisch nicht bestimmbare Bifurcatio Grad 3 gut erkennen und die Therapie sicher planen.



▲ **Abb. 6:** Ein Anfang 40-jähriger Patient mit ausgeprägter Parodontitis. Im DVT ist der massive Knochenabbau sehr schön zu sehen. Diese Form der Darstellung erleichtert die Therapieplanung und Prognosestellung ganz erheblich. Man beachte den kraterförmigen Knochenverlust in Regio 43 lingual als Folge starken Bruxismus. ▲ **Abb. 7:** Junger Patient mit interner Resorption und apikaler Osteolyse an Zahn 31. Das Wissen um die tatsächliche Ausdehnung der Defekte ist wichtig für die Therapieentscheidung: Endodontischer Zahnerhalt oder chirurgische Zahnentfernung.

einer Röntgen- und OP-Schablone die Planung und klinische Positionierung der Implantate in bisher nicht gekannter Genauigkeit durchführen. So lassen sich Probleme, wie sie auf den Abbildungen 1 und 2 zu sehen sind, mit hoher Wahrscheinlichkeit vermeiden.

Unter diesem Eindruck (Abb. 3) ist es völlig unverständlich, dass es nach wie vor Privatversicherer (wie beispielsweise die ARAG) gibt, die eine Kostenübernahme für ein DVT wegen fehlender Notwendigkeit ablehnen. Verwiesen wird dann auf das Statement des von der Versicherung bezahlten „Beratungszahnarztes“, der als wissenschaftlichen Standard (2010) folgendes Protokoll postuliert: „Eine OPT-Messaufnahme mit einem in eine Schablone integrierten Messkörper sowie eine Schleimhaut-

dickenmessung mit Übertragung dieser Daten auf das Gipsmodell.“

Das muss man nicht weiter kommentieren.

Parodontologie

Die dreidimensionale Darstellung der Knochenmorphologie in Bezug auf die Dentition bietet deutliche Vorteile gegenüber dem zweidimensionalen Röntgenbild. Es treten keine Überlagerungseffekte auf, die zu falschen Annahmen führen können. Die knöcherne Situation ist in allen Bereichen und aus allen Blickwinkeln heraus zu beurteilen und führt daher zu einem erheblichen Erkenntnisgewinn. Dies hat unmittelbaren und signifikanten Einfluss auf die Therapieplanung und die Prognosestellung für den

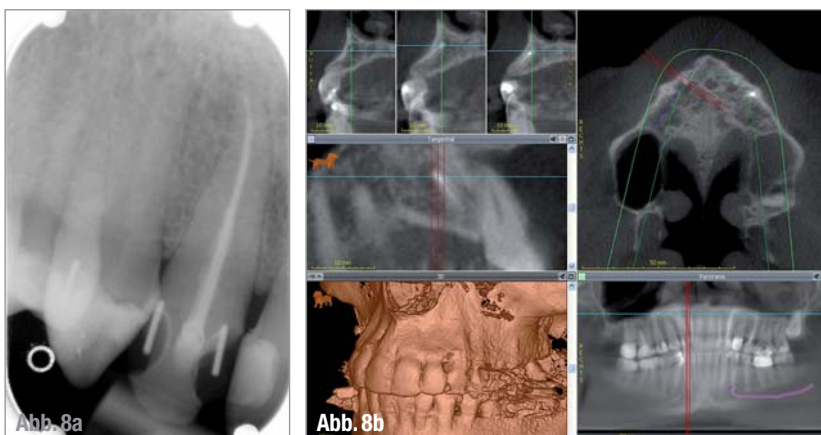
einzelnen Zahn als auch für die Gesamtsituation (Abb. 4–6). So lassen sich Bi- und Trifurkationen, Paro-Endo-Läsionen, Wurzelfrakturen mit begleitendem Hartgewebsverlust, Ein-, Zwei- und Dreiwand-Knochendefekte und der allgemeine parodontale Zustand in überragender Qualität diagnostizieren. Mit etwas Übung lässt sich sogar die Taschentiefe messen, da die Schmelz-Zement-Grenze und der Limbus alveolaris sich gut darstellen.

Wünschenswert für die Zukunft wäre die Einführung der vierten Dimension, der Zeit, um durch Überlagerung zeitlich versetzter Aufnahmen die Veränderungen am Knochen mittels Software mit hoher Sensitivität frühzeitig erkennen zu können.

Endodontie

Durch physikalisch bedingte Überlagerungseffekte lassen sich in der zweidimensionalen Röntgenprojektion nur ein Teil der klinisch tatsächlich vorliegenden pathologischen Veränderungen erkennen. Dieser Sachverhalt hat Auswirkungen auf die Therapieentscheidungen und Prognosestellungen. So kann der falsch-negative Befund im Röntgenbild dazu führen, dass ein scheinbar erfolgreich wurzelkanalbehandelter Zahn mit einer aufwendigen Prothetik versorgt wird, tatsächlich aber eine behandlungsbedürftige apikale Veränderung aufweist. Diese Erkenntnis hätte dann bereits im Vorfeld zu einer ganz anderen klinischen Bewertung geführt.

Im Vergleich zum Zahnfilm und OPT finden wir in unserer Praxis deutlich mehr apikale Pathologie im DVT. Da sich



▲ **Abb. 8a:** Kontrolle der Wurzelfüllung an Zahn 12 mit einem Zahnfilm: Ohne Befund. Falls die Notwendigkeit besteht, würde man diesen Zahn ruhigen Gewissens mit einer Krone und vielleicht auch mit einem Stiftaufbau versorgen. ▲ **Abb. 8b:** Der gleiche Zahn 12 am gleichen Tag im DVT: Deutliche apikale Osteolyse, die Wurzelfüllung ist ein Misserfolg und bedarf der Revision, bevor überhaupt an eine weitere Therapie gedacht werden sollte. Dieser Fall zeigt eindrucksvoll, wie Überlagerungseffekte in 2-D zu falsch-negativen Befunden führen.



W&H-Sterilisatoren für Sie gebaut!



120 Jahre W&H.
Unterstützen Sie mit uns SOS Kinderdorf!



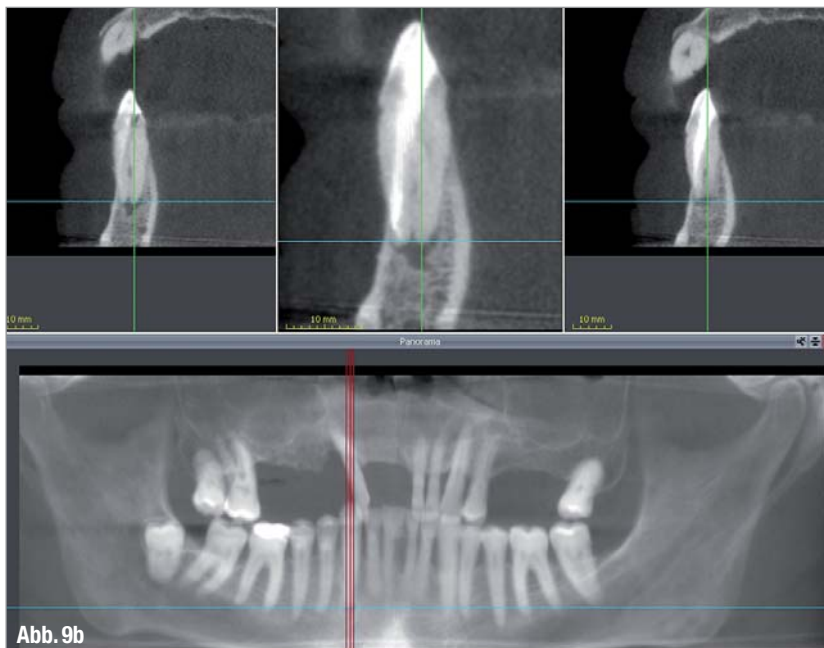
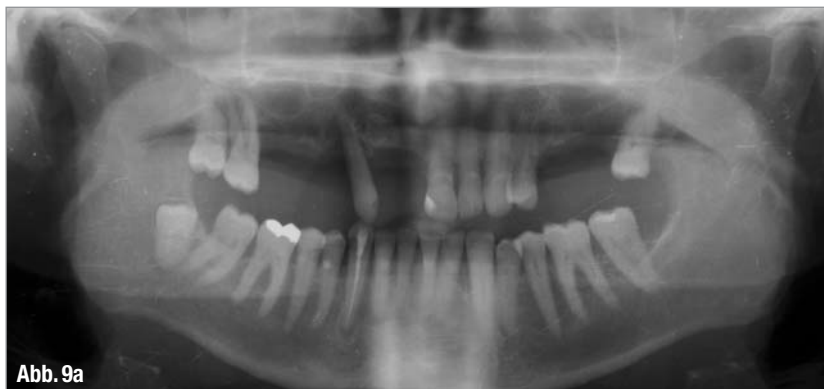Lisa und Lina – zwei Sterilisatoren des Typs B mit einem Ziel: Erfüllung Ihrer Bedürfnisse und Anpassung an Ihre Praxisanforderungen mit dem automatischen Rückverfolgbarkeitssystem sowie den maßgefertigten Zyklen von Lisa und dem Wesentlichen der Sterilisation von Lina.

People have Priority. W&H unterstützt SOS Kinderdorf. Helfen Sie mit!
Nähere Infos unter wh.com

W&H Deutschland, t 08682/8967-0

Besuchen Sie uns auf der IDS in Köln, Halle 10.1, Gang C10-D11

Totally type B



▲ **Abb. 9a:** Endodontischer Misserfolg an Zahn 43 trotz lege artis Wurzelfüllung. ▲ **Abb. 9b:** Die Ursache zeigt sich im DVT-Schnittbild: Dieser UK-Dreier hat zwei Kanäle. Durch Verlegung der Trepanationsöffnung nach inzisal-vestibulär konnte das Problem behoben und der Zahn langfristig erhalten werden.

daraus eine starke klinische Relevanz ergibt, fertigen wir vor umfangreichen prothetischen Rehabilitationen und auch bei unklaren klinischen Beschwerdebildern ein DVT. So kommen wir häufig zu erstaunlichen Erkenntnissen, die zu Änderungen der Therapie- und Prothetikplanung führen. Das gibt deutlich mehr Sicherheit für Patient und Arzt und führt zu einer signifikanten Qualitätsverbesserung.

Im DVT lassen sich folgende Prozesse besser oder überhaupt erst erkennen:

- ▶ Apikale Parodontitiden, besonders im Seitenzahnbereich
- ▶ Wurzellängs- und Querfrakturen
- ▶ Ineffiziente Wurzelfüllungen
- ▶ Vierte Kanäle in oberen Molaren
- ▶ Wurzelresorptionen
- ▶ Paro-Endo-Prozesse

Für die endodontische Therapie ist ein hochauflösendes DVT hilfreich, denn so

lässt sich vor der Behandlung bereits die ungefähre Kanallänge ausmessen und auch die Anzahl und Lage der Kanäle bestimmen (Abb. 7–10). Die Qualität und Prognose von Wurzelfüllungen nimmt dadurch zu.

Kariesdiagnostik

Aufgrund von Überstrahlungen durch Metallartefakte ist die Aussagekraft bezüglich kariöser Läsionen limitiert. Bissflügelnahmen bieten bei dieser Indikation bessere Ergebnisse. Im (fast) unversorgten Gebiss sind die Befunde dagegen recht brauchbar (Abb. 11a und b).

Oralchirurgie

Ähnlich wie in der Implantologie bietet die dritte Dimension in der Oralchirurgie

enorme Vorteile. Das Wissen um die räumliche Relation gefährdeter Strukturen zum OP-Gebiet, die Planung von OP und OP-Zugängen, das Erkennen von pathologischen Prozessen und deren genaue Ausdehnung geben selbst dem erfahrenen Operateur nochmal ein Plus an Sicherheit und führen zu besseren Resultaten (Abb. 12 und 13).

Vorteile finden sich bei folgenden Indikationen:

- ▶ Retinierte Zähne in enger Nachbarschaft zu gefährdeten Strukturen
- ▶ Ausgedehnte zystische oder andere, intraossäre, pathologische Prozesse
- ▶ Frakturdiagnostik

Umfangreiche prothetische Behandlungen

Wie bereits in den Bereichen Endodontie und Parodontologie beschrieben, macht es spätestens bei der Planung umfangreicher prothetischer Behandlungen Sinn, ein DVT anzufertigen. Der daraus folgende Erkenntnisgewinn führt unserer Erfahrung nach so manchmal zur Notwendigkeit weiterer präprothetischer Behandlungsmaßnahmen und auch zur Anpassung des in 2-D geplanten Konzeptes. Allein die endodontische und parodontologische Pfeilerbewertung kann zu ungeahnten Überraschungen und Veränderungen führen. Aus Gründen der Verantwortung gegenüber unseren Patienten sollten wir darauf nicht verzichten, da die verkürzte Lebensdauer der Prothetik und der daraus resultierende körperliche wie auch finanzielle Verlust für den Patienten in keinem Verhältnis zu den Kosten eines DVT stehen.

Funktionsdiagnostik und -therapie

Als ergänzende Diagnostik steht die DVT den klinischen und instrumentellen Verfahren zur Seite. Zur Darstellung der knöchernen Strukturen des Kiefergelenks, der räumlichen Zuordnung und dem Ausschluss knöcherner Anomalien ist sie gut geeignet (Abb. 14). Klassische Indikationen sind:

- ▶ Ausschluss primärer Kiefergelenkerkrankungen
- ▶ Erosive Prozesse der Kondylen
- ▶ Sklerosierungen
- ▶ Fehlstellungen des Kondylus in der Fossa mandibularis

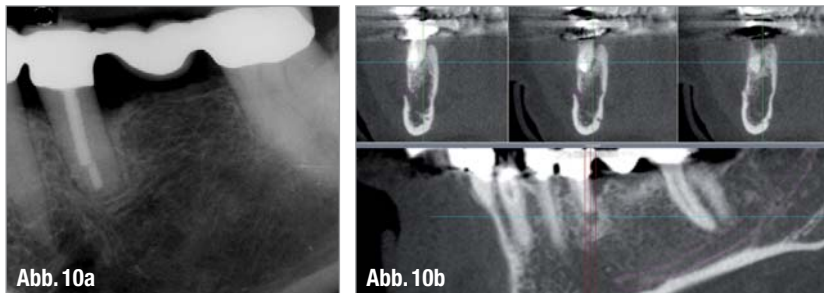
Alle Farben. Alle Materialien. Alle Optionen.



Highlights für Praxis und Labor. In Halle 10.1, Stand D10
und unter www.vita-zahnfabrik.com/ids



VITA shade, VITA made. **VITA**



▲ **Abb. 10a:** Vorangegangene massive Beschwerden im Bereich des 3. Quadranten ließen sich weder klinisch noch radiologisch einem Befund zuordnen. Das 2-D-Bild ist unauffällig. ▲ **Abb. 10b:** Im DVT findet sich eine lingual der resizierten Wurzel 35 gelegene Osteolyse als Ursache für die von der Patientin geschilderten Schmerzen. Auch hier konnte aufgrund des nun vorliegenden Datensatzes gleich die implantologische Versorgung geplant werden. Bei einem solchen Befund hat das zweidimensionale Röntgenbild keine Chance.

- ▶ Weichgewebe und Knorpel sind allerdings die Domäne der MRT

Kieferorthopädie

Die Weiterentwicklung der zweidimensionalen Biometrie hin zur 3-D-Biometrie ist so unausweichlich wie die Evolution der 2-D-Bildgebung hin zur 3-D-Bildgebung. Auf diesem Sektor wird intensiv geforscht und gearbeitet, in der Folge wird auch in der kieferorthopädischen Diagnostik und Behandlungsplanung ein Umbruch stattfinden, wie wir ihn gerade in den anderen Fachgebieten der Zahnmedizin erleben.

Planungssoftware

Bei der geistigen Auseinandersetzung mit dem Thema „DVT“ wird eine entscheidende Komponente gerne vergessen – die Wichtigkeit einer guten Planungssoftware. Eine gute Bildqualität vorausgesetzt, ist die 3-D-Radiologie der eigentliche Schlüssel zum Erfolg und trägt nicht unwesentlich dazu bei,

Spaß oder Frust mit ihr zu erleben. Die von den Geräteherstellern mitgelieferte Software ist in der Regel relativ simpel und entspricht im Funktionsumfang einem Viewer, der auch auf der CD mit den Bilddaten an den überweisen Kollegen geschickt wird. Damit lassen sich mit einiger Übung die Bilder anschauen, Planungen mit Implantaten oder Messungen sind damit nicht möglich.

Um das volle Potenzial der 3-D-Radiografie zu nutzen, bedarf es einer professionellen Planungssoftware, mit der komplexe Analysen, Implantatplanungen, Knochendichte- sowie Winkel-, Längen- und Volumenmessungen vorgenommen und dokumentiert werden können. Ebenfalls lassen sich mit diesen Programmen Bohrschablonen planen, die in schwierigen anatomischen Fällen oder bei dem Wunsch nach einer Sofortversorgung das Leben nicht nur einfacher, sondern vor allem sicherer machen.

Unsere Alltagserfahrung zeigt auch, dass man den Patienten nicht in zwei

„Es ist nicht genug zu wissen, man muss es auch anwenden. Es ist nicht genug zu wollen, man muss es auch tun!“

Johann Wolfgang von Goethe

Programmen analysiert, denn die Übergänge von der Diagnostik im Bereich Parodontologie und Endodontologie zur Implantatplanung sind fließend. Also betrachtet man den Datensatz gleich in der Planungssoftware, dies erhöht auch die Übung und das Handling, denn die Software sollten Sie sicher beherrschen.

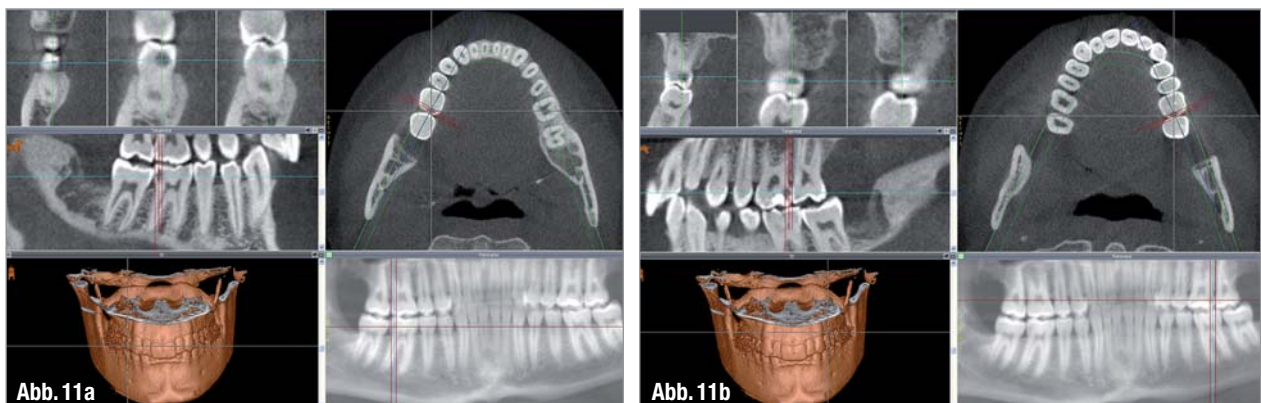
Dazu muss der Datensatz des DVT in das DICOM-Format konvertiert werden.

Für Apple-User ist der Einstieg in die digitale Planung übrigens einfach, denn mit Osirix steht ein recht leistungsfähiger, kostenloser Viewer zur Verfügung.

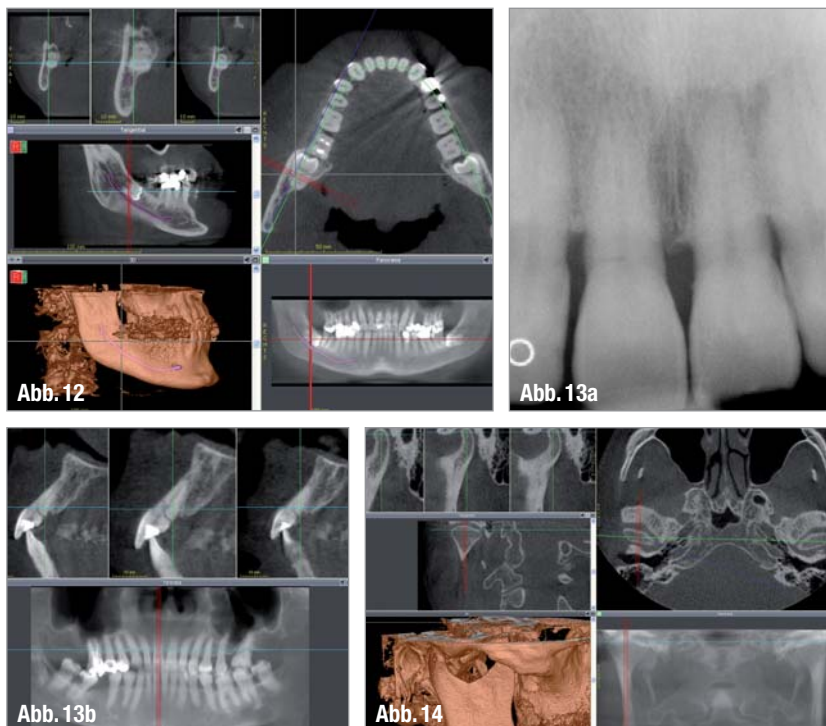
Ausblick in die Zukunft

Das DVT wird die zweidimensionale Bildgebung nicht verdrängen, wird aber aus der zahnmedizinischen Diagnostik nicht mehr wegzudenken sein. Dazu ist der Nutzen einfach zu hoch.

In Zukunft wird das DVT ein zentraler Baustein der umfassenden digitalen Diagnostik und Behandlungsplanung werden, denn bisherige „Insellösungen“ wie elektronische Kiefergelenkdiagnostik, CAD/CAM-Fertigung von Zahnersatz und optische Abformungen werden auf dieser Plattform integriert und bisher kaum vorstellbare Möglichkeiten eröffnen: Den digitalen Workflow.



▲ **Abb. 11a und b:** Klinisch nicht sichtbare Approximalkaries ist gut im DVT zu diagnostizieren, allerdings im bisher nicht versorgten Gebiss.



▲ **Abb. 12:** Aufgrund der guten Bildqualität lässt sich die enge Lagebeziehung zwischen dem N. alveolaris inferior und dem Weisheitszahn bei der OP-Planung gut erkennen. Die aufgrund dieser Diagnostik mikrochirurgisch durchgeführte Osteotomie konnte den Nerv sicher schonen. Für den nicht so versierten Operateur ist diese Information im Vorfeld hilfreich, denn er kann den Patienten dann auch zu einem Fachkollegen überweisen und somit möglichen Schaden vom Patienten abwenden. ▲ **Abb. 13a:** Zahn 11 mit pulpitischen Beschwerden und unauffälligem Röntgenbefund in 2-D, ohne besondere Anamnese. ▲ **Abb. 13b:** Die Erklärung zeigt sich im DVT: Wurzelfraktur. Anhand des nun vorliegenden Datensatzes konnte gleich das Sofortimplantat geplant werden. ▲ **Abb. 14:** Die knöchernen Strukturen und die räumliche Zuordnung der Kondylen zueinander und zur Fossa sind klar zu erkennen und 2-D-Projektionen wie Schüller und Parma deutlich überlegen.

Was wollen unsere Patienten?

Bei aller Begeisterung für die beeindruckenden Möglichkeiten dieser neuen Technologie sollten wir die Menschen, die im Mittelpunkt unserer Praxis stehen, nicht vergessen und einmal genauer anschauen.

Patienten möchten normalerweise ihre Gesundheit erhalten und natürlich auch Geld sparen. Auf den ersten Blick steht das Geld sparen im Widerspruch zur „Investition“ in ein 3-D-Bild und die anschließende, aufwendige Diagnostik und Planung.

Unserer Erfahrung nach verstehen Patienten manche Dinge schneller und besser als Kollegen in Seminaren zum Thema DVT: Patienten erkennen sofort den enormen Sicherheitsgewinn und oft auch, dass sie durch bessere Diagnostik und Behandlungsplanung nicht nur länger ihre eigenen Zähne oder ih-

ren Zahnersatz erhalten, sondern dass sie dadurch langfristig viel Geld sparen und ihre Lebensqualität verbessern. ◀◀

Die Literaturliste zu diesem Beitrag können Sie unter dz-redaktion@oemus-media.de anfordern.

>> KONTAKT

Dr. Carsten Stockleben
Praxis für innovative ZahnMedizin
Dres. Stockleben
Fränkische Str. 36
30455 Hannover
Tel.: 05 11/47 22 22
Fax: 05 11/47 22 24

KENNZIFFER 0291 ▶

ANZEIGE
ALPRO[®]
ALPRO MEDICAL

We love instruments!

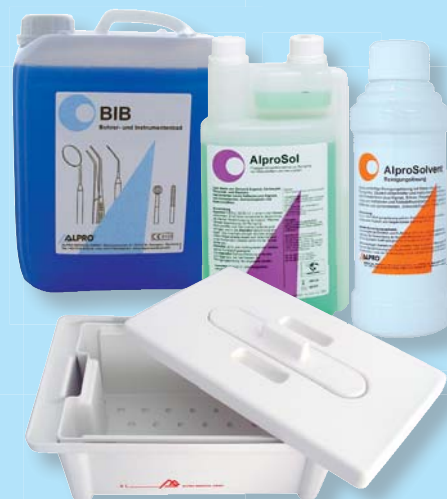**BIB Aktionspaket
REF 5538
statt € 245,40**

1 x 5 Ltr. BIB
1 x Desinfektionswanne
für 4 Ltr.
1 x AlproSol Dosierflasche
1 x AlproSolvent 250 ml

vom 1.02.-31.07.2011

**Aktionspreis
€ 199,00***

*Alle Preise sind unverb. Preisempfehlungen
und verstehen sich zzgl. MwSt.



Fragen Sie uns oder Ihr Dental Depot!

ALPRO[®]
ALPRO MEDICAL

Sicher.Sauber.ALPRO.

ALPRO MEDICAL GMBH

Mooswiesenstr. 9 • D-78112 St. Georgen
☎ +49 7725 9392-0 ☎ +49 7725 9392-91

🌐 www.alpro-medical.com

✉ info@alpro-medical.de