

Voraussetzung oder Widerspruch?

Von Rot-Weiss-Ästhetik und minimalinvasiver Implantologie. Ein Anwenderbeitrag von Dr. med. stom. Georg Taffet M.Sc., DE-Rielasingen-Worblingen

Was bedeutet Erfolg in der „modernen Implantologie“? Als Massstab galten dafür über Jahrzehnte erst die Osseointegrationsrate, danach die Überlebensrate der Implantate. Heute erwarten unsere Patienten deutlich mehr als nur osseointegrierte und möglichst lange im Kiefer verbleibende Implantate.

Im Zeitalter von Google und Wikipedia aufgeklärte und kritische Patienten wünschen sich von der Implantologie eine „restitutio ad integrum“, die vollständige Wiederherstellung der Funktion und der Ästhetik ihrer verlorenen Zähne. Dafür sind sie bereit, Geld und Zeit zu investieren, sich – wenn nötig – mehrfach operieren zu lassen und die damit verbundenen Schmerzen zu ertragen. Allerdings zeigt meine Erfahrung, dass Patienten zufriedener sind und das Honorar bereitwilliger bezahlen, wenn nicht allzu viele chirurgische Eingriffe notwendig sind und sich die mit der Behandlung verbundenen Schmerzen in Grenzen halten.

Den Patientenwunsch betreffend einer natürlich aussehenden Krone zu erfüllen (weisse Ästhetik) ist dank modernster Fertigungstechniken keine allzu grosse Aufgabe mehr. Ganz anders die „rote Ästhetik“: das Aussehen der das Implantat umgebenden Weichgewebe ist und bleibt die grosse Herausforderung der Implantologie. Es gibt keine bekannte Technik, die zuverlässig ästhetische, jederzeit wiederholbare und vorhersehbare Ergebnisse im Bereich der Gingiva ermöglicht.

Das harmonische Lächeln

Grundlegend wichtig für das ästhetische Erscheinungsbild der Zahnreihe ist die Symmetrie. Mögen die Papillen auf dem Foto des einzelnen Implantates noch so gut aussehen, wenn sie im Vergleich zu den Papillen des kontralateralen Zahnes unterschiedlich hoch sind, wird die ästhetische Wirkung des Gesamtergebnisses eher mässig sein. Objektiv betrachtet und in Anbetracht der desolaten Anfangssituation mag die Papille zwischen den Implantaten 12 und 11 in **Abbildung 1**

akzeptabel erscheinen. Oft erschweren Knochendefizite den Ersatz fehlender Zähne durch Implantate. Infolgedessen sind Knochenregenerationsmassnahmen unumgänglich, um ein natürliches, ästhetisches Ergebnis zu erreichen. Die Crux mit den GBR-Massnahmen ist jedoch die Tatsache, dass das grafted Volumen mit der vorhandenen Schleimhaut nicht gedeckt werden kann, ohne die Weichteile grossflächig zu mobilisieren. Hierfür wiederum sind Periostschlitzen notwendig. Zu den Folgen dieser chirurgischen Techniken gehören postoperative Morbidität, Schmerzen, Schwellungen, Blutungen, Nahtdehiszenzen und auch ein schlechteres Heilungspotenzial als Fortsetzung der durch die Periostschlitzen gestörten Durchblutung. Nach der Heilung sind ein abgeflachtes Vestibulum, fehlende keratinisierte Gingiva und vernarbtes Gewebe eher die Regel als die Ausnahme. Die Korrekturversuche mittels plastischer mukogingivaler Chirurgie sind erneut schmerzhaft und teuer für den Patienten. Häufig kann der Betrachter Unterschiede zum gesunden, nicht operierten Gebiet erkennen. Minimalinvasiv kann man diese Techniken mit wiederholten operativen Eingriffen bei bestem Willen nicht mehr nennen, selbst dann nicht, wenn der Chirurg ein Mikroskalpell einsetzt.

Abbildung 2 zeigt den Zustand nach GBR (Knochenblock aus dem Kinn) und GTR (FST vom Gaumen). Die Gingiva ist vernarbt, die Farbe stimmt nicht mehr, die Stippelung der natürlichen keratinisierten Gingiva und die Papillen fehlen. Das Endergebnis ist ästhetisch dementsprechend schlecht! Die Symmetrie konnte nicht wiederhergestellt werden, was aber erst auffällt, wenn man auch die kontralaterale Seite betrachten kann. Ergebnisse wie jenes aus **Abbildung 1 und 3** waren für uns nicht befriedigend. Sie brachten uns dazu, nach anderen Lösungen zu suchen: Gibt es Möglichkeiten Knochen-Transplantate zu decken, ohne die umliegenden Weichgewebe zu verschieben und mehrfach zu operieren?

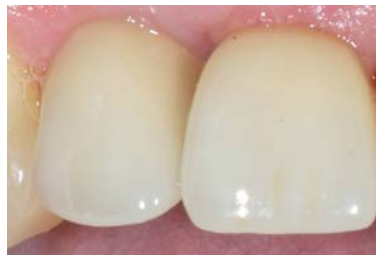

Abb. 1: Auf den ersten Blick akzeptable Papille zwischen Implantaten.

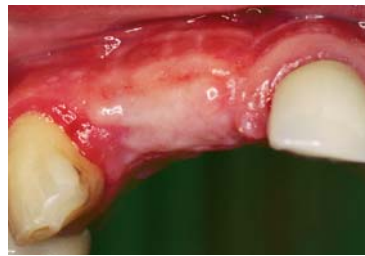

Abb. 2: Unschöner Zustand der Gingiva nach GBR und GTR.

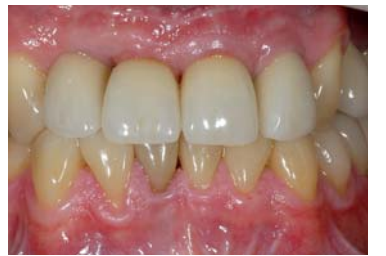

Abb. 3: Ästhetisch schlechtes Endergebnis nach Versorgung entsprechend der gängigen chirurgisch-implantologischen Protokolle.

Eine Wunddehiszenz ist für eine nicht resorbierbare Membran, wie sie in den Anfangszeiten der GBR verwendet wurden und heute für manche Indikationen immer noch empfohlen werden, der Super-GAU: Biofilm bildet sich auf der Membranoberfläche, die Membran muss umgehend entfernt werden, das Graft ist kompromittiert. Seit der Einführung der resorbierbaren Kollagenmembranen ist in der Praxis jedoch immer wieder berichtet worden, dass nach einer Wunddehiszenz die freiliegende Membranoberfläche komplikationslos granuliert. Bereits 2004 nach dem „Osteology Symposium“ in Luzern, auf welchem wiederholt solche Fälle vorgestellt wurden, haben wir in der Praxis folgende Überlegung angestellt: Nach einer Nahtdehiszenz sind die Schleimhautlappen traumatisiert, die Wundränder ausgerissen, die Durchblutung des Lappens durch die Periostschlitzen gestört, die des Knochens ebenfalls durch die grossflächige Deperiostierung. Denkbar

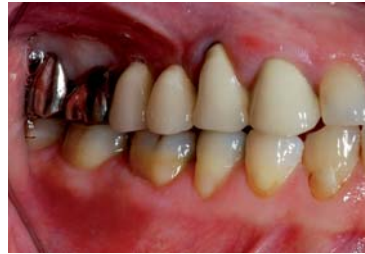

Abb. 4: Zustand vor Extraktion. Starke Rezession an 14. Geringer Anteil an keratinisierter Gingiva.

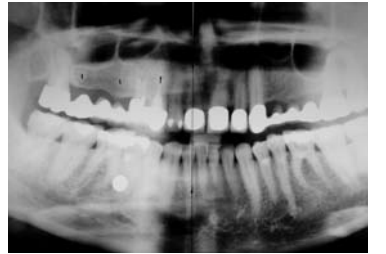

Abb. 5: Planungs-OPG.

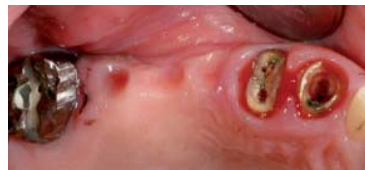

Abb. 6: Schmäler Kieferkamm.

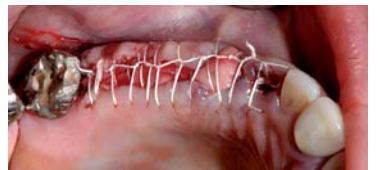

Abb. 7: Zustand nach Extraktion, Bone Splitting, Sofortimplantation: freiliegende Kollagenmembran.

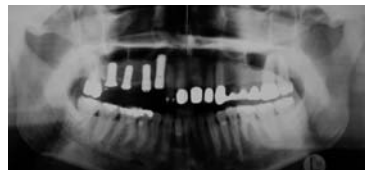

Abb. 8: Kontrollaufnahme.

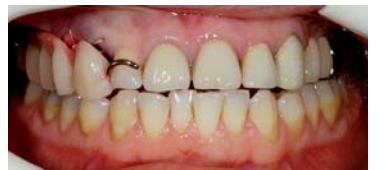

Abb. 9: Provisorische Versorgung.

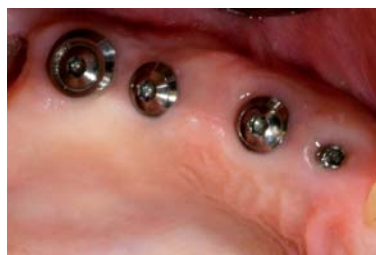

Abb. 10: Vestibulär gleichmässige Kieferkammkontur.

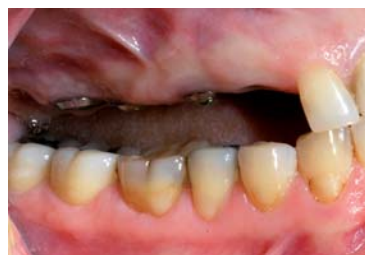

Abb. 11: Narbenfreie keratinisierte Gingiva.

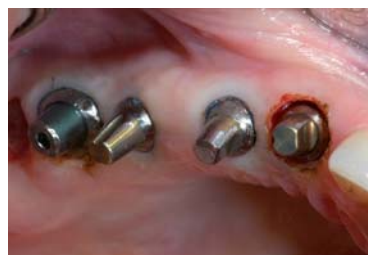

Abb. 12: Gingivektomie und girkelartige Präparation.

ungünstige Verhältnisse also. Und trotzdem kommt es zu Granulation.

Welche Folge hätte die offene Einheilung der Membran, ohne Periostschlitzen, grossflächiges Deperiostieren des Knochens, Verschiebung des Lappens und der damit verbundenen Abflachung des Vestibulums und dem Verlust der keratinisierten Gingiva fixa? Die Vermutung geht dahin, dass das Heilungspotenzial unter diesen Umständen besser ist.

Ein Fallbeispiel

Die im folgenden Fall vorgestellte Patientin ist seit zwölf Jahren mit einer Brücke von Zahn 13, 14 auf Zahn 18 versorgt. Infolge der grossen Belastung sind die endodontisch vorbehandelten Zähne 13, 14 frakturiert. Die Extraktion war unumgänglich. Die Patientin weist eine hohe Lachlinie, insbesondere im Bereich der Prämolaren, auf. In derartigen Fällen ist die Implantation im sichtbaren oberen Eckzahn-Prämolaren-Bereich mit einem hohen ästhetischen Risiko verbunden. Eine Verschlechterung des jetzt schon wegen der Rezession an Zahn 14 nicht idealen Zustandes hätte die Patientin nicht akzeptiert.

Die keratinisierte Gingiva fixa ist an 14 sehr schmal, das Vestibulum ist flach, es fehlt vestibulär deutlich an knöchernem Volumen in Regio 15 bis 17 unter den Brückengliedern (**Abb. 4**). Das OPG zeigt jedoch eine ausreichende Knochenhöhe.

Nach dem Entfernen der Brücke wird das Ausmass der horizontalen Kieferkammresorption erst richtig deutlich (**Abb. 6**). Es folgte die atraumatische Extraktion von Zahn 13 und 14. Durch Abtasten mit einem Kugelstopfer konnte sichergestellt werden, dass die vestibulären Knochenlamellen der Alveolen zwar dünn sind, aber erhalten waren. An 14 war die vestibuläre Wand wie erwartet etwas kürzer. Es folgten nachstehende Schritte:

- krestale Inzision von distal 13 bis mesial an 18, Schonung der Papille an 13
- Präparation des Lappens als full-thickness-flap jeweils nicht weiter als maximal ca. 3–4 mm nach vestibulär und palatinal
- krestale Osteotomie mit einer diamantierten Scheibe, geringer Drehzahl und unter guter Kühlung
- Splitten des äusseren Kieferkamm-

anteils nach vestibulär mit einem Meissel (dabei besteht naturgemäss ein gewisses Frakturrisiko, welches wir jedoch in Kauf nehmen: der frakturierte Knochenanteil wäre am Periost gestielt, die Fraktur würde problemlos über Kallusbildung ausheilen können)

- Pilotbohrung der Implantatbetten für die Implantate 16, 17, Rest wird mit Osteotomen erweitert, die Implantatbetten für 13, 14 wie für eine Sofortimplantation üblich präpariert
- Füllung des krestalen Spalts im Kieferkamm und der Alveolen um die Implantate mit Bio-Oss (Geistlich)
- Positionierung der Implantate gemäss „Biologische Breite Protokoll“ (Dr. Taffet), 13, 14 mittig in die Alveolen
- Positionierung der Implantat-schulter der für transgingivale Heilung vorgesehenen Implantate 2,5 mm suprakrestal; der proximale, mesiale Plattformrand von 13 auf Höhe der distalen Schmelz-Zement-Grenze des Zahnes 12, um die Etablierung einer gesunden biologischen Breite zu ermöglichen.

Fortsetzung auf Seite 26 →

IDS 2011

Damit Sie den Anschluss nicht verpassen, sind wir für Sie vor Ort!

DENTAL TRIBUNE
The World's Dental Newspaper

←Fortsetzung von Seite 25

Vor 49 Jahren wurde die biologische Breite erstmals als stabile anatomische Struktur der gesunden Gingiva beschrieben (Gargiulo et al. 1961). Falls die Implantate so gesetzt werden, dass ein suprakrestaler Implantatteil von mindestens 3 mm besteht, etabliert sich auch um das Implantat eine sehr ähnliche, stabile anatomische Struktur (Berglundh et al. 1996).

Das ganze OP-Gebiet wurde mit Bio-Gide (Geistlich) Kollagenmembran gedeckt. Dabei wurde darauf ge-

achtet, dass die Membran vestibulär und palatinal circa 3 bis 4 mm auf ortständigem Knochen liegt und von dem intakten Periost gedeckt wird. Eine zusätzliche spezielle Fixation der Membran ist nicht notwendig. Eine weitergehende Aufklappung und Mobilisierung der gingivalen Lappen ist nicht erforderlich und nicht erwünscht, die Durchblutung des Knochens würde dadurch gestört werden. Periostschlitzen sind deswegen für uns in den letzten Jahren tabu. Die Wunde wurde spannungsfrei fortlaufend vernäht

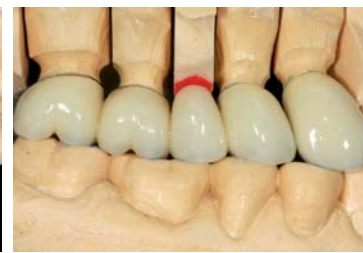
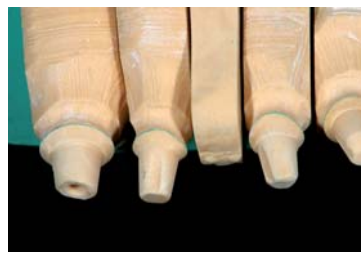
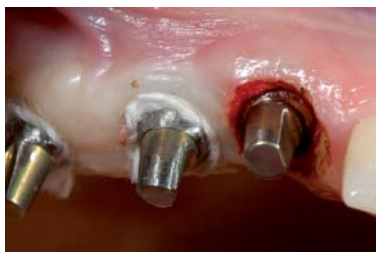Abb. 13: Präparation der Implantate. Gingiva mit Retraktionsfäden geschützt. – Abb. 14: Meistermodell mit Gipsstümpfen wie in der konventionellen Prothetik üblich. – Abb. 15: VMK-Versorgung am Modell.

(Gore Naht 5-0) (Abb. 7). Die Heilung verlief trotz der primär offenliegenden Membran unauffällig. Nach zwei Wo-

chen war der Spalt geschlossen granuliert und die Nähte konnten entfernt werden. Das Kontroll-OPG zeigte kor-

rekt sitzende Implantate. Die vorbereitete Interimsprothese wurde inseriert (Abb. 8 und 9) und dabei auf die parodontale Abstützung der Prothese an 12 und 18 geachtet.

Fünf Monate später konnten am Tag der Präparation reizlose Schleimhautverhältnisse und eine gedeckte Rezession festgestellt werden. Des Weiteren zeigten sich Narbenfreiheit, eine ansprechende Farbe, ein erhaltenes Vestibulum, keratinisierte verbreiterte Gingiva und knöchernes Volumen wie gewünscht (Abb. 10 und 11). Zahn 18 ist nun nicht mehr notwendig, er wurde eine Woche vorher bereits entfernt.

Die Plattformen der transgingival eingehielten Implantate sind sichtbar. Für die geplante Versorgung nach „Biologische Breite Protokoll“ (Dr. Taffet) ist das jedoch kein Nachteil: Der Gewebeüberschuss an 13 wurde mit dem Elektrotom entfernt, die Gingiva girlandenförmig konturiert (Abb. 12). Massivaufbauten mit 35 Ncm eingeschraubt und im Mund mit Hartmetallfräsen im Schnellläufer präpariert. Die Implantatschultern wurden ebenfalls analog einer Zahnpräparation circa 0,5 mm subgingival versenkt (Abb. 13). Dabei wird darauf geachtet, einen zahnanalogen Verlauf der Präparationsgrenze zu gestalten: Die Schmelz-Zementgrenze des natürlichen Zahnes ist nicht rund und eben wie der Rand einer Implantatplattform, sondern hat eine dreidimensionale „scaloped“ Form, liegt vestibulär und palatinal tiefer als approximal.

Die Abformung fand konventionell, wie an natürlichen Zähnen, mit Hydrocolloid nach erfolgter Gingivaretraktion statt (Abb. 13). Modell- und Kronenherstellung erfolgten ebenfalls preisgünstig, konventionell, ohne teure präfabrizierte Systemkomponenten (Abb. 14).

Die Kronen wurden in VMK-Technik hergestellt und fest zementiert (Abb. 15 und 16). Dies verhindert die Entstehung von Hohlräumen, welche von Bakterien besiedelt werden könnten. Die Mikrobeweglichkeit dürfte gleich null sein, was jedoch noch untersucht werden müsste. Das ästhetische Ergebnis war für die Patientin absolut befriedigend und würde auch einer objektiven Bewertung mittels „pink esthetic score“ (Fürhauser et al. 2005) standhalten: Die Papillen sind im Vergleich zu den kontralateralen natürlichen Zähnen 22–23 symmetrisch in Höhe und Form. Die Gingiva entspricht in der Farbe den objektiven Kriterien der gingivalen Ästhetik (Fradeani, 2008), ist reizfrei und gesund. Die keratinisierte Gingiva ist im Vergleich zur Ausgangssituation verbreitert. Da keine Inzisionen notwendig waren, gibt es auch keine Narben (Abb. 16 und 17). Die Sondiertiefe ist vergleichbar mit der an den angrenzenden natürlichen Zähnen und beträgt circa 2 mm. Das Ergebnis erweist sich

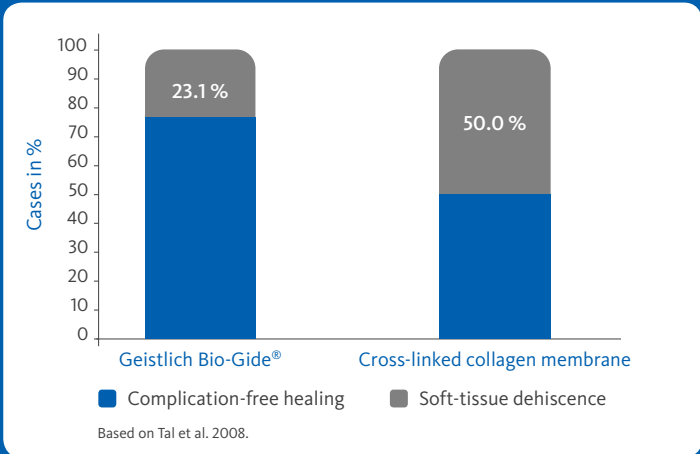
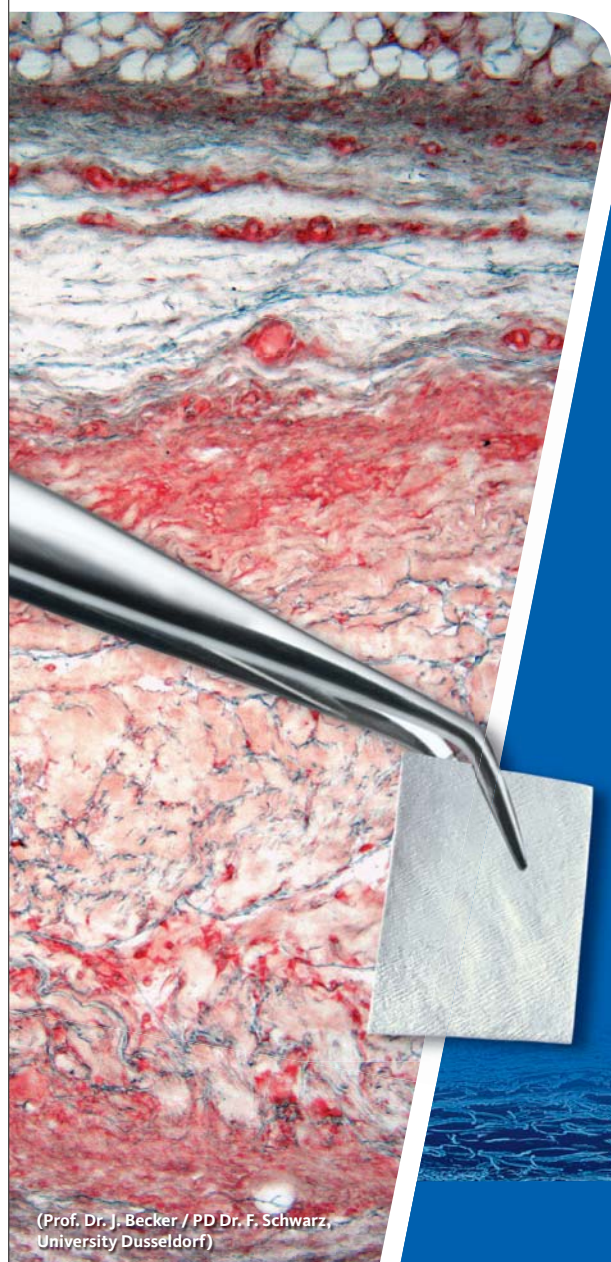
ANZEIGE

karrdental

Karr Dental AG
Zugerstrasse 56
CH-8810 Horgen
Telefon 044 727 40 00
Telefax 044 727 40 10
fragen@karrdental.ch
www.karrdental.ch

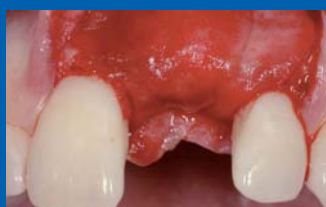Geistlich Bio-Gide®

The Art of Perfection

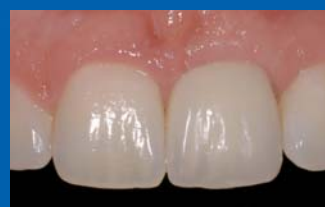

The natural collagen structure of Geistlich Bio-Gide®

- > provides high therapy safety
- > leads to less dehiscence
- > underlies the perfect aesthetic outcome



Covering the augmentation with Geistlich Bio-Gide®. (PD Dr. R. Jung, University Zurich)



Excellent soft-tissue healing and a perfect aesthetic outcome. (PD Dr. R. Jung, University Zurich)

(Prof. Dr. J. Becker / PD Dr. F. Schwarz, University Dusseldorf)

LEADING REGENERATION

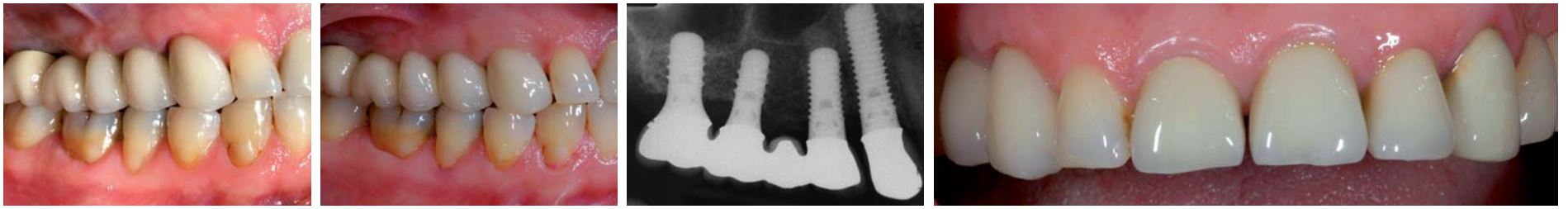


Abb. 16: VMK-Kronen nach dem Zementieren. – Abb. 17: Zustand zwei Jahre nach Eingliederung. – Abb. 18: Stabile knöchernerne Verhältnisse ohne Einbrüche. – Abb. 19: Frontalansicht sofort nach Eingliederung der Kronen: Symmetrie erreicht.

erwartungsgemäss nach zwei Jahren als absolut stabil (Abb. 17). Die Papillen haben sich im Laufe dieser Zeit weiter verbessert und auch das Bindegewebe ist ausgereift.

„Minimum intervention – maximum Benefit“ wird wohl die Devise der Implantologie in den nächsten Jahren werden. In diesem hier vorgestellten Fall war trotz anfänglichem defizitären Knochen- und Weichgewebsangebot nur ein einziger, eingeschränkter, gering invasiver chirurgischer Eingriff notwendig.

Die Antwort auf die Frage, ob komplexe, teure und aufwendige chirurgische und prothetische Protokolle, wie sie in den Standardwerken der Implantologie beschrieben werden (ITI Protokoll), (Nevins 1999, Sclar 2004, Belser 2006, Hahn 2006), überhaupt noch notwendig sind, beantworten wir in unserer Praxis seit mehreren Jahren eindeutig mit „Nein“: Unser eigenes „Biologische Breite Protokoll“ führt schnell, einfach, sicher und vorhersehbar zum gewünschten Ergebnis, dem möglichst zahnähnlich aussehenden implantatgetragenen Zahnersatz.

Zusammenfassung

Erfolg in der Implantologie bedeutet heute, dass man mit möglichst geringem Aufwand und risikoarm das vom Patienten gewünschte Ergebnis erreicht. Nimmt der Behandler auf die Anatomie und die Biologie des Gebietes, in welchem er implantieren möchte, Rücksicht, ist es tatsächlich möglich, mit relativ wenig Operationen und einfacher, zuverlässiger Prothetik natürlich aussehende, langzeitstabile Versorgungen auf Implantaten herzustellen. Minimalinvasiv bedeutet heute, dass sich der Operateur schon vor dem ersten Schnitt Gedanken über die Durchblutung der Lappen, die Ernährung des darunterliegenden ortsständigen Knochens und über von den Verhältnissen im Empfängergebiet abhängigen Wahl der Regenerationsmaterialien Gedanken macht. Wichtig ist es auch, dass jeder Behandler Versorgungsformen, die einen dauerhaften Reiz für die umgebenden Hart- und Weichgewebe darstellen, möglichst vermeidet: Implantatsysteme und Protokolle mit Implantat-Abutment-Interfaces auf Knochenniveau führen zwangsläufig zu Knochenremodelling sowie tiefen Zahnfleischtaschen und verursachen nach einiger Zeit Periimplantitis.

Seit wir in unserer Praxis das selbst entwickelte „Biologische

Breite Protokoll“ anwenden, ist es uns vorhersagbar möglich geworden, schönere Ergebnisse mit deut-

lich geringerem finanziellen und chirurgischen Einsatz zu erreichen als bei der Anwendung der klassi-

schon GBR-GTR-Knochenregenerations- und Implantationsprotokolle.

ZWP online Die Literaturliste zu diesem Beitrag finden Sie unter www.zwp.online/info/fachgebiete/implantologie.

ANZEIGE

Zeit zum Umdenken: Hohe Qualität zu fairen Direktpreisen!



Spectra-System
Sechs applikationsspezifische Implantate
All-in-One Package: CHF 175



Hexagon



Zimmer® Dental*
Legacy 1 Linie
Legacy 2 Linie
Legacy 3 Linie
Implantat: ab CHF 150



Tri-Lobe



Nobel Biocare™*
RePlant Linie
RePlus Linie
ReActive Linie
All-in-One Package: ab CHF 175



Achtkant



Straumann*
SwishPlant Linie
All-in-One Package: CHF 215



IDS
Halle 4.1
Gang E018/F019
und Halle 10.1
Gang J029
Besuchen Sie uns!

All-in-One Package: beinhaltet Implantat, Abutment, Verschlusschraube, Einheilextender, Provisoriumskappe und Abdruckpfosten

In Zeiten finanzieller Engpässe zählt Innovation mit echtem Mehrwert!

Implant Direct setzt neue Maßstäbe mit hochqualitativen Produkten zum attraktiven All-in-One™ Package-Preis von CHF 175 pro Implantat, inklusive der dazugehörigen Prothetik. Neben dem einzigartigen Spectra-System erhalten Sie auch kompatible Implantatsysteme zu Anbietern wie Nobel Biocare™ Straumann, Zimmer® Dental. Wählen Sie den direkten Weg zu smarten Lösungen und bedeutend mehr Profit.

*Eingetragene Marken von Zimmer® Dental, Nobel Biocare™ und Straumann
CE FDA

Gratis Infoline: 00800 4030 4030
www.implantdirect.ch
Europas Nr. 1 Online-Anbieter für Zahnimplantate



Kontakt

Dr. Georg Taffet
78239 Rielasingen-Worblingen
Deutschland
georg.taffet@t-online.de