

# Update in der regenerativen und plastisch ästhetischen Parodontaltherapie

Prof. Anton Sculean lud am 11. März 2011 mit seinem Team der Abteilung für Parodontologie der ZMK Bern zum Fortbildungstag. Dr. med. dent. Bendicht Scheidegger, Steffisburg, Schweiz, fasst für *Dental Tribune* zusammen.

Den Auftakt gestaltete **Priv.-Doz. Dr. Dieter Bosshardt** mit den Grundlagen der parodontalen Regeneration. Aufgrund der vier unterschiedlichen Gewebe (Gingiva propria, eigentlicher Alveolarknochen, Desmodont und dem sehr langsam wachsenden Zement) ist der Regenerationsvorgang komplexer als bei einer reinen Knochenregeneration.

Zusätzlich ist die Heilung nach einer Parodontaltherapie erschwert, da sich, nicht wie z. B. bei einem Hautschnitt, zwei vaskularisierte Gewebe gegenüberstehen, sondern ein vaskularisiertes und ein nicht vaskularisiertes (Zahnoberfläche), und das in einem Milieu mit hoher Luftfeuchtigkeit und Anwesenheit von Mikroorganismen. Die Wiedererlangung der funktionellen Integrität ist nicht vor zwei Wochen abgeschlossen, was Konsequenzen für die Liegedauer der Nähte bedeutet.

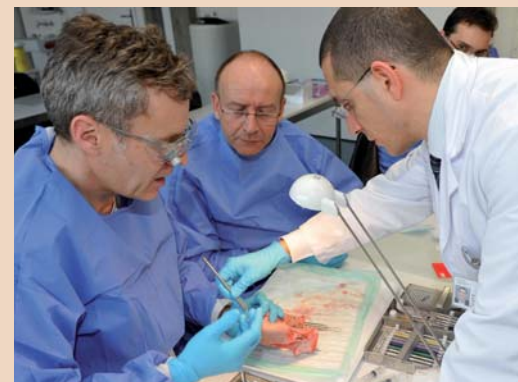Die sich im Desmodont befindlichen Vorläufer- und sogar Stammzellen haben jedoch ein großes Regenerationspotenzial, wenn folgende Voraussetzungen erfüllt sind:

- Infektion ist unter Kontrolle,
- gingivales Epithel und Bindegewebe werden abgehalten, die Wurzeloberfläche während der Heilung zu kontaktieren,
- Raum für Gewebewachstum wird geschaffen, erhalten oder gar angeregt.

Wurzeloberfläche, wobei das Wurzelzement eine zentrale Rolle spielt. Schmelzmatrixproteine werden aus Zahnkeimen von Schweinen gewonnen, um entwicklungsbiologische

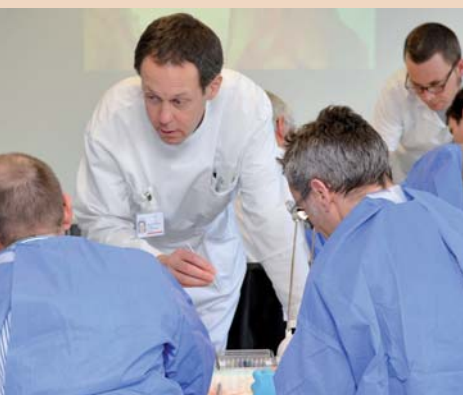Prozesse zu induzieren, die während der Zahnwurzelentstehung stattfinden, wobei die Entstehung von azellulärem Fremdfaserzement angestrebt wird. Seit 1997 wird das Schmelz-

matrixproteinpräparat Emdogain mit großem Interesse erforscht. Seine Eigenschaften: Eindämmung des Epithel- und BG-Wachstums,



Prof. Anton Sculean (rechts) instruiert die Kurs Teilnehmer bei der praktischen Arbeit.

ANZEIGE



Prof. Dr. Giovanni Salvi referierte und unterstützte die Teilnehmer bei den Hands-on.

**Prof. Giovanni Salvi** erläuterte die Indikationen für regenerative Parodontaltherapien. Die Chance zur erfolgreichen Regeneration erhöht sich mit der Anzahl der Defektwände und verkleinert sich mit steigendem Defektwinkel. Dreiwandige intraossäre Defekte haben eine fast dreimal höhere Chance als einwandige Defekte, mindestens 3 mm Attachment zu gewinnen. Eine erhöhte Voraussagbarkeit konnte dabei bei Defekten mit intraossärer Komponente über 3 mm, radiologischem Defektwinkel unter 25° und drei Knochenwänden ausgemacht werden.

## Biologische Grundlagen der Schmelzmatrixproteine


Im zweiten Vortrag von **Priv.-Doz. Dr. Bosshardt** wurden die biologischen Grundlagen der Schmelzmatrixproteine erläutert. Das Ziel der parodontalen Regeneration beinhaltet die Neubefestigung desmodontaler Fasern an die behandelte

EMS-SWISSQUALITY.COM

**EMS**<sup>+</sup>  
ELECTRO MEDICAL SYSTEMS

# DAS NEUE PIEZON

PIEZON MASTER 700 – DIE ORIGINAL METHODE  
PIEZON MIT DEM VORSPRUNG INTELLIGENTER  
i.PIEZON TECHNOLOGIE



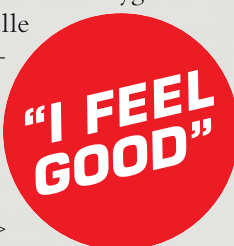> Neue Broschüre – alles zur Original Methode Piezon und über den neuen Piezon Master 700

**KEINE SCHMERZEN** für den Patienten – mit diesem Ziel machte sich der Erfinder der Original Methode Piezon an die Entwicklung des neuen Piezon Master 700.

Das Resultat ist eine Behandlung, die weder Zähne noch Zahnfleisch irritiert – die einmalig glatte Zahnoberflächen bei maximaler Schonung des oralen Epitheliums bewirkt.

Es ist die Symbiose von intelligenter Technologie und unvergleichlicher Präzision. Die Original Piezon LED-Handstücke und das i.Piezon Modul für eindeutig linear verlaufende Instrumentenbewegungen und EMS Swiss Instruments aus biokompatiblen Chirurgiestahl mit feinsten Oberflächen – alles ist füreinander abgestimmt.

Und mit modernem Touch Panel setzt der neue Piezon Master 700 neue Standards in Bedienbarkeit und Hygiene. Alle profitieren, alle fühlen sich wohl – Patient, Behandler, die ganze Praxis.



Persönlich willkommen > welcome@ems-ch.com

erhöhtes Knochen-, Desmodont- und Zementwachstum, Förderung der Wundheilung, und Abwehr und wirkt bakterienhemmend (vorwiegend bestimmt durch die Trägersubstanz) erweisen sich als ideal.

### Klinische Konzepte zur regenerativen Parodontaltherapie

Prof. Anton Sculean stellte seine klinischen Konzepte für die regenerative Parodontaltherapie vor. Bei den Knochenersatzmaterialien haben sich autologer Knochen und xenogene Präparate (z.B. BioOss) durchgesetzt. Die alloplastischen Materialien (Hydroxylapatit etc.) eignen sich allenfalls als Füller. Biologische Effekte der alloplastischen Materialien konnten kaum nachgewiesen werden, wenn sie alleine eingesetzt wurden.



Auf die präzise Nahttechnik kommt es an, Prof. Anton Sculean erklärt wie.

Um die Wundheilung zu fördern und eine Regeneration zu induzieren, wird Emdogain eingesetzt, wobei die Wurzeloberfläche zuerst 2 Min. mit 24 % EDTA (PrefGel) konditioniert und dann das Emdogain von apikal nach koronal auf die trockene (!) Wurzeloberfläche appliziert wird. Das korrekt eingesetzte Emdogain hinterlässt auf der Wurzeloberfläche ein Proteinpräzipitat, das vier Wochen nachgewiesen werden kann. Aus klinischer und histologischer Sicht führt der Einsatz von Emdogain oder einer Membran zu ähnlichen Ergebnissen, wobei eine Kombination der beiden zu keinen zusätzlichen Verbesserungen führt. Grundsätzlich ist auf eine stabile Wundversorgung zu achten, welche bei der Stabilisierung gelockerter Zähne (Schienung mittels Komposit) beginnt und mit einer dichten, gut adaptierten, spannungsfreien Naht mit ausreichender Liegedauer endet. Selbstverständlich ist die Infektionskontrolle die *Conditio sine qua non*. Diese wird mit Chlorhexidinspülung

(0,1 % 0,12 % oder 0,2 %) und Chlorhexidingel 1 % bewerkstelligt. Die mechanische Reinigung durch den Patienten erfolgt erst nach 4 Wochen mit wöchentlichen zahnärztlichen Nachkontrollen. Empfehlungen für die Praxis werden wie folgt abgegeben:

- Tiefe schmale Knochentaschen (2- und 3-wandig und tiefer als 3 mm) werden mit Emdogain oder GTR ohne Knochenersatzmaterial therapiert
- Tiefe breite Knochentaschen (1-wandig, Tiefe  $\geq 3$  mm und radiologischer Winkel über  $45^\circ$ ) werden mit Knochenersatzmaterialien und GTR therapiert, evtl. Emdogain und Knochenersatzmaterial.
- Wird Emdogain mit Knochenersatzmaterial, z. B. BioOss, angewandt, ist auf eine ausreichende Durchmischung (Benetzungszeit 5 Min.) zu achten.

### Rezessionsdeckung mittels der Tunnelierungstechnik

Im nächsten Vortrag widmete sich Prof. Sculean seiner Spezialität, der Rezessionsdeckung mittels der Tunnelierungstechnik mit Bindegewebstransplantat. Diese Technik hat den Vorteil, dass vertikale Inzisionen vermieden werden und sie sich sowohl für die Therapie singularer wie auch multipler Rezessionen eignet. Das Vorgehen gestaltet sich wie folgt:

1. Lösen der Gingiva und Papillen bis und mit Nachbarzahn mesial und distal nach intrasulkulärer Inzision (Mobilisation bistiefvestibulär) und mit der Hilfe von speziellen Tunnelinstrumenten.
2. Entnahme des Bindegewebstransplantates im Gaumen
3. Auftragen Pref Gel (2 Min.)
4. Abspülen mit NaCl und Trocknen der Wurzeloberfläche



Dr. Bendicht Scheidegger (rechts) lässt sich von Kathrin Schöler (links), ms-dental, die Sculean-Instrumente von Stoma erklären.

5. Applikation von Emdogain
6. Durchziehen des BG-Transplantates unter Gingiva über Rezession
7. Fixation Transplantat mittels zwei Nähten
8. Koronale Reposition des Lappens mit speziellen Nahttechniken, wobei die Wundstabilität das entscheidende Kriterium ist.

Diese Technik bietet gute Voraussetzungen der Resultate, die Verschiebung des Margo gingivae ist jedoch nur bis zur anatomischen Schmelz-Zementgrenze machbar. Ein vorgängiges Füllunglegen am Zahnhals ist sinnvoll, um den neu gestalteten Margo gingivae nicht wieder zu traumatisieren.



Priv.-Doz. Dr. Sigrun Eick referierte über die medikamentöse Unterstützung bei der Parodontaltherapie.

### Medikamentöse Unterstützung

- Priv.-Doz. Dr. Sigrun Eick beleuchtete die Aspekte der medikamentösen Unterstützung der Parodontaltherapie. Indikationen für Antibiose sind:
- Aggressive Parodontitiden
  - Fortschreitender Attachmentverlust trotz Therapie und guter Mundhygiene
  - Ausbreitender Parodontalabszess
  - NUG/NUP bei Beeinträchtigung des allgemeinen Befindens.

Priv.-Doz. Dr. Eick empfiehlt ein vorgängiges Bestimmen des Keimspektrums, um zu entscheiden, ob nur Metronidazol oder Metronidazol in Kombination mit Amoxicillin verabreicht werden soll. Bei Rauchern wird eine Gabe-dauer von zehn Tagen empfohlen. Aufgrund der nicht ausgeschlossenen möglichen Kanzerogenität von Metronidazol ist ein sparsamer Umgang zu empfehlen. Chirurgische Parodontalbehandlungen stellen per se keine Indika-

tion für Antibiotika dar. Das Makrolid Azithromycin könnte in Zukunft eine Alternative zu Amoxicillin/Metronidazol darstellen.

Interessante Ausblicke gewährte Dr. Christoph Ramseier betreffend motivierender Gesprächsführung. Aktives Zuhören, Wertschätzung und Akzeptanz des „Fehlverhaltens“ hilft dem Patienten bei der Verhaltensänderung, sei dies bei der Raucherentwöhnung oder der Verbesserung der Mundhygiene. Die Mitarbeit des Patienten betreffend Hygiene und Einhalten des Recallintervalles, welches durch die „Berner Spinne“ bestimmt wird, sind die Erfolgsfaktoren für die Erhaltung einer erfolgreichen Parodontaltherapie.

### Tipps und Tricks

- Beim Einsatz von Emdogain muss auf eine trockene absolut blut- (protein-)freie Wurzeloberfläche geachtet werden.
- Die Naht soll vor der Applikation von Emdogain vorbereitend gelegt werden
- Stabile Wundversorgung ist entscheidend für den Therapieerfolg
- Bei der Tunneltechnik sollte auf den Einsatz geeigneter Instrumente (sogenannte Tunnelierungsinstrumente, von denen einige an der Klinik für Parodontologie entwickelt wurden), eine sorgfältige und spannungsfreie Mobilisierung der Lappen sowie auf präzise Nahttechniken geachtet werden, um die Wundheilung zu optimieren und eine vorhersagbare Rezessionsdeckung zu erreichen.



Dr. Christoph Ramseier gab einen Einblick in die Gesprächsführung mit Patienten.

Der Fortbildungstag behandelte nach Grundlagenrepetition theoretische wie auch praktische innovative Aspekte und man kann durchaus behaupten: „Da war Fleisch oder besser gesagt Desmodont am Knochen.“ Die konstruktive Weise, wie

Prof. Anton Sculean an die Fortbildung herangeht, ist allein schon im Detail ersichtlich, dass alle Vorlesungen und Bilder auf einem USB-Stick mitgeliefert werden.

Erstveröffentlichung:  
Dental Tribune Swiss Edition 4/11

### Kontakt

Prof. Dr. med. dent, Dr. h.c. (mult.), Anton Sculean, M.Sc. Zahnmedizinische Kliniken der Universität Bern Klinik für Parodontologie Freiburgstr. 7, 3010 Bern, Schweiz Tel.: +41 31 6322577 anton.sculean@zmk.unibe.ch www.zmk.unibe.ch

ANZEIGE

## Implantat - Endo, die Entscheidung!

Nach acht Jahren erfolgreicher Implantat-Fortbildung, sind wir zu der Schlussfolgerung gekommen, dass die Entscheidungsfindung zwischen Zahnerhalt und Implantat immer mehr in den Fokus gerät.

Erfahren Sie mehr über neueste Verfahren und Instrumente in der Implantologie und Endodontie. Wohin geht die Reise durch die Digitalisierung der Zahnmedizin? Digitale Abformung - 3D Implantatplanung, was ist sinnvoll? GBR-Materialien der nächsten Generation: neue Lösungen für die Praxis.

**Update - Implantologie IX**  
am 27. und 28. Mai 2011

Kongress des FIZ und der Jungen Implantologen in Heidelberg - anmelden: [www.update-implantologie.de](http://www.update-implantologie.de)

Wissenschaftliche Leitung:  
Dr. med. dent. Marius Steigmann, Prof. Dr. Syngcuk Kim

Wir präsentieren u. a. :  
Thema Endo: Prof. Samuel I. Kratchman, USA, Dr. Francesco Maggiore, Aschaffenburg, Dr. Claus Lauterbach, Plankstadt  
Thema Implantologie und moderne Verfahren: Dr. Hugo Rui Franco Basteiro, Spanien, Dr. Fred Bergmann, Viernheim, Dr. Ophir Fromovich, Israel, Dr. Janusz Greschak, Darmstadt, Dr. Tidu Mankoo, UK, Dr. Frank Kistler, Landsberg, Dr. Eric-Jan Royackers, Niederlande, Dr. Jörg Schmall, Eppelheim, Dr. Marius Steigmann, Neckargemünd, Dr. Roland Török, Nürnberg, ZTM Wolfgang Bollack, Gaiberg