

Wegen der höheren Erfolgssicherheit wird jedoch oft zur indirekten Restaurationstechnik gegriffen. Hauptmängel der bisherigen direkten Technik sind Schwierigkeiten mit der Randgestaltung, dem Handling der obersten Schmelzschicht sowie der anatomischen Formgestaltung. Materialtechnisch sind Mikroporositäten keine Seltenheit, was oftmals zu schneller Verfärbung und ästhetischen Einbußen führt.

Das neue Compeerer „direct Veneering System“ öffnet durch die Kombination von verbessertem Material, angepassten Hilfsmitteln und ausführlichen Anleitungen die Indikationspalette für die direkte Technik. In puncto Wirtschaftlichkeit und Qualität setzt Compeerer neue Maßstäbe. Die Komposit-Schalen stellen eine neue Kategorie der direkten Frontzahn-technik dar.

Grundsätzlich ändert sich die Vorgehensweise gegenüber der Freihandtechnik nicht: Sie wird aber vereinfacht und verbessert. Im folgenden Beispiel sollen die wichtigen Schritte näher beleuchtet werden.

Anwendung

Nach der Festlegung der Indikation und der diagnostischen Zielvorgabe werden die zu bearbeitenden Zähne bestimmt. In diesem Fall soll im Oberkiefer von Eckzahn bis Eckzahn die Karies behandelt und Form, Farbe sowie die Achsenneigungen korrigiert werden (Abb. 1 und 2).

Die Schmelzschalen stehen in drei Größen und zwei verschiedenen, transluzenten Farben zur Verfügung: ein neutrales „Universal“ und ein helles „White Opalescent“, welches sich eher für ein jugendliches Erscheinungsbild eignet. Werden die Schalen mit der entsprechenden Dentin-Kompositmasse hinterlegt, kann jede beliebige Farbkombination erreicht werden.

Die Auswahl der Zahnform wird mit dem Compeerer Contour Guide bestimmt (Abb. 3): Es stehen insgesamt 30 verschiedene Formen zur Verfügung. Die jewei-

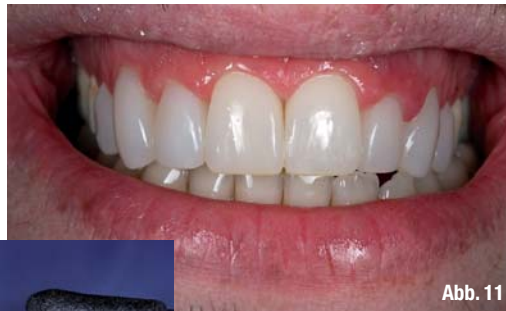

Abb. 11

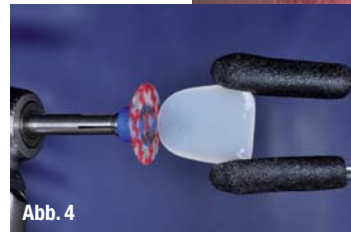


Abb. 4

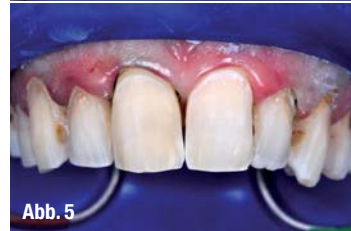

Abb. 5



Abb. 6

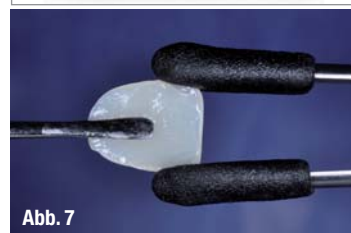

Abb. 7

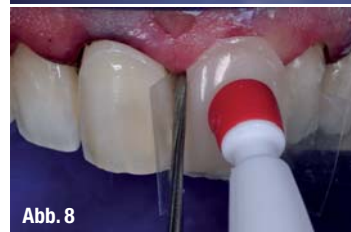

Abb. 8

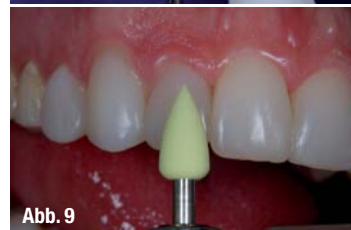

Abb. 9

lige Form des Contour Guides wird über die zu restaurierenden Zähne gelegt, wobei die blau-transparente Farbe einen optimalen Kontrast auf dem auszuwählenden Zahn ermöglicht. Es können auch die Schmelzschalen provisorisch auf die Zähne gelegt, beziehungsweise provisorisch mit unausgehärtetem Komposit fixiert werden, um zu beurteilen, wo und wie viel das Compeerer individuell bearbeitet werden muss. Gleichzeitig können nötige Schliffkorrekturen eingezeichnet werden.

Für die Formkorrektur der Schale eignet sich am besten eine raue Disk bei langsamer Drehzahl und ohne Wasser. In der Regel wird eher eine größere Form gewählt, um die Randbereiche abzudecken und um möglichst viel Spielraum zur individuellen Formgestaltung zu haben. Zur besseren Handhabung dient der dazu entwickelte Holder (Abb. 4). Das Etikett auf der Primärverpackung (Rückseite) kann abgelöst und zur Dokumentation archiviert werden (Patientenkartei). Trockenes Arbeiten ist die Grundlage für optimale Resultate. Bei der Präparation gelten die klassischen Regeln nicht. Durch die minimale Schichtstärke von 0,3 mm muss die Oberfläche nur minimal reduziert werden (Abb. 5).

In gewissen Fällen wird der Schmelz nur aufgeraut und auf eine definierte Präparation verzichtet. ETCHANT GEL S wird auf alle zu bondenden Schmelz- und Dentinareale aufgetragen und mit der Brush gleichmäßig verstrichen. Die Einwirkungszeit

Abb. 4_ Compeerer im sicheren Halt im Holder zur Bearbeitung.

Abb. 5_ Minimale Präparation.

Abb. 6_ Retentive erodierte Oberfläche (23 MPa Haftung).


Abb. 7_ Adaptation von Komposit auf Schale.

Abb. 8_ Anpressen mit Placer und Adaptation mit Spatel MB5.

Abb. 9_ Individuelle Formgestaltung.

Abb. 11_ Fertig polierte Front.

Abb. 12 und 13_ Bei 200 x Vergrößerung, handgefertigt mit Lufteinschlüssen (12), maschinell gefertigt homogen (13).



beträgt auf Schmelz 30–60 Sekunden, auf Dentin 15 Sekunden und wird anschließend 20 Sekunden lang abgesprayt. Im Grundkonzept ist die Total-Etch-Methode unter Verwendung von One Coat Bond vorgesehen, welches leicht gefüllt ist und eine bessere Benetzung mit einem Nano-Hybridkomposit gewährleistet. Das One Coat Bond wird gleichmäßig auf Schmelz und Dentinareale aufgetragen, um es für mindestens 20 Sekunden einwirken zu lassen. Anschließend werden durchsichtige Stückmatrizen in die Interdentalräume platziert, um ein Verkleben der Zähne zu vermeiden. Die gebondeten Oberflächen werden für 10 Sekunden vorgehärtet. Die einzigartige mikroretentive Oberfläche der Schalen (2 µm) wurde mittels Erosion erreicht (Abb. 6). Dieser Umstand vereinfacht die Konditionierung der Innenfläche der Schale, da keine zusätzlichen Maßnahmen wie Sandstrahlen und Silanisieren vorgenommen werden müssen. One Coat Bond wird direkt auf den Pinsel aufgetragen und muss nicht lichtgehärtet werden. In Kombination mit dem Befestigungskomposit ergibt dies einen hundertprozentigen Verbund. Das heißt, es gibt nur noch eine homogene Schicht Komposit auf dem Zahn, was wiederum die Festigkeit erhöht und die Verfärbungstendenz herabsetzt. Für den

entsprechend ästhetischen Erfolg wird die Verwendung von Synergy D6 empfohlen, das farblich optimal auf Composeer abgestimmt ist. Es kann auch mit anderen Systemen gearbeitet werden, dann empfiehlt es sich jedoch, das Farbergebnis im Vorfeld zu prüfen. Mussten zuvor Füllungen entfernt werden, kann das Composeer mit der entsprechenden Dentinmasse eingebracht und nach der ersten Lichthärtung von palatinal aufgefüllt werden. Dies gilt auch bei Zahnverlängerungen oder Diasthemaschluss. Andererseits können Kavitäten zuvor mit Dentinmasse aufgefüllt werden, um eine homogene Basis zu schaffen. Bei Form- oder einfachen Farbkorrekturen kann Schmelzmasse verwendet werden (Enamel Universal oder Enamel White Opalescent).

Zu viel Schmelz macht die Restauration grau und zu transparent. Das Komposit wird mit einem geeigneten Instrument (mitgelieferter Spatel MB5) an die zu befestigende Seite der Kompositenschale appliziert (Abb. 7).

Um bei konkaven Formen Lufteinschlüsse zu vermeiden, wird das Komposit auch auf den Zahn appliziert. Anschließend wird das Composeer mit dem Placer vorsichtig und mit sanftem aber konstantem Druck in die Endposition gebracht (Abb. 8).

Der Placer wurde extra zum Adaptieren von Veneers entwickelt. Das Arbeitsende besteht aus einer Silikonspitze, womit eine optimale Kraftverteilung erreicht wird. Bei ganzen Frontrestorationen empfiehlt es sich, mit den beiden zentralen Inzisivi zu beginnen. Während das Composeer in Position gehalten wird, werden grobe Überschüsse entfernt und das Komposit an die Ränder adaptiert. Erst wenn die richtige Position der Veneers verifiziert ist, wird mit der Lichthärtung begonnen.

Abb. 14 und 15_ Ausgangssituation und Schlussituation mit Composeer.

Abb. 16 und 17_ Zahnverlängerung und Aufhellung ohne Präparation.

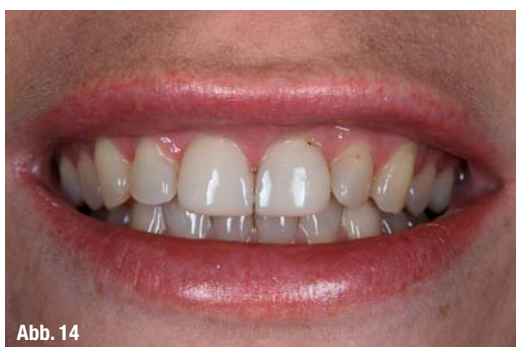

Abb. 14

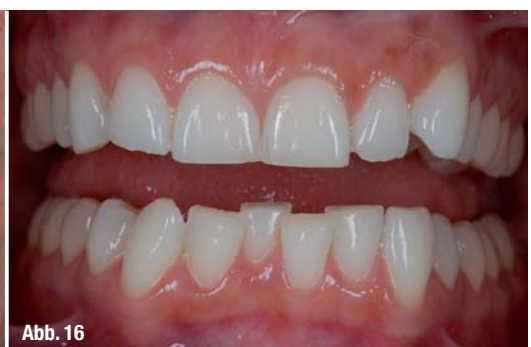

Abb. 16

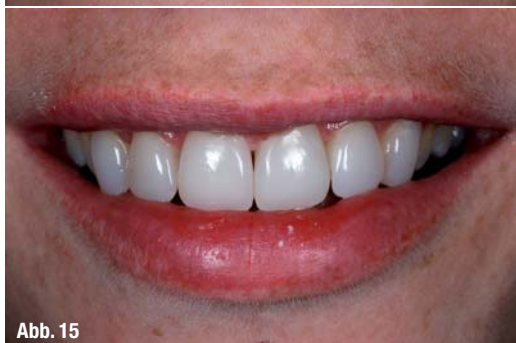

Abb. 15

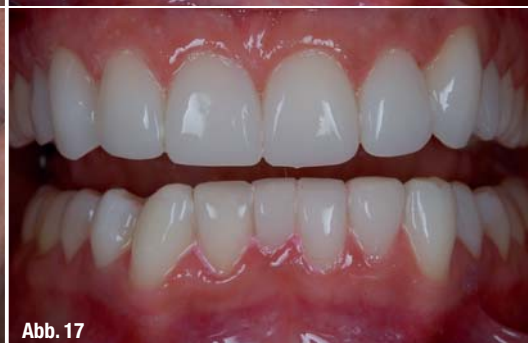

Abb. 17