

# Digitale Abformung von Primärkronen aus Zirkonoxid

 | Dr. Christoph Meißner

Der schnelle technische Fortschritt ermöglicht viele Indikationen für die Anwendung der digitalen Abformung in der Zahnarztpraxis. Im folgenden Artikel werden anhand eines Fallberichts die Vorteile der digitalen Abformung für den Patienten, den Zahnarzt und den Zahntechniker dargestellt.

**E**in 82-jähriger Patient war mit seiner insuffizienten Unterkiefer-Teleskopprothese zum Ersatz der Seitenzähne nicht mehr zufrieden. Die Frontzähne waren parodontal vorgeschädigt, jedoch fest. Der mit einem Schraubenaufbau versorgte und endodontisch behandelte Teleskoppeilerzahn 44 zeigte keine apikalen Veränderungen. Der Zahn 43 wurde zwei Jahre zuvor erfolgreich endodontisch behandelt und mit einem Glasfaserstift adhäsiv aufgebaut. Im Oberkiefer trägt der Patient eine Teleskopprothese.

Nach Erläuterung der Behandlungsalternativen entschied sich der Patient für einen Teleskopzahnersatz unter Ein-

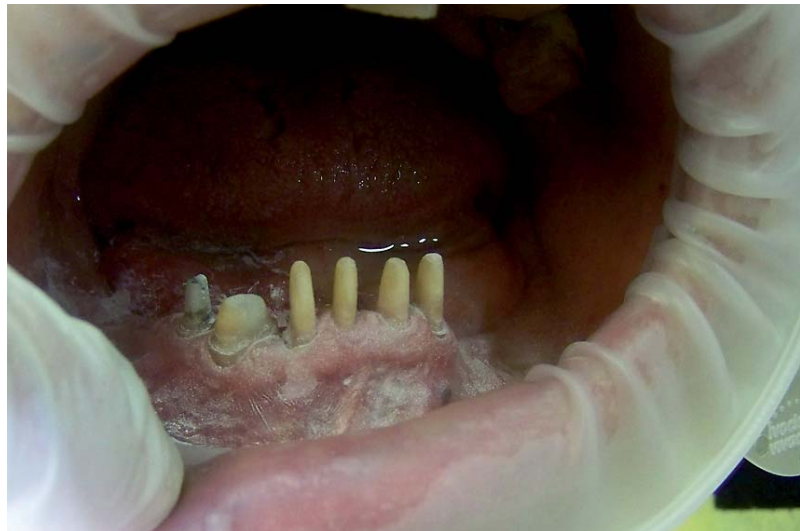

Abb. 1: Nach vorsichtiger Trocknung wurden die Zähne leicht mit Scanpuder beschichtet.

## ANZEIGE

**LASERSINTERN - UNENDLICHE WEITEN UND INDIKATIONEN...**



**NEM GERÜSTE IN VOLLENDUNG.**  
Garantiert exzellente und konstante Ergebnisse. Gute Konditionen mit dem Plus an Service. Info: 040/86 60 82 23  
[www.flussfisch-dental.de](http://www.flussfisch-dental.de)

 **FLUSSFISCH**

beziehung aller restlichen Unterkieferzähne. Die Primärkronen sollten aus Zirkoniumdioxid hergestellt werden – eine digitale Abformung mit dem Lava-C.O.S. (3M ESPE) bot sich hierfür an.

Dieses Gerät ist in unserer Praxis seit Oktober 2009 erfolgreich im Einsatz. Nach einer Eingewöhnungsphase zum Erlernen der Scantechnik an Einzelzahnrestorationen und kleineren Brücken wollten wir die Vorteile der digitalen Abformung auch bei Kombi-Arbeiten nutzen. Bedingt durch den immer weiter steigenden Goldpreis wurden die Kostenunterschiede zwischen Hochgold-Primärkronen und Zirkoniumdioxid-Primärkronen immer ge-

ringer, sodass auch für den Patienten die Mehrkosten vertretbar sind. Trotz des hohen Alters wollte der Patient im Unterkiefer keine Goldkronen (wie im Oberkiefer) haben. Unter Lokalanästhesie wurde die Gold-Primärkrone entfernt und nach entsprechender Präparation bzw. Nachpräparation der Zähne erfolgte die Vorbereitung für die digitale Abformung mit dem intraoralen Scanner C.O.S.

Es wurde je ein Faden (000, Ultrapak) mit Surgident getränkter Lösung (Sigma Dental) in den Sulkus eingebracht. Die Mundöffnung wurde durch das Anlegen eines OptraGate (Ivoclar Vivadent) unterstützt. Anschließend wurden die Zähne nach vorsichtiger



## DAS ZENOSTAR KONZEPT

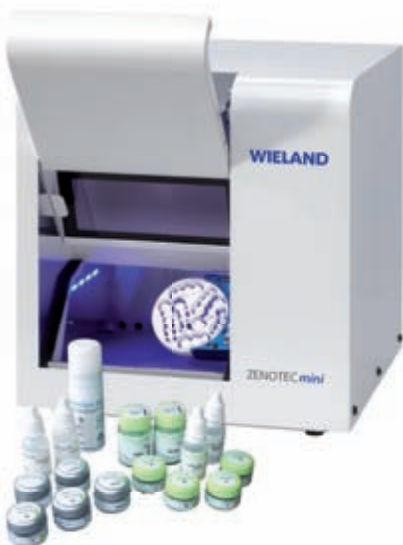Für monolithische Arbeiten bietet WIELAND die wirtschaftliche Alternative zu NEM-Versorgungen.

### Digitalkompatible Lösungen für Ihr Labor – die Komponenten:

Die neuen hochtransluzenten Blanks **ZENOSTAR Zr Translucent\***, eingefärbt in den Farben pure, light, medium und intense für die schnelle und einfache Reproduktion der 16 gängigsten Zahnfarben. Das **ZENOSTAR Art Module** zur Bemalung der Restaurationen, die beiden Einschichtmassen Light und Intense sowie die Fräsmaschine **ZENOTEK mini**, die auf jeden Schreibtisch passt.

- Wirtschaftlich, da wenige Ausgangsmaterialien für viele Anwendungen
- Verbessertes hydrothermales Alterungsverhalten beim hochtransluzenten Zirkonoxid
- Kleine, preisgünstige Fräsmaschine

WIELAND bietet Ihnen faszinierende Möglichkeiten und Lösungen für jede Preislage.



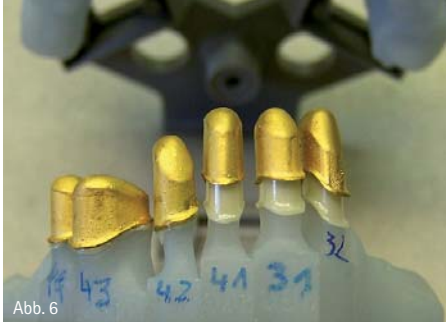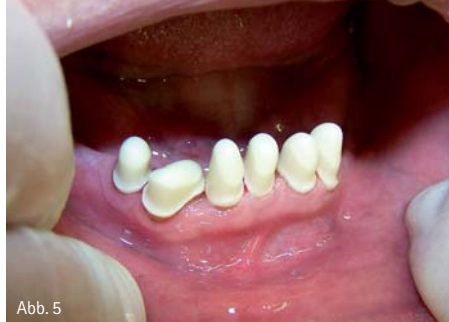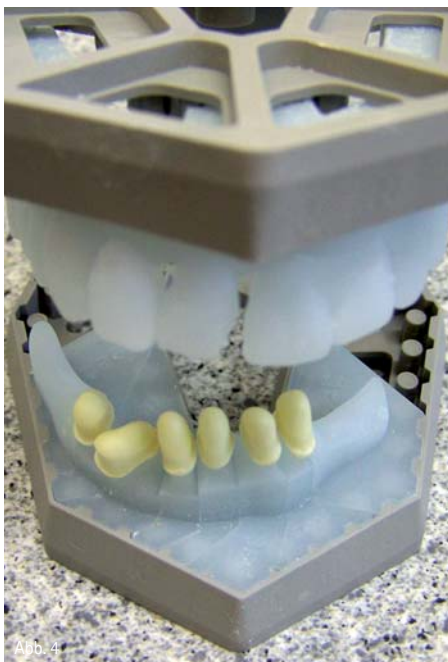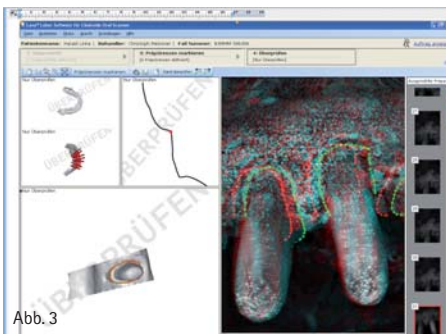
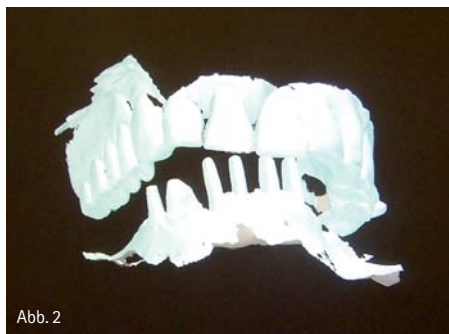


Abb. 2: Frontzähne von Ober- und Unterkiefer werden gescannt und der C.O.S. zeigt das Ergebnis in Sekundenschnelle am Monitor. – Abb. 3: Dem Zahntechniker stehen eine 2-D- und eine 3-D-Ansicht zur Verfügung. – Abb. 4: Nach circa drei Arbeitstagen kommen die Modelle und die Primärkronen wieder in das Labor und werden vom Zahntechniker weiter bearbeitet. – Abb. 5: Die ausgearbeiteten Primärteile wurden im Mund einprobiert. – Abb. 6: Auf den keramischen Primärkronen wurden im Labor Galvano-Sekundärteile angefertigt.

Trocknung leicht mit Scanpuder beschichtet (Abb. 1).

### Einfacher Scanvorgang

Der Scanvorgang selbst ist, wenn alles gut vorbereitet ist, recht einfach durchzuführen. Beginnend von okklusal werden zuerst die präparierten Stümpfe erfasst und danach die angrenzenden Weichteile. In Echtzeit kann auf dem Touchscreenmonitor die Kontrolle der gescannten Bereiche erfolgen. Zwischenzeitlich kann der Scanvorgang unterbrochen werden, um das virtuelle Modell auf dem Monitor zu überprüfen. Hierfür ist der Touchscreenmonitor besonders auch aus hygienischen Gründen bestens geeignet. Seine Oberfläche

kann leicht komplett desinfiziert und gereinigt werden. Sind alle Bereiche deutlich auf dem Monitor zu erkennen, wird der Gegenkiefer in gleicher Weise erfasst. Eine Kontrolle der Stufen, sowohl 2-D- als auch in 3-D-Ansicht, ist möglich.

Abschließend wird ein intraoraler Zwischenbiss gescannt. Im vorliegenden Fall wurde der Biss mit zusätzlich angefertigten aufgesteckten Einzelzahnprovisorien der distalen Zähne (32 und 44) fixiert und von frontal durchgeführt. Hierfür werden im Schlussbiss die Frontzähne von Ober- und Unterkiefer gescannt – der C.O.S. rechnet den virtuellen Biss in Sekundenschnelle für das gesamte Modell zusammen und zeigt

das Ergebnis am Monitor (Abb. 2). Eine Kontrolle der Platzverhältnisse im okklusalen Bereich wird damit sofort möglich. Sind alle Bereiche exakt erfasst, werden die Reste von Scanpuder abgespült. Der Patient wird mit entsprechenden Provisorien versorgt.

### Bearbeitung im Labor

Das integrierte Auftragsmenü erleichtert dem Zahnarzt die Fertigstellung und den Online-Versand zur Bearbeitung an 3M ESPE. Die Daten wurden am nächsten Tag online auf dem Laborechner empfangen und mit der C.O.S.-Laborsoftware vom Zahntechniker (ZTM Ina Meißner) bearbeitet. Es erfolgen eine virtuelle Artikulation, die

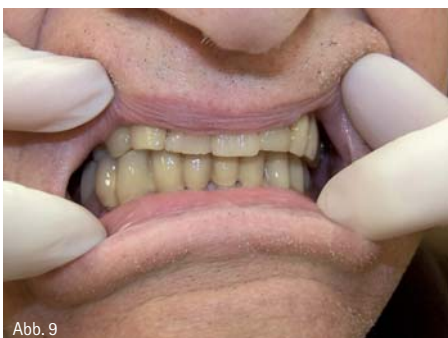
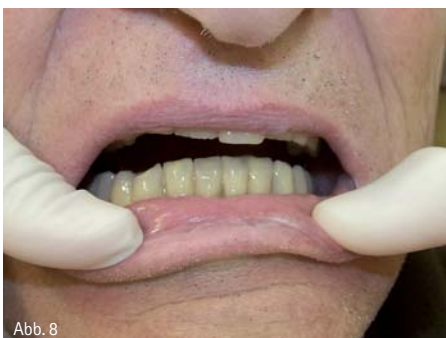
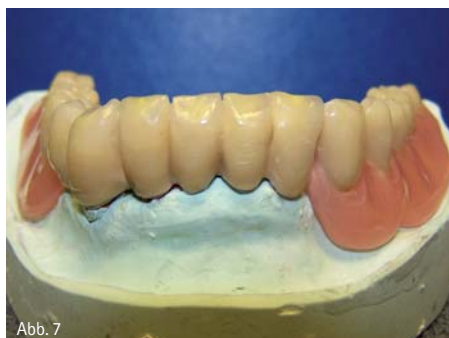Abb. 7-9: Fertige Arbeit – der Patient war mit dem Ergebnis sehr zufrieden.



Festlegung von Sägeschnitten und die Markierung der Präparationsgrenzen sowie die Kennzeichnung der zu unterkehrenden Bereiche. Dem Zahntechniker stehen eine 2-D- und eine 3-D-Ansicht zur Verfügung (Abb. 3). Zum Abschluss erfolgt der Online-Versand zur Herstellung eines SLA-Modells (LaStruttura, Italien). Ein weiterer Datensatz geht zum Fräszentrum. Dort werden die Daten über die Schnittstelle von 3Shape angenommen und zur Fräsung von Zirkoniumdioxid-Primärkronen (1 Grad konstruiert und gefräst) bearbeitet. Nach circa drei Arbeitstagen kommen die Modelle und die Primärkronen wieder in das Labor und werden vom Zahntechniker entsprechend weiter bearbeitet (Abb. 4). Die ausgearbeiteten Primärkronen werden danach im Mund einprobiert. Passung und Friktion waren absolut überzeugend, mindestens ebenso gut wie nach einer konventionellen Abformung (Abb. 5).

Anschließend erfolgte die Funktions- und Fixationsabformung mit Impregum Penta Soft (3M ESPE) und einem individuellen Löffel. Auf den anschließend auf 2 Grad nass gefrästen keramischen Primärkronen wurden im Labor Galvanosekundärteile angefertigt (Abb. 6). Die weiteren Laborarbeiten wurden dann auf dem Gipsmodell der Funktionsabformung (nach Bissnahme und Registrierung mit Gesichtsbogen) vollwertig einartikuliert durchgeführt. Nach einer Wachseinprobe im Mund konnte die Arbeit fertiggestellt werden (Abb. 7–9).

#### Fazit

Für den Patienten war die digitale Abformung im Vergleich zur konventionellen Abformung (im vorliegenden Fall Funktion-/Fixationsabformung) wesentlich angenehmer. Für mich als Zahnarzt spielen bei dieser digitalen Abformtechnik neben der Freude an der neuen Technik besonders die Minimierung von Fehlerquellen und die bessere Selbstkontrolle eine große Rolle. Faszinierend sind der digitale Workflow und die daraus resultierende Passgenauigkeit. Für den Zahntechniker ist diese Arbeitsweise eine deutliche Arbeitserleichterung mit exakteren Ergebnissen. Bei sattelfreien Arbeiten könnte das Modellgussgerüst sogar komplett designt und gefräst werden und somit ein vollständig digitaler Arbeitsablauf entstehen.

Der schnelle technische Fortschritt wird sicher in absehbarer Zeit noch zahlreiche weitere Indikationen für die Anwendung der digitalen Abformung in der Zahnarztpraxis ermöglichen.

## autor.

**Dr. med. dent. Christoph Meißner**

Klopstockstr. 50

01157 Dresden

Tel.: 03 51/4 21 39 07

Fax: 03 51/4 21 40 68

E-Mail: christoph.meissner@t-online.de

# WorkNC<sup>®</sup> DENTAL

## Die Software macht den Unterschied!



**Standard-Software**

(ausgebrochene  
Präparationsgrenze)

**WorkNC Dental<sup>®</sup>**

(saubere  
Präparationsgrenze)

#### WorkNC Dental<sup>®</sup> bietet:

- Implantaterkennung
- Kurze Fräszeiten
- Automatische Bohrbearbeitung
- 5-Achs Simultanbearbeitung
- Optimale Materialausnutzung
- Automatisches Trennen der Haltestifte
- Automatische Bearbeitung von Unterschnitten
- Offenes System – Verarbeitung aller Scandaten
- Bearbeitung auf allen Maschinen

**Sescoi<sup>®</sup>**

Wir machen das Programm.

Sescoi GmbH · Tel. 06102 7144-0 · info@sescoi.de · www.sescoi.de