

# Knochen dreidimensional aufbauen

## Erfolgreiche Augmentation mit intraoralen Transplantaten

Autologer Knochen bleibt auch im Zeitalter des Tissue Engineering der Goldstandard, wenn es um orale Augmentationen geht. Das liegt an seinen osteogenetischen und osteoinduktiven Eigenschaften, die besonders bei kurzen Diffusionswegen zum Tragen kommen. Damit intraorale Transplantate Erfolg haben, sollten sie fachgerecht entnommen, modifiziert und im Defekt fixiert werden.



Dr. Tobias Terpelle/Stadtlohn

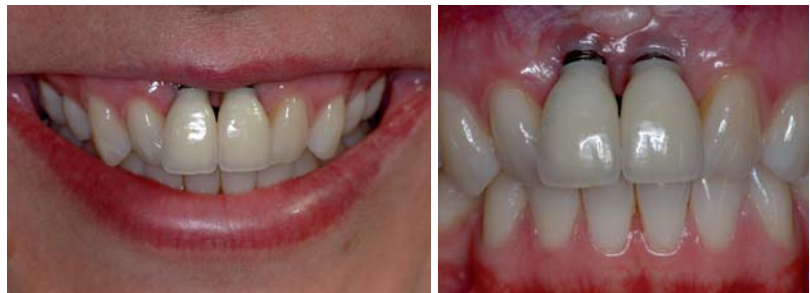■ Vor Implantationen müssen Knochen und Weichgewebe häufig dreidimensional aufgebaut werden. Eine Implantation ohne Augmentation ist oft nicht möglich. Auch kann es ohne Aufbau zu Knochendehiszenzen und Weichgewebsrezessionen kommen. Langzeiterfolg und ästhetisches Ergebnis implantatgetragener Versorgung sind dann mehr oder weniger beeinträchtigt (Abb. 1 und 2). Dagegen haben sich Implantate, die mit geeigneter Technik in autologen augmentierten Knochen inseriert werden, als erfolgreich erwiesen.<sup>1,2</sup>

Autologer Knochen ist vor allem wegen seiner osteoinduktiven Eigenschaften erfolgreich. Konkret werden mesenchymale Stammzellen aus dem ortständigen Knochen in Osteoblasten umdifferenziert. Dadurch wird der Einbau in das Transplantatlager beschleunigt.<sup>3</sup> Ein weiterer wichtiger Faktor sind die vitalen Osteoblasten an der Transplantatoberfläche, die dessen Einheilung ebenfalls fördern.<sup>4</sup>

Das Transplantatlager muss zunächst gesund und infektionsfrei sein.<sup>5</sup> Nur so können die Osteoblasten auf der Transplantatoberfläche durch Diffusion ernährt werden und dadurch vital bleiben. Weiterhin muss ein direkter Kontakt zwischen Transplantat und Lager gewährleistet sein, der durch eine starre Fixierung erreicht wird. Um eine maximale Anzahl vitaler Zellen zu erhalten, sollte das Transplantat erst kurz vor der Augmentation entnommen werden.

### Intraorale Spenderregionen

Wie hoch das regenerative Potenzial eines autologen Transplantats ist, hängt auch von der Entnahmestelle ab.

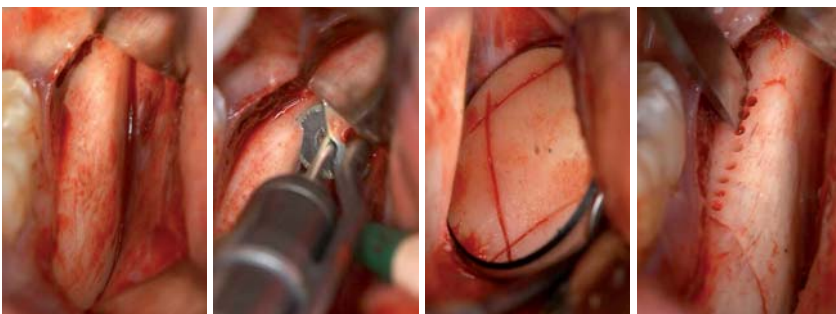


**Abb. 1:** Lächeln trotz Misserfolg: Bei dieser Patientin ist die Ästhetik trotz gut gestalteter Kronen massiv beeinträchtigt. – **Abb. 2:** In der frontalen Ansicht der Zahnbögen wird deutlich, dass die knöchernerne und weichgewebige Basis für die Implantate nicht ausreicht. In der Folge hat sich die Gingiva so weit zurückgezogen, dass die Implantatschultern freiliegen.

Bereits Anfang des 19. Jahrhunderts wurde erkannt, dass rein kortikale Knochen-Transplantate nicht optimal sind, da sie eine geringere Zellzahl aufweisen als gemischt kortikal-spongiose. Die Einsprossung von Gefäßen ist dadurch erschwert.<sup>6</sup> Beckenkammtransplantate sind aufgrund ihrer zellreichen, überwiegend spongiosen Struktur besser geeignet.

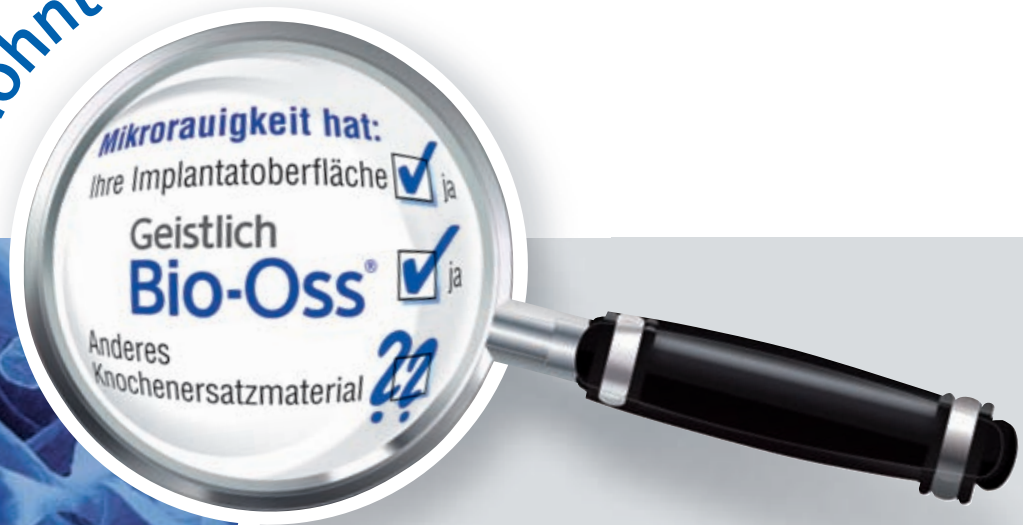Viele Patienten lehnen jedoch die Entnahme von Beckenkammtransplantaten ab. Die Anlage eines zweiten, externen Operationsfeldes mit entsprechenden postoperativen Beschwerden ist sowohl für den Patienten als auch für den Arzt keine optimale Lösung. Praktikabler und patientenfreundlicher ist es, Knochen intraoral aus dem Ober- oder Unterkiefer zu entnehmen.

Intraoraler Knochen kann an vielen Stellen mit speziellen Schabinstrumenten gewonnen werden (Abb. 8). So sind im Oberkiefer die Tuberregion, die faziale Kieferhöhlenwand und der Knochen kaudal der Apertura piriformis der Nasenhöhle mögliche Spenderregionen. Im Unterkiefer kommen auch Exostosen infrage. Kortikale und kortikospongiose Knochenblocktransplantate lassen sich da-



**Abb. 3:** Dünne monokortikale Knochenfragmente lassen sich sehr gut aus der Linea obliqua externa des aufsteigenden Unterkieferastes gewinnen (Darstellung der Entnahmeregion). – **Abb. 4:** Die distale (im Bild) und die mesiale Osteotomie werden mit einem MicroSaw Handstück (DENTSPLY Friudent) durchgeführt. – **Abb. 5:** Die apikale Verbindung der vertikalen Schnitte erfolgt dagegen mit einem MicroSaw Winkelstück. – **Abb. 6:** Nach krestaler Perforation mit einem Drillbohrer wird der Knochenblock mit einem konvexen Meißel vorsichtig gelöst.

Genau hinschauen  
lohnt sich!



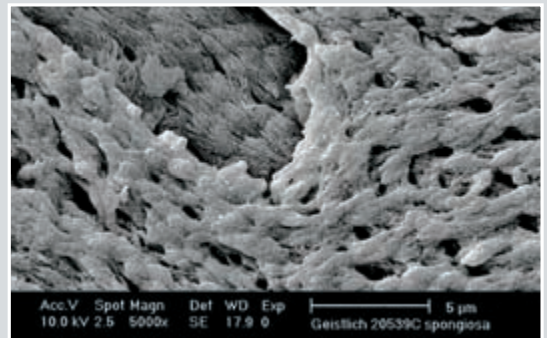
100x höhere  
Oberfläche

Sehr hohe  
Hydrophilie


Bessere knöcherne  
Durchbauung

Höhere Implantat-  
überlebensrate

## Mikroskopische Oberflächenrauigkeit



Geistlich Bio-Oss®



Gesindertes Knochenersatzmaterial

## LEADING REGENERATION


Bitte senden Sie mir:

per Fax an 07223 9624-10

- Informationen zur Hydrophilie und Topografie
- Studie Weibrich et al. MKG 2000
- Sonderdruck Biofunktionalität von Knochenersatzmaterialien

Geistlich Biomaterials Vertriebsgesellschaft mbH · Schneidweg 5 · D-76534 Baden-Baden  
Telefon 07223 9624-0 · Telefax 07223 9624-10 · info@geistlich.de · www.geistlich.de





**Abb. 7:** Da dünne Knochenscherben das regenerative Potenzial erhöhen, wird der entnommene Knochenblock mit der Mikrosäge gesplittet. – **Abb. 8:** Mithilfe eines speziellen Schabinstruments (SafeScraper, Curasan) wird das für die Augmentation benötigte Fragment auf eine Dicke von zirka 1 mm reduziert. Die Diffusionswege im Augmentationsbereich sind damit minimiert, die Knochenscherbe wirkt wie eine starre, biologische Membran.

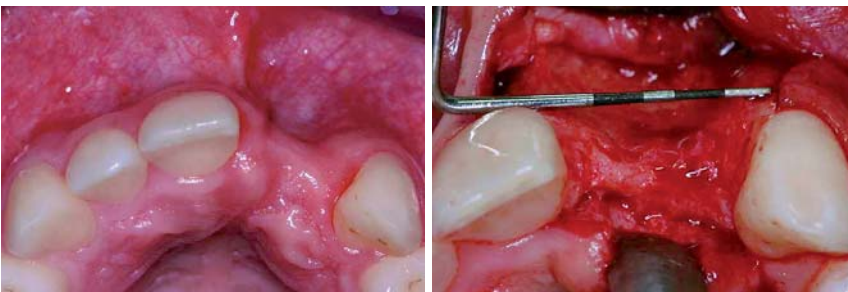gegen nur im Unterkiefer entnehmen. Mögliche Orte sind die Retromolarregion, das Kinn oder zahnlose Kieferabschnitte.

### Retromolare Entnahmetechnik

Bereits in den 1990er-Jahren wurde von Khoury die Entnahme von retromolaren Knochenblocktransplantaten mit einer Mikrosäge beschrieben (FRIOS MicroSaw, DENT-SPLY Friadent) (Abb. 3 bis 8).<sup>7</sup> Diese Methode hat gegenüber piezoelektrischen Geräten verschiedene Vorteile. Dazu gehören die schnellere Arbeitsweise und die Tatsache, dass bei der Präparation mit der sehr feinen Diamantscheibe weniger Knochen verloren geht als mit Piezoinstrumenten. Zudem ist die Mikrosäge preisgünstiger und erfordert

im Bereich des präparierten Lappens verletzt wird. An der Pars basalis der Mandibula wird im Anschluss eine horizontale Verbindung hergestellt (Abb. 4). Die Verbindung der Osteotomielinien erfolgt krestal mit dem Drillbohrer. Zur lateralen Luxation des Blocks wird dann mit dem konvexen Meißel die notwendige Spannung erzeugt (Abb. 5). Das auf diese Weise gewonnene Knochenvolumen beträgt bis zu 3,5 cm<sup>3</sup>.<sup>7</sup>

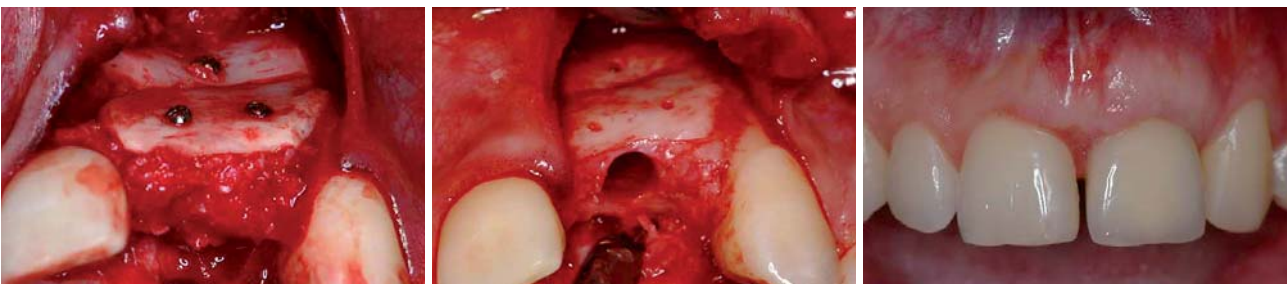Vor dem Einbringen des Transplantats in den Defekt wird dieses mit der Mikrosäge in zwei dünne Platten gesplittet (Abb. 7). Diese werden dann mit dem Schabinstrument weiter ausgedünnt (Abb. 8). Hintergrund ist, dass dünne Transplantate wegen seiner geringen Dicke und kürzeren Distanz zum Lagergewebe meist zuverlässig revascularisiert, ernährt und damit integriert werden. Dicke Transplantate werden dagegen wegen der zu großen Distanz zum ortständigen Knochen nicht ausreichend ernährt und bleiben im Inneren avital. Es kann zu Transplantatverlusten kommen.



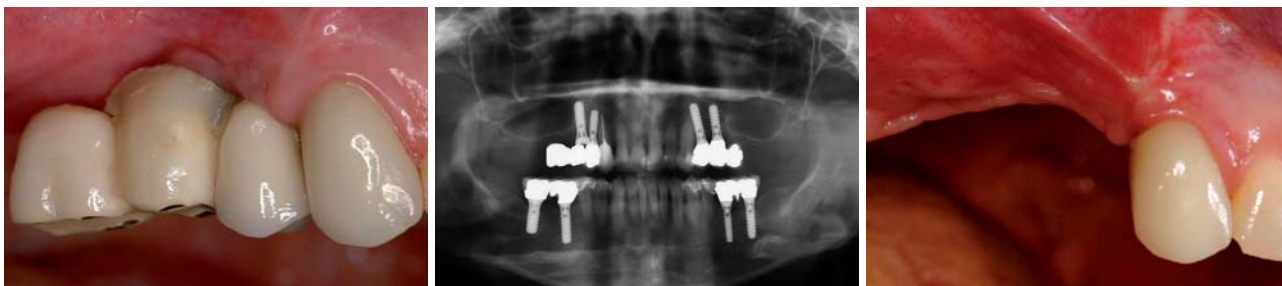**Fall 1 – Abb. 9:** Ein 20-jähriger Patient hat seine Zähne 21 und 22 einige Jahre zuvor durch ein Trauma verloren. Die knöcherne Basis ist aufgrund der fehlenden funktionellen Beanspruchung bereits stark resorbiert. In der Folge hat sich auch das Weichgewebsvolumen reduziert. – **Abb. 10:** Nach der Freilegung zeigt sich das ganze Ausmaß des Knochenabbaus. Ohne Augmentation ist keine Erfolg versprechende Implantation möglich.

### Fallbeispiel 1 und 2 – Retromolare Entnahmetechnik und Augmentation im Oberkiefer

Mit den 0,8 bis 1,0 mm dünnen Knochenscheiben können sowohl horizontale als auch vertikale Rekonstruk-



**Abb. 11:** Die kortikalen Knochenfragmente werden mit Knochenschrauben in zwei Ebenen am Alveolarfortsatz fixiert und die gewonnenen Knochenpartikel für die dreidimensionale Rekonstruktion des Defektes genutzt. – **Abb. 12:** Drei Monate nach erfolgreicher Rekonstruktion des Alveolarfortsatzes und Entfernung der Fixationsschrauben zeigt sich die optimale knöcherne Situation. Das Implantatbett ist bereits präpariert. – **Abb. 13:** Drei Jahre nach Zementierung einer vollkeramischen Krone ist eine ideale Knochen- und Weichgewebskontur gegeben. Das bukkale Volumen ist im augmentierten Bereich sogar größer als auf der Gegenseite. Wegen der zu großen Lücke konnte jedoch kein perfekter Lückenschluss erreicht werden.



**Fall 2 – Abb. 14:** Bei einer 43-jährigen Patientin war zwei Jahre zuvor alio loco eine implantatprothetische Versorgung erfolgt. Aufgrund fehlender Augmentation gingen im rechten Oberkiefer Implantate verloren. – **Abb. 15:** In der Panoramaschichtaufnahme wird deutlich, dass das Implantat Regio 15 zu dicht neben dem Implantat Regio 14 inseriert wurde. Eine reguläre Verbindung mit dem Implantat 15 war nicht möglich, der Hebel der Anhängerbrücke ist zudem viel zu lang. Aufgrund der erheblichen Knochendefekte und der prothetisch nicht zu versorgenden Situation blieb nur die Entfernung beider Implantate. – **Abb. 16:** Acht Wochen nach Entfernung der Implantate mithilfe der Knochendeckelmethode nach Khoury ist die Hart- und Weichgewebssituation sehr ungünstig und eine Augmentation zwingend erforderlich.

tionen des Alveolarfortsatzes durchgeführt werden (Fall 1: Abb. 9 bis 13; Fall 2: Abb. 14 bis 21). Wird nur eine der beiden Platten benötigt, kann die zweite in den Entnahmedefekt retransplantiert werden, um dort die Regeneration zu unterstützen. Die eingebrachten Transplantate dienen vor allem dazu, die Form des Alveolarfortsatzes wiederherzustellen und dem partikulierten Material eine Stützfunktion zu geben. Um die notwendige Kontur des Alveolarkamms wiederherzustellen, werden sie über Osteosyntheseschrauben auf Distanz stabilisiert. Die Transplantate funktionieren quasi als biologische, starre Membranen. Das im Verlauf des Eingriffs und beim Ausdünnen des Knochenblocks gewonnene partikulierte Material wird in

den Hohlraum zwischen ortsständigem Knochen und Transplantat eingebracht und kondensiert (Abb. 11 und 18). Es hat sich gezeigt, dass Knochenpartikel der Größe 0,5 bis 2 mm<sup>3</sup> das beste Regenerationspotenzial besitzen.<sup>8</sup> Hierdurch wird eine deutlich verbesserte Osteokonduktion erreicht als mit größeren oder kleineren Partikeln. Mit der beschriebenen Methode wird zudem in gewisser Weise ein Blocktransplantat mit dünner Kortikalis und signifikantem Spongiosa-Anteil simuliert, das in seinem Aufbau einem Beckenkammtransplantat gleicht. Zur weiteren Optimierung des Operationsergebnisses kann auch mit einer speziellen Tunneltechnik augmentiert werden.<sup>9</sup> Ein Verzicht auf die krestale Inzi-

ANZEIGE

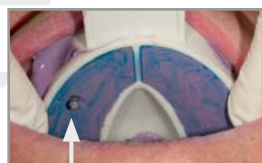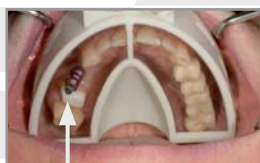## Implantologie



# Individuell sekundenschnell

## Miratray® Implant

- Erspart Ihnen und Ihren Patienten eine komplette Sitzung und weitere Laborkosten
- Folientechnik erlaubt kontrollierte und sichere Abformung unter Sicht der Abformpfosten
- Ermöglicht sauberes Arbeiten durch präzisen Abschluss der Folie an den Pfosten
- Ein Herausquellen des Abformmaterials wird vermieden
- Individualisierbar, praktisch und wirtschaftlich

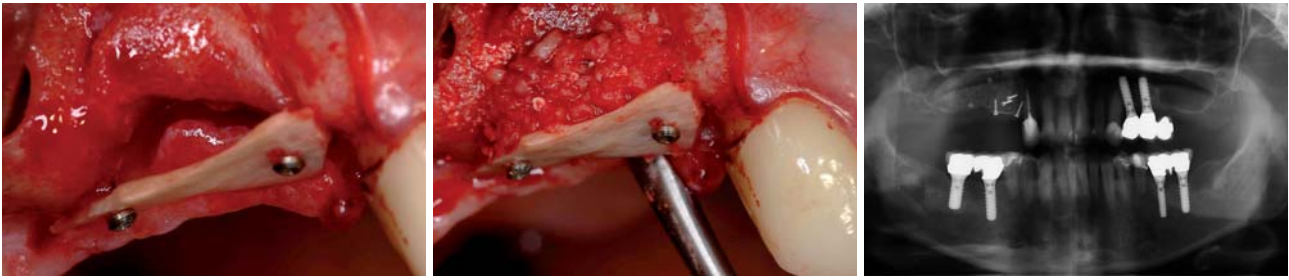


[www.hagerwerken.de](http://www.hagerwerken.de)

Tel. +49 (203) 99269-0 · Fax +49 (203) 299283

**HÄGER  
WERKEN**

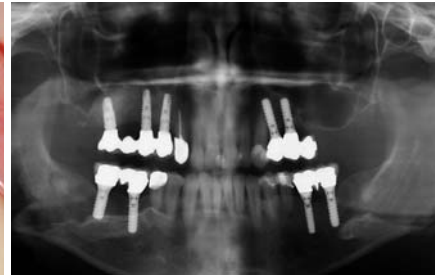
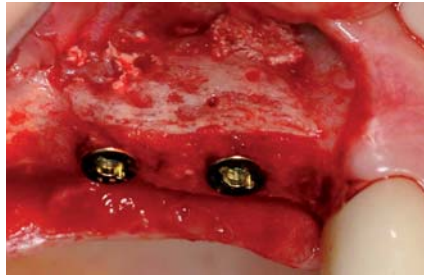




**Abb. 17:** Die Kontur des Alveolarfortsatzes wird mithilfe eines retromolar entnommenen, gesplitteten Knochenblocks dreidimensional wieder aufgebaut. Parallel erfolgt eine Augmentation der rechten Kieferhöhle. – **Abb. 18:** Der Hohlraum unter dem kortikalen Knochenfragment wird mit partikuliertem autologen Knochen aufgefüllt. – **Abb. 19:** Nach erfolgter Augmentation zeigt das Röntgenbild den Bereich der Knochenentnahme im rechten Retromolarbereich, den dreidimensional rekonstruierten Kieferkamm und die augmentierte Kieferhöhle im rechten Oberkiefer.

sion minimiert das Risiko für Dehiszenzen und somit auch Infektionsrisiko des Transplantats.

Nach drei Monaten hat eine Revascularisierung und Knochenneubildung stattgefunden. Der Defekt ist regeneriert und die Osseointegration von Implantaten kann erwartet werden. Das Ergebnis erweist sich wegen der schnellen und guten Regeneration des autologen Transplantats als stabil. In der Regel ist mit nur geringer Resorption zu rechnen. Im Rahmen der Augmentation können auch Weichgewebsmaßnahmen, zum Beispiel palatinal gestielte Bindegewebstransplantate, durchgeführt werden.



**Abb. 20:** Drei Monate später ist die knöcherne Kontur wiederhergestellt. Zwei XiVE Implantate (DENTSPLY Friadent) wurden in korrekter vertikaler und horizontaler Position in den augmentierten Bereich inseriert, ein drittes (nicht im Bild) distal im Bereich der Kieferhöhle. – **Abb. 21:** Ein Jahr nach der prothetischen Versorgung sind in der Panoramaschichtaufnahme die stabilen knöchernen Verhältnisse erkennbar.

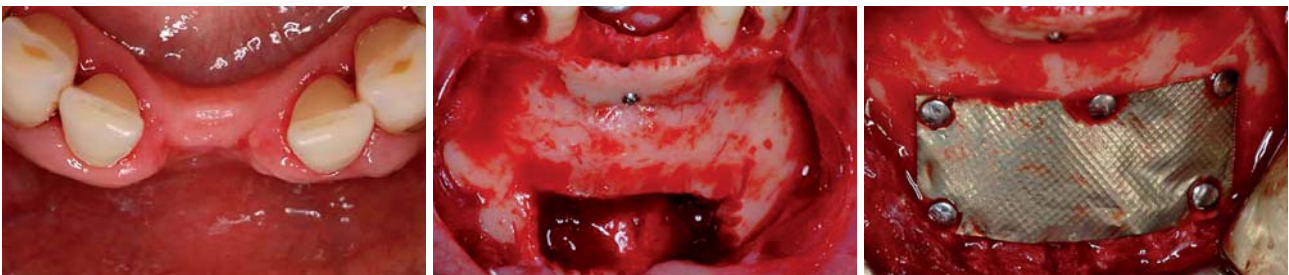### Fallbeispiel 3 – Symphysen-Entnahmetechnik

Nach ähnlichem Protokoll erfolgt auch eine Entnahme aus der Kinnregion (Abb. 22 bis 26). Diese ist wegen der deutlich größeren kortikalen Anteile in der Regel zeitaufwendiger und mit erhöhten postoperativen Komplikationen und Beschwerden verbunden. Wenn Implantate im anterioren Unterkiefer geplant sind, lässt sich aber mit dieser Technik ein zweiter Operationssitus vermeiden. Zudem kann eine retromolare Entnahme aus anatomischen Gründen kontraindiziert sein, zum Beispiel wenn der Kieferknochen infolge Zahnverlusts resorbiert und eine Fraktur oder Nervschädigung zu befürchten ist.

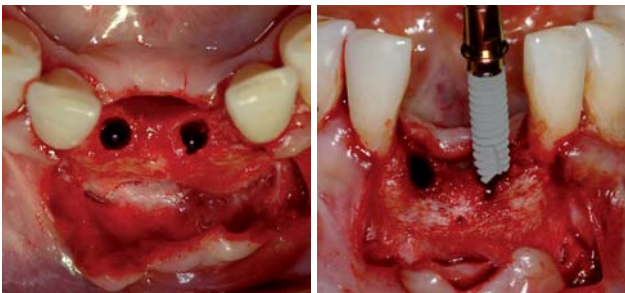
Um eine optimale Regeneration des Entnahmedefekts (Abb. 23) zu erreichen, wird zunächst Kollagenvlies eingebracht. Die äußere Kontur des Unterkiefers wird dann mit einem natürlichen Knochenaufbaumaterial wieder hergestellt (z. B. FRIOS Aligipore, DENTSPLY Friadent). Eine Titanmembran (z. B. FRIOS BoneShield, DENTSPLY Friadent) stabilisiert das Augmentat und fördert die ungestörte Wundheilung (Abb. 24). Im Fallbeispiel konnte der Implantatsitus mit dem ausgedünnten kortikalen Knochenblock und dem spongiösen Knochen aus der Spenderregion erfolgreich augmentiert werden. Nach der Einheilung wurden zwei Implantate mit minimiertem Durchmesser inseriert (Abb. 25 und 26).

### Entnahmetechnik: Implantatbett und Ablation

Wie bereits erwähnt, kann partikulierter Knochen intraoperativ auch ohne Präparation eines Blocktransplan-



**Fall 3 – Abb. 22:** Bei einer 55-jährigen Patientin sollten die mittleren unteren Schneidezähne nach parodontitisbedingtem Verlust mit Implantaten ersetzt werden. Bereits klinisch zeigt sich ein ausgeprägter vertikaler und horizontaler Knochenverlust. – **Abb. 23:** Um einen zweiten Operationssitus zu vermeiden, wurde der notwendige Knochenblock diesmal aus der Symphysenregion entnommen. Das Bild zeigt den Zustand nach Fixierung des ausgedünnten kortikalen Anteils mit einer Osteosyntheseschraube. – **Abb. 24:** Der Entnahmedefekt wird mit einem pflanzlichen Knochenaufbaumaterial gefüllt (FRIOS Aligipore, DENTSPLY Friadent) und mit einer Titanmembran und Titanstiften verschlossen (FRIOS BoneShield und Membran-Nägel).



**Abb. 25:** Drei Monate nach dem Eingriff zeigt sich eine optimale Knochenkontur des Kieferkams und eine vollständige Regeneration des Entnahmebereichs. Das Knochenlager wurde bereits für die Aufnahme von Implantaten präpariert. – **Abb. 26:** Wegen des geringen Durchmessers der Lücke werden zwei Implantate mit minimiertem Durchmesser (3,0 mm) eingebracht (XiVE, DENTSPLY Friadent).

tats gewonnen werden. Im Rahmen der Implantatbettpräparation oder durch Abtragen von der Knochenoberfläche im Operationssitus lassen sich zum Teil erhebliche Mengen sammeln. Diese reichen je nach Defektgröße für eine erfolgreiche Augmentation aus, zum Beispiel im Rahmen von Sinusbodenelevationen oder Sofortimplantationen.

### Schlussfolgerungen

Augmentative Maßnahmen im Rahmen der Implantologie sind heute Standard und ermöglichen in vielen Fällen erst die fachgerechte Wiederherstellung von Form, Funktion und Ästhetik. Durch seine osteogenetischen, osteoinduktiven und osteokonduktiven Eigenschaften muss autologer Knochen nach wie vor als Goldstandard gelten. Autologe Knochentransplantationen mit der beschriebenen Technik sind eine bewährte und praktikable Möglichkeit, Knochendefekte vorhersagbar und dauerhaft zu rekonstruieren.

Knochenersatzmaterialien sind wegen ihres fehlenden aktiv-regenerativen Potenzials sehr häufig nur als Ergänzung sinnvoll. Zukunftsweisende Entwicklungen können jedoch im Bereich demineralisierter autologer Knochenmatrix oder durch die Anwendung von Bone Morphogenetic Proteins (BMPs) und anderer Wachstumsfaktoren erwartet werden. Auch könnten durch eine Modifikation der Oberflächen in Zukunft biokompatible, osteokonduktive Knochenersatzmaterialien interessant werden. Autologe Transplantationstechniken werden aber sicher noch lange Zeit die Grundlage erfolgreicher augmentativer Behandlungen darstellen. ■



### ■ KONTAKT

#### Dr. Tobias Terpelle

Fachzahnarzt für Oralchirurgie  
Spezialist für Prothetik, Master in Implantology  
Klosterstr. 12  
48703 Stadtlohn  
E-Mail: mail@dr-terpelle.de

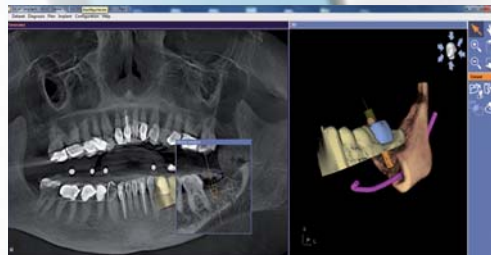
# MAKE EVERY CASE COUNT



## SICAT Implant

**Jeder Fall zählt** - nutzen Sie jetzt die einfache und sichere Art der Implantatplanung und -umsetzung.

- Einfacher Datenimport von allen DVT oder CT Systemen
- Exakte Umsetzung durch SICAT Bohrschablonen mit garantierter Genauigkeit
- Günstige Software und Bohrschablonen bereits ab €160



Intuitive Softwarebedienung, exakte und kostengünstige Bohrschablonen - Implantatplanung die Sinn macht.

Entdecken Sie jetzt SICAT Implant. Durch unseren Außendienst live in Ihrer Praxis oder im Internet: **www.sicat.de**

# SICAT.

SICAT GmbH & Co. KG · Brunnenallee 6 · 53177 Bonn  
Tel. +49 228 854697-0 · Fax +49 228 854697-99 · info@sicat.com