

## Die Ästhetik steht im Mittelpunkt

Bei keramisch basierendem Zahnersatz spielt neben der Funktion die Ästhetik eine bedeutende Rolle. Die keramischen Verblendmassen wurden in den letzten Jahren konsequent weiterentwickelt. ZTM Björn Maier und ZA Hans-Duc Le zeigen, wie die Bereiche Festigkeit, Farbstabilität, Transluzenz, Transparenz, Fluoreszenz und Opaleszenz der natürlichen Zähne inzwischen sehr detailliert nachgeahmt werden können.

Ein 58-jähriger Patient stellte sich mit dem Wunsch nach einer ästhetischen Verbesserung seiner kunststoffverblendeten Kronen 11 und 12 vor. Diese Versorgung war zu diesem Zeitpunkt über 18 Jahre alt. Als Hauptproblem sah der Patient die ästhetische Beeinträchtigung im sozialen wie auch im beruflichen Alltag (Abb. 2).

Der intraorale Befund zeigte neben stark verfärbten und teils abgeplatzten Kunststoffverblendungen eine Exposition der dunkel verfärbten avitalen Zahnwurzeln. Als anatomische Be-

wiederhergestellt und sollte zu einem späteren Zeitpunkt durch adhäsiv geklebte Veneers definitiv umgesetzt werden.

Zur Evaluierung des optimalen Behandlungsziels mit dem Patienten wurden vor Behandlungsbeginn ein situationsbezogenes Wax-up anhand extraoraler (Porträts) und intraoraler Fotos auf den schädelbezüglich einartikulierten Situationsmodellen hergestellt (Abb. 3). Das Ziel war es, die Kretschmer'sche Typenstruktur des Patienten in die Zahnform einzubringen. Nur über diesen Weg ist es dem Behandlungsteam möglich, ein von vornherein klar definiertes Ergebnis zu erreichen (Abb. 5 bis 9).

Das erstellte Wax-up wurde dupliert und eine Tiefziehschiene (Abb. 10) zur Umsetzung über ein Mock-up chairside im Patientenmund hergestellt. Durch diese Vorgehensweise kann dem Patienten vor Beginn der eigentlichen Behandlung detailliert aufgezeigt werden, welches Ziel vom Behandlungsteam angestrebt wird.

Der Patient bekommt eine genaue Vorstellung von Form, Größe und Stellung der Zähne. Noch vorhandene Unklarheiten können in diesem Stadium besprochen und abgeklärt werden. Daraus ergab sich der Wunsch des Patienten zu einer Verkleinerung des Diastemas. Der retrudierte labiale Verlauf des Zahnes 22 sollte ebenfalls gehoben werden (Abb. 11 und 12).

Aufgrund der herausragenden lichteoptischen Eigenschaften von Glaskeramiken einigten wir uns zusammen mit dem Patienten auf lithiumdisilikatbasierte Kronen, die über das Pressverfahren unterstützt durch eine individuelle Übersichtung umgesetzt werden sollte.

Zahn 12 wurde endodontisch revidiert und mit einem adhäsiv befestigten Glasfaserstiftaufbau für maximale Transluzenz versorgt. Um den goldfarbenen Grundton abzudecken, wurde der Stiftaufbau an Zahn 11 mechanisch angeraut, silikatisiert, silanisiert und mit der gewünschten Zahnfarbe opaquert (Abb. 13 und 14).

Zur Schonung des marginalen Parodontiums und zur besseren Übersicht der alten, teilweise schon subgingival liegenden Präparationsgrenzen wurden vor der Präparation Retraktionsfäden in der V-Technik gelegt. Die Zähne 21 und 22 wurden entsprechend zur Versorgung für Veneers präpariert (Abb. 15). Als Präparationsform für diese Versorgung wurde eine Kombination aus abgerundeter Stufen- und Hohlkehlpräparation ge-

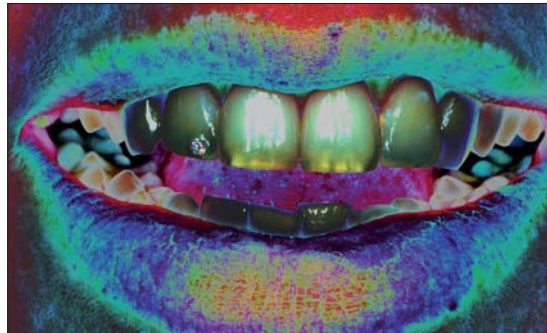

Abb. 1: Ästhetik dank Lithiumdisilikat.

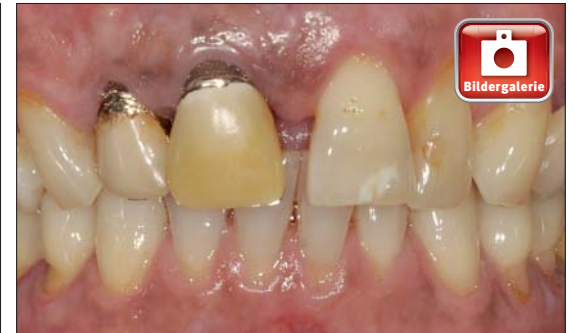

Abb. 2: Die Ausgangssituation des Patienten.

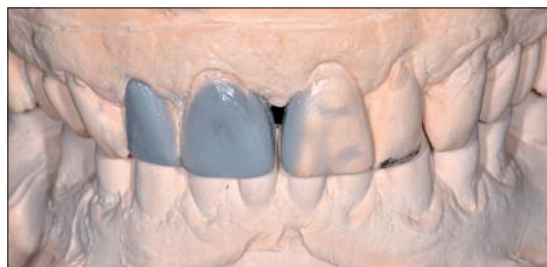

Abb. 3: Das für den ersten Wunsch erstellte Wax-up.

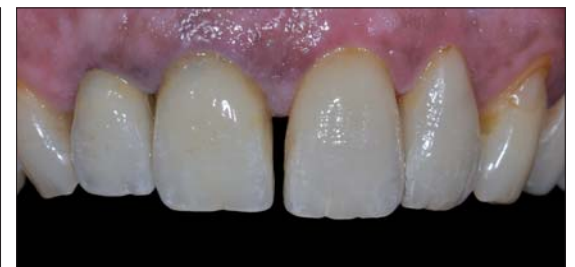

Abb. 4: Die eingesetzte Arbeit.

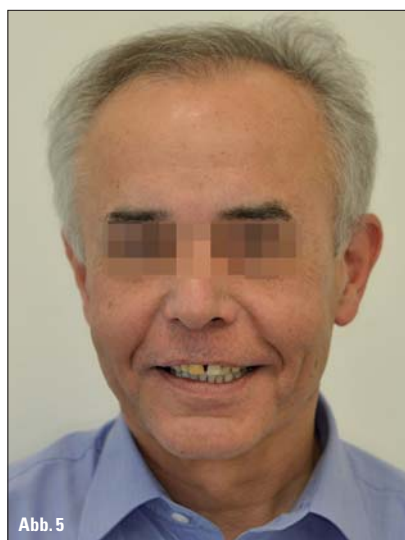

Abb. 5

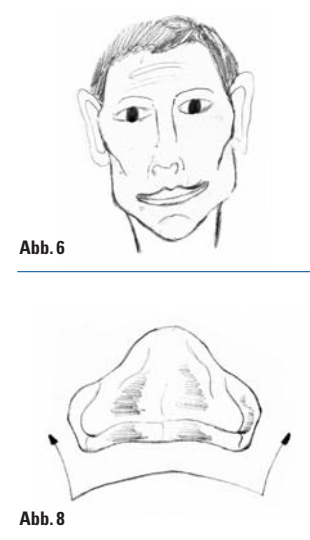


Abb. 6

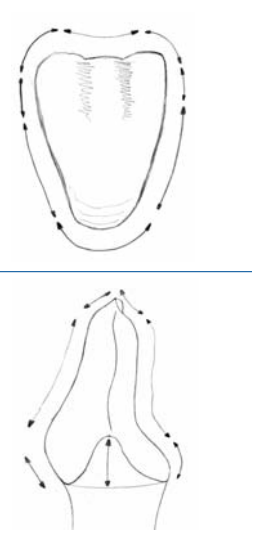


Abb. 7

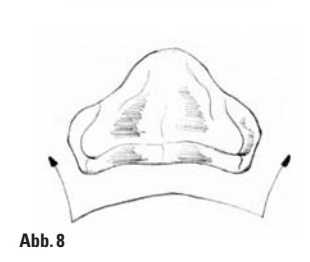


Abb. 8

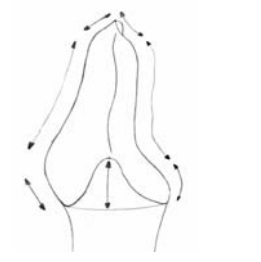


Abb. 9

Abb. 5: Analyse der Kretschmer'schen Typenstruktur. – Abb. 6: Merkmale des Leptosomentypes. – Abb. 7: Die umgedrehte Gesichtsförmigkeit entspricht der Zahnform. – Abb. 8: Auch von inzisal ist die typische Leptosomenausformung zu erkennen. – Abb. 9: Auch von approximal wird die Zahnform deutlich.

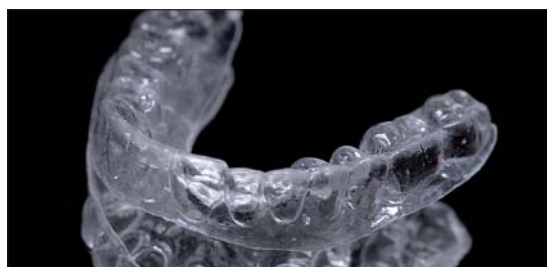

Abb. 10: Die 0,5 mm starke Duran Übertragungsschiene.

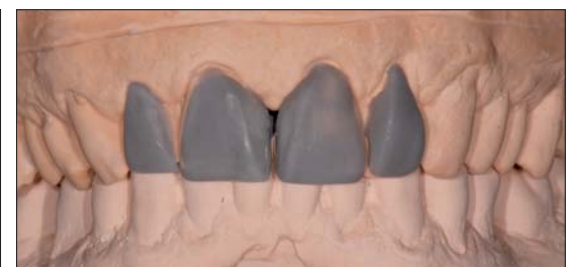

Abb. 11: Das optimierte Wax-up.

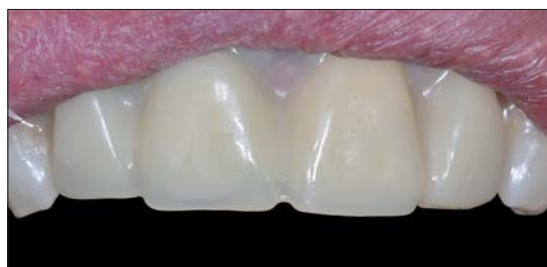

Abb. 12: Das übertragene Wax-up.

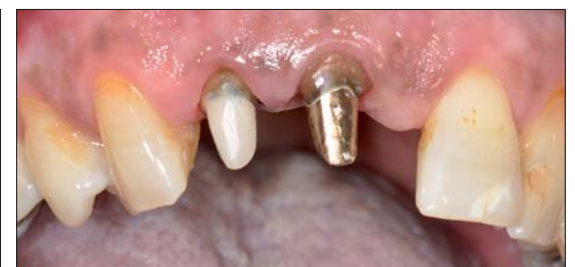

Abb. 13: Zahn 12 wurde mit einem adhäsiv befestigten Glasfaserstiftaufbau vorbereitet.

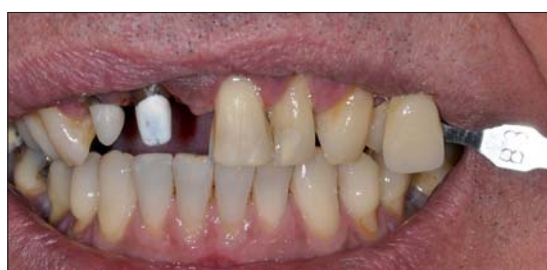

Abb. 14: Der Goldaufbau an Zahn 13 wurde mechanisch angeraut, silikatisiert, silanisiert und mit der gewünschten Zahnfarbe opaquert.

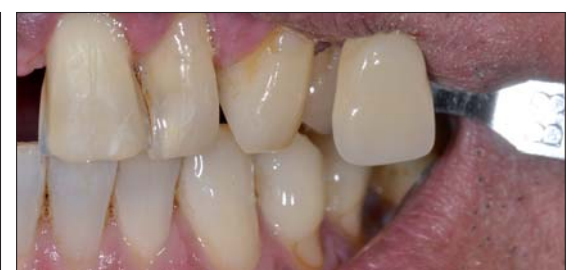

Abb. 15: Die Zähne 21 und 22 wurden minimalinvasiv präpariert.

ANZEIGE

Zahngold.de

ESG-Ankauf von  
Dentallegierungen/  
Edelmetallen

Zahngold.ch

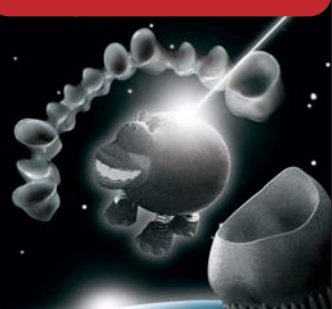sonderheiten fielen die generalisiert bräunlich pigmentierte Gingiva sowie das ausgeprägte Diastema im Oberkiefer auf. Der parodontale Befund war unauffällig und entzündungsfrei. Röntgenologisch zeigten sich Zahn 12 und 11 wurzelspitzenresiziert mit gegossenen Stiftaufbauten, wobei Zahn 12 eine insuffiziente Wurzelfüllung aufwies. Funktionell lagen keine Beschwerden vor.

### Therapieplanung und klinisches Vorgehen

Vor Behandlungsbeginn wurde eine gründliche supra- und subgingivale Zahnreinigung vorgenommen. Die verloren gegangene Eckzahnführung wurde über Kompositaufbauten auf den Zähnen 33 und 43 vorerst

ANZEIGE

LASERSINTERN - UNENDLICHE WEITEN UND INDIKATIONEN...



NEM GERÜSTE IN VOLLENDUNG. Garantiert exzellente und konstante Ergebnisse. Gute Konditionen mit dem Plus an Service. Info: 040/86 60 82 23 www.flussfisch-dental.de

FLUSSFISCH

Fortsetzung auf Seite 14 ZT

# Begeisterung pur.



Neu!



love  
all you need

Lebensfreude ist Ausdruck eines offenen und natürlichen Lächelns. Handwerkliches Können, grenzenlose Leidenschaft und love sind die ideale Mischung, mit keramischen Restaurationen Besonderes zu schaffen. 3, 2, 1... love – das Keramiksystem.

[www.love-keramik.de](http://www.love-keramik.de)

**DeguDent**  
A Dentsply Company

**ZT Fortsetzung von Seite 12**

wählt. Dabei konnte anhand eines am Wax-up-Modell hergestellten Silikonsschlüssels die Dimensionen der endgültigen Restauration exakt überprüft und so der Substanzabtrag entsprechend minimiert werden (Abb. 16). Die Präparationsgrenzen wurden abschließend mit formkongruenten Metallfinierern und Arkansassteinchen finiert. Zur provisorischen Versorgung der präparierten Zähne wurden Provisorien mithilfe der im Labor gefertigten Tiefziehfolie hergestellt und mit eugenolfreiem, provisorischen Zement befestigt.

ANZEIGE

Nach der einzeitig einphasigen Präzisionsabformung der präparierten Situation mit einem Polyethermaterial erfolgte die Modellherstellung und die schädelbezügliche Artikulation. Das zur Arbeitsplanung verschlüsselte Wax-up konnte auf das vorbereitete und isolierte Arbeitsmodell übertragen und ausgearbeitet werden (Abb. 17 und 18). Zur keramischen Umsetzung wurde aufgrund des opaqueren Zahnstumpfes mit Lithiumdisilikatrohlingen der low transluzenten Kategorie (LT) gearbeitet. Die Reaktionsschicht wurde in einem 20-minütigen

Ultraschallbad mit Invex Liquid angelöst und anschließend mit 110µm Aluminiumoxid abgestrahlt (Abb. 19).

Vor einem ersten Aufpassen empfiehlt es sich, die scharfen Kanten der Kronenränder mit einem Gummipolierer zu brechen. Der zur individuellen Verblendung benötigte Bereich wird gezielt mit Diamanten unter Wasserkühlung zurückgeschliffen. Mithilfe der Verschlüsselung des Wax-ups kann das vorhandene Platzangebot kontrolliert werden (Abb. 20).

Nach einem ersten Washbrand der Kronenrohlinge wird mithilfe der Effekt- und Schneidmassen das natürliche patientenbezogene Erscheinungsbild des Zahnersatzes nachgeahnt. Durch die Effektmassen Inter Incisal white und Spezial Incisal Massen konnte die Tiefenwirkung situationsbezogen nachempfunden werden (Abb. 21 bis 26). Die keramische Verblendung wird durch den Glasurbrand abgeschlossen (Abb. 27 bis 28). Mithilfe des Ästhetikunststoffes zur Herstellung von zahnfarbenen Stümpfen kann die Zahnfarbe vor dem Eingliedern nochmals kontrolliert werden.

**Vor der Eingliederung: Try-in Pasten**

Zur Eingliederung wurden die Innenflächen der glaskeramischen Restaurationen mit einem Fluorwasserstoffsäure-Gel für 20 Sekunden angeätzt und anschließend für 60 Sekunden silanisiert. Zahnseitig wurden zur Konditionierung an Zahn 12 und 11 ein Mehrschritt-Dentinadhäsiv-System in der Total-etch-Technik eingesetzt (Haftvermitt-

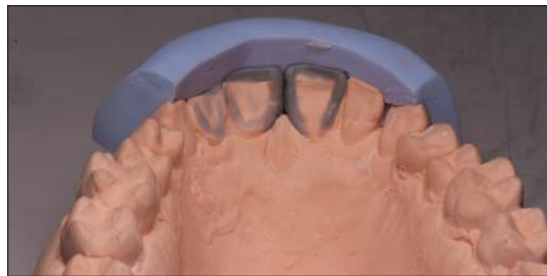

Abb. 16: Das Wax-up dient als Anhaltspunkt für die Präparation der Zähne.

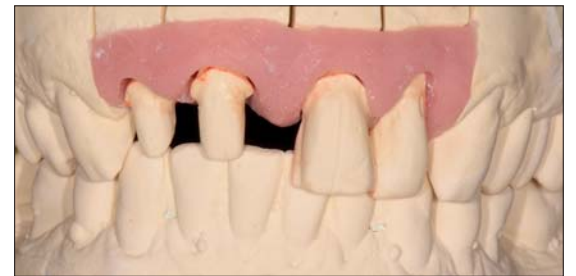

Abb. 17: Das Arbeitsmodell mit Zahnfleischmaske, um detaillierte Angaben über die rot-weiße Ästhetik zu haben.

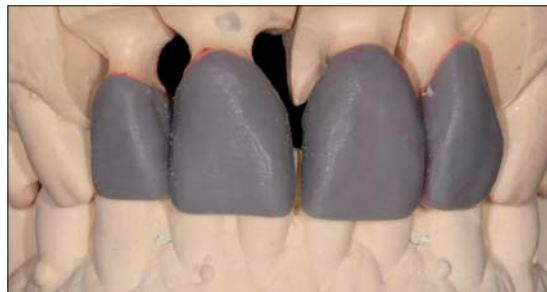

Abb. 18: Das Wax-up wird mithilfe des Silikonsschlüssels auf das Arbeitsmodell übertragen.

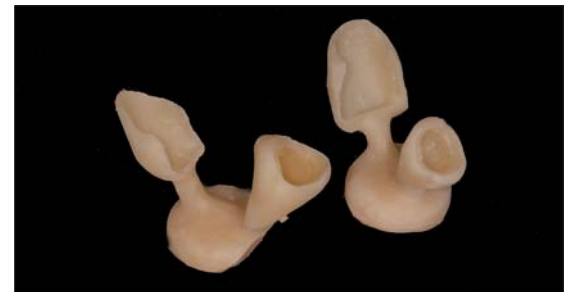

Abb. 19: Die in Lithiumdisilikat gepressten Kronenrohlinge.

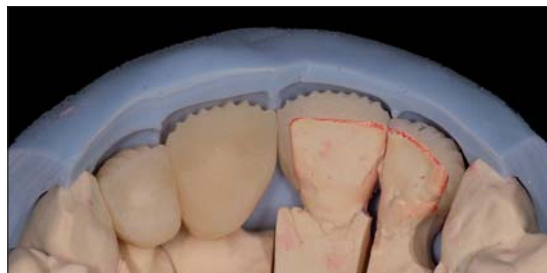

Abb. 20: Mithilfe des Silikonsschlüssels werden die Kronenrohlinge gezielt zurückgeschliffen.

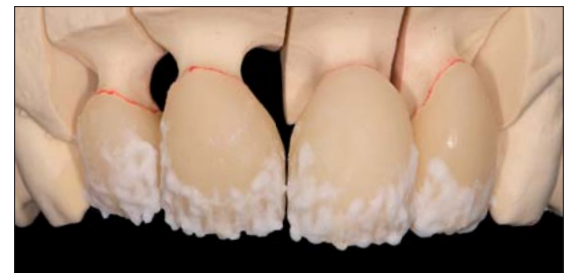

Abb. 21: Durch Auftragen der Effektmassen Inter Incisal white und Spezial Incisal...

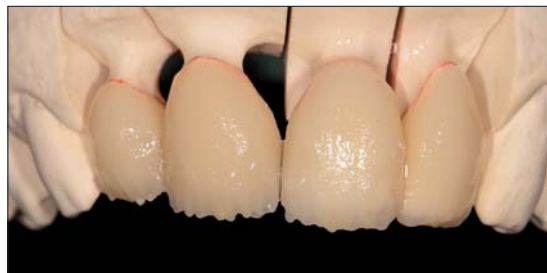

Abb. 22: ... konnte die Tiefenwirkung der Kronen verstärkt werden.

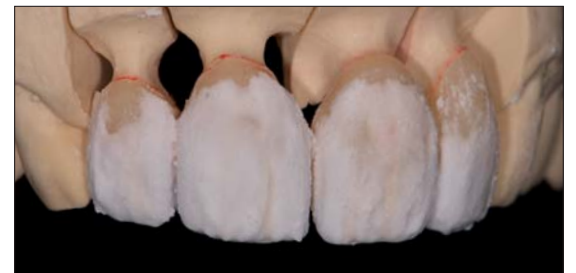

Abb. 23: Entsprechend dem erstellten Schichtplan werden die Kronen in ihrer morphologischen Form ergänzt.

ler: Syntac Classic, Ivoclar Vivadent) an Zahn 21 und 22 wurden aufgrund reiner Schmelzpräparation die Total-etch-Technik an-

gewandt. Die definitive Eingliederung erfolgte mit einem lichthärtenden, niedrigviskosen Befestigungskomposit.

Die fertig eingesetzte Arbeit ist in den Abbildungen 4, 29 und 30 zu sehen. Abbildung 13 zeigt, dass es kein opaques Zirkoniumdioxid benötigt, um den stark verfärbten devitalen Zahnstumpf 11 abdecken zu können. Der Kontrollbefund nach lediglich vier Tagen zeigte bereits ein natürlich wirkendes ästhetisches Erscheinungsbild mit sehr guter Adaptation der umliegenden Weichgewebsstruktur an die Frontzahnkronen.

Der girlandenförmige Verlauf der Gingiva und vor allem die Rot-Weiß-Ästhetik sind wiederhergestellt.

Durch die harmonische Zusammenarbeit zwischen Zahnarzt, Zahntechniker und Patient konnte ein durchaus hochwertiges Ergebnis erzielt werden, mit dem der Patient sehr zufrieden und glücklich ist.

Die Lithiumdisilikatkeramiken bieten ein sehr umfangreiches Einsatzgebiet. Ein sehr hohes Maß an Natürlichkeit kann mit dem e.max Presskeramik System der Firma Ivoclar Vivadent erreicht werden. Gerade durch die Kombination aus hoher Transluzenz und Festigkeit

werden umfangreiche Abwendungsgebiete abgedeckt. Die gute Farb- und Lichtwirkung erleichtern dem Zahntechniker bei seinen tagtäglichen Aufgabenstellungen die Arbeit und unterstützen ihn zu einem gezielten ästhetisch hochwertigen Ergebnis zu gelangen. ZT

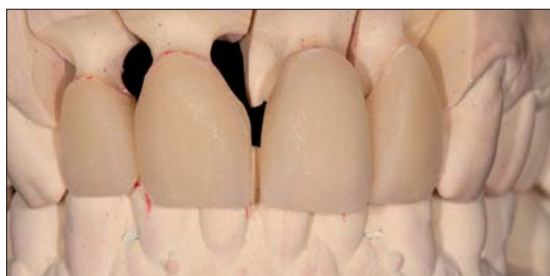

Abb. 24: Das Ergebnis nach dem 1. Brand.

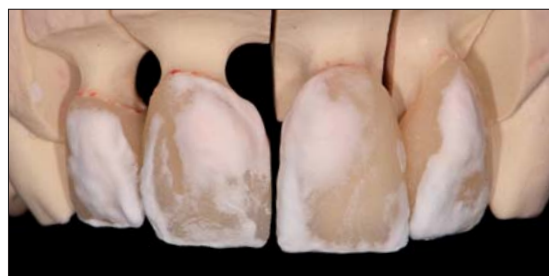

Abb. 25: Mit Schneidmassen wird die Zahnform ergänzt.

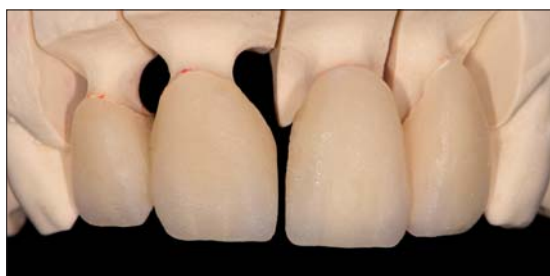

Abb. 26: Das Ergebnis nach dem 2. Brand.

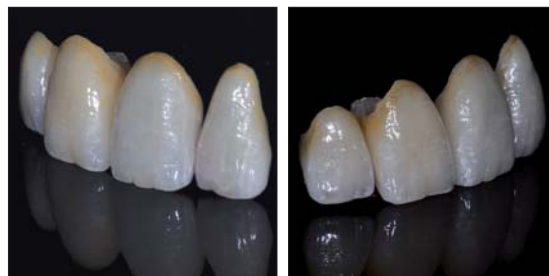


Abb. 27 und 28: Das Ergebnis nach dem Glanzbrand.

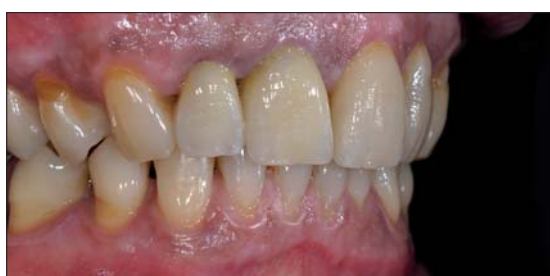
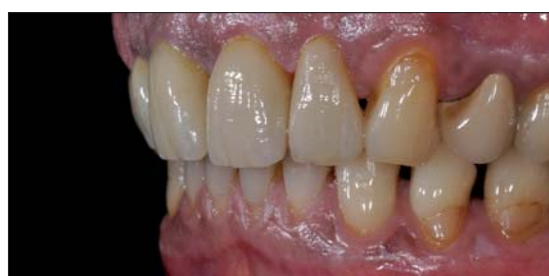
Abb. 29 und 30: Die eingesetzte Arbeit.



**ZT Adresse**

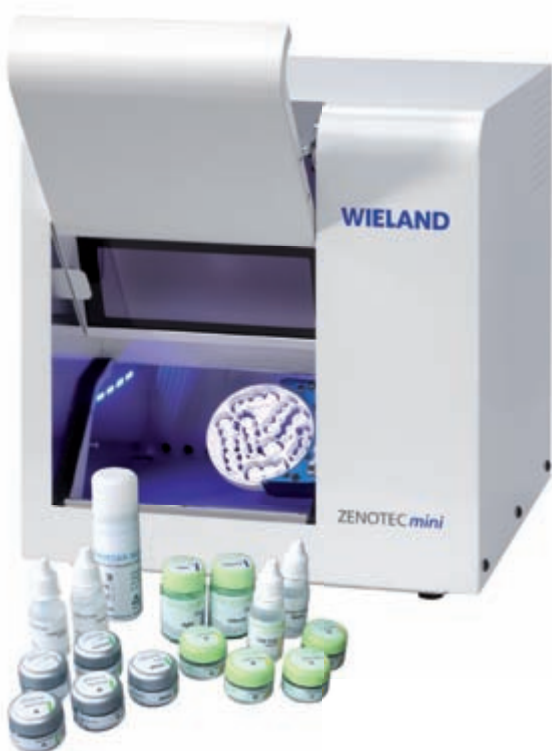

ZT Björn Maier  
Poliklinik für Zahnärztliche Prothetik  
Klinikum Innenstadt  
Universität München  
Goethestr. 70  
80336 München  
E-Mail: info@bjoern-maier.com

ZA Hans-Duc Le  
Wissenschaftlicher Mitarbeiter  
E-Mail:  
Hans-Duc.Le@med.uni-muenchen.de



## DAS ZENOSTAR KONZEPT



Für monolithische Arbeiten bietet WIELAND die wirtschaftliche Alternative zu NEM-Versorgungen.

### Digitalkompatible Lösungen für Ihr Labor – die Komponenten:

Die neuen hochtransluzenten Blanks **ZENOSTAR Zr Translucent\***, eingefärbt in den Farben pure, light, medium und intense für die schnelle und einfache Reproduktion der 16 gängigsten Zahnfarben. Das **ZENOSTAR Art Module** zur Bemalung der Restaurationen, die beiden Einschichtmassen Light und Intense sowie die Fräsmaschine **ZENOTECH mini**, die auf jeden Schreibtisch passt.

- Wirtschaftlich, da wenige Ausgangsmaterialien für viele Anwendungen
- Verbessertes hydrothermales Alterungsverhalten beim hochtransluzenten Zirkonoxid
- Kleine, preisgünstige Fräsmaschine

WIELAND bietet Ihnen faszinierende Möglichkeiten und Lösungen für jede Preislage.