

Gezielte Erhaltungstherapie in der Implantatprothetik

Seit der Einführung der dentalen Implantologie in die zahnärztlichen Behandlungskonzepte vor mehr als 30 Jahren und dem Formulieren der Prinzipien der Osseointegration wurden große Fortschritte gemacht. Bis vor einigen Jahren war die Gewährleistung einer erfolgreichen Osseointegration das primäre Ziel einer implantologischen Behandlung. Heute kann diese durch Verbesserungen im Bereich der chirurgischen Vorgehensweise und der Implantate selbst als weitgehend gewährleistet angesehen werden. Im Rahmen dieser Optimierung hat sich auch das Indikationsspektrum dentaler Implantate stark ausgeweitet.



Dr. Sven Rinke, M.Sc., M.Sc./Hanau

■ War zu Beginn der dentalen Implantologie der zahnlose Unterkiefer das größte Indikationsgebiet, so werden heute alle Kieferbereiche mit Implantaten versorgt (Gernhard und Ulbrich 2000).

Der Wunsch des Patienten nach feststehendem Zahnersatz und die Verfügbarkeit wissenschaftlich fundierter Implantationsmethoden haben dazu geführt, dass die Implantologie als Teilgebiet innerhalb der Zahn-, Mund- und Kieferheilkunde immer stärker an Bedeutung gewonnen hat.

Die Zahl der Patienten, die mit Implantaten versorgt werden, steigt seit Jahren kontinuierlich an (Brägger et al. 2005). In vielen Indikationen sind die funktionellen und biologischen Vorteile von implantatgestützten Versorgungen offensichtlich. Daher kann davon ausgegangen werden, dass die Nachfrage nach Implantatversorgungen in Zukunft weiter steigen wird. Aufgrund der hohen publizierten Erfolgsraten und einer zunehmenden Alterung der Weltbevölkerung wird ein weiterer Zuwachs erwartet (Norowski und Bumgardner 2009). Mit der zunehmenden Anwendung dentaler Implantate gewinnen neben der Erfolgssicherheit aber auch zunehmend gesundheitsökonomische Gesichtspunkte an Bedeutung. Eine Ausweitung implantatprothetischer Versorgungen kann nur empfohlen werden, wenn diese Therapie im Vergleich zur konventionellen Prothetik eine gleichwertige Effektivität gewährleistet. Die Effektivität einer Therapie bedeutet in diesem Zusammenhang, dass die Langzeitresultate in Relation zu den entstandenen Kosten gesetzt werden müssen. Für diese Analyse ist es wichtig, möglichst umfassende Erkenntnisse zum Langzeitverhalten implantatprothetischer Versorgungen zu gewinnen.

In der verfügbaren klinischen Literatur zeichnet sich hier eine Abfolge unterschiedlicher Betrachtungsebenen ab. In den meisten früheren klinischen Untersuchungen wurden umfassende

Daten lediglich zum Überleben oder zum Erfolg von enossalen Implantaten vorgelegt (Fiorellini und Weber 1994, Esposito et al. 1998b). Hier waren einerseits die Rate der erfolgreich osseointegrierten Implantate in unterschiedlichen Indikationsbereichen und Knochenqualitäten und andererseits der Einfluss unterschiedlicher Implantat-Designs von zentralem Interesse. Erst zu einem späteren Zeitpunkt rückten Implantatmisserfolge in der prothetischen Funktionsphase deutlicher in den Mittelpunkt klinischer Untersuchungen. Seit Mitte der 90er-Jahre des letzten Jahrhunderts wurden zunehmend Daten publiziert, die wesentliche Erkenntnisse zu den Veränderungen von periimplantären Hart- und Weichgeweben in der Funktionsphase lieferten. Die ersten Studien waren auf die Auswertung von radiologisch nachweisbaren Veränderungen im periimplantären Knochenniveau beschränkt (Brägger 1998). Später wurden diese Untersuchungen durch klinische und mikrobiologische Parameter ergänzt (Lang et al. 2000).

In einer dritten Phase wurden zunehmend Verfahren der evidenzbasierten Zahnmedizin (prospektive Studien und Metaanalysen) genutzt, um die gewonnenen Erkenntnisse zu Implantatmisserfolgen in der

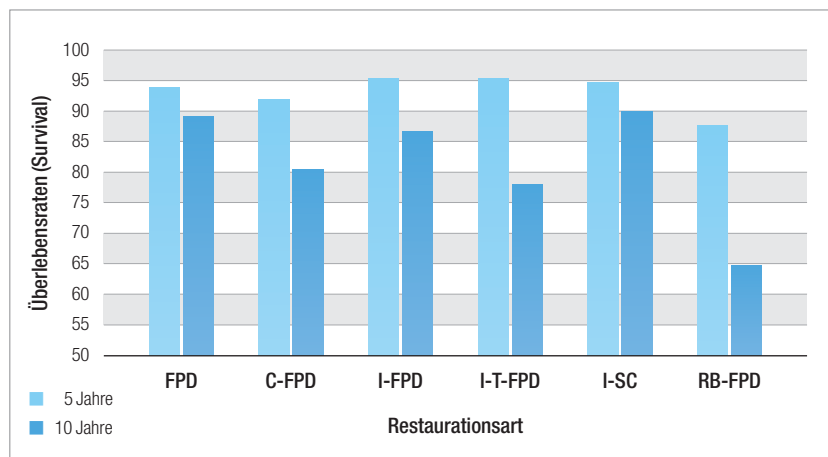


Abb. 1: Grafische Darstellung der in einer Metaanalyse ermittelten Überlebensraten nach fünf und zehn Jahren (modifiziert nach Pjeturrsson und Lang), FPD = Endpfilerbrücke, C-FPD = Extensionsbrücke, I-FPD = implantatgetragene Brücke, I-T-FPD = Verbundbrücke, I-SC = implantatgetragene Einzelkrone, RB-FPD = Adhäsivbrücke).

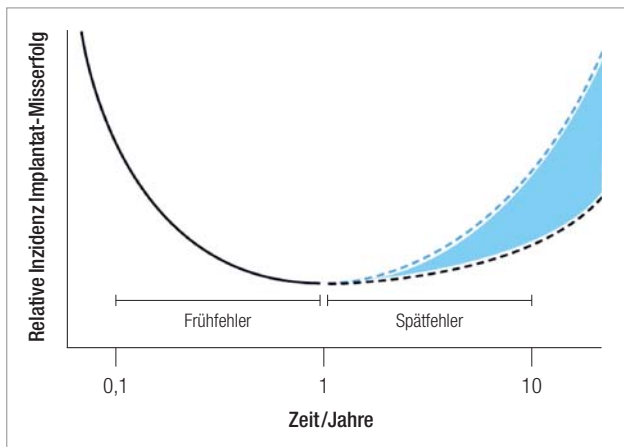


Abb. 2: Schematische Darstellung des zeitlichen Verlaufs von Implantatmisserfolgen (modifiziert nach Tonetti 1998).

Funktionsphase näher zu untersuchen (Brägger et al. 2005, Kreissl et al. 2007). In einer kürzlich publizierten Metaanalyse wurden nach einer Beobachtungsdauer von zehn Jahren vergleichbare Überlebensraten für konventionelle Endpfilerbrücken (89,2% Survival), rein implantatgetragene Brücken (86,7% Survival) und implantatgetragene Einzelkronen (89,45% Survival) gezeigt (Pjetursson und Lang, 2008) (Abb. 1). Die Autoren kommen zu der Schlussfolgerung, dass diese Versorgungsformen nach den Kriterien der evidenzbasierten Zahnmedizin derzeit die erste Wahl darstellen und dass die Überlebensraten einiger konventioneller Therapiemittel (Extensionsbrücke und Adhäsivbrücke) deutlich reduziert sind (Pjetursson und Lang 2008).

Gleichzeitig konnte jedoch auch gezeigt werden, dass implantatgestützte Versorgungen eine wesentlich höhere Rate an technischen Komplikationen aufweisen als Restaurationen auf natürlichen Zähnen. Die häufigsten technischen Komplikationen sind Schraubenlockerungen oder Frakturen der Verblendkeramik (Pjetursson et al. 2004). Nach fünf Jahren kann bei rein implantatgetragenen Versorgungen von einer technischen Komplikationsrate von sieben bis 14 Prozent ausgegangen werden.

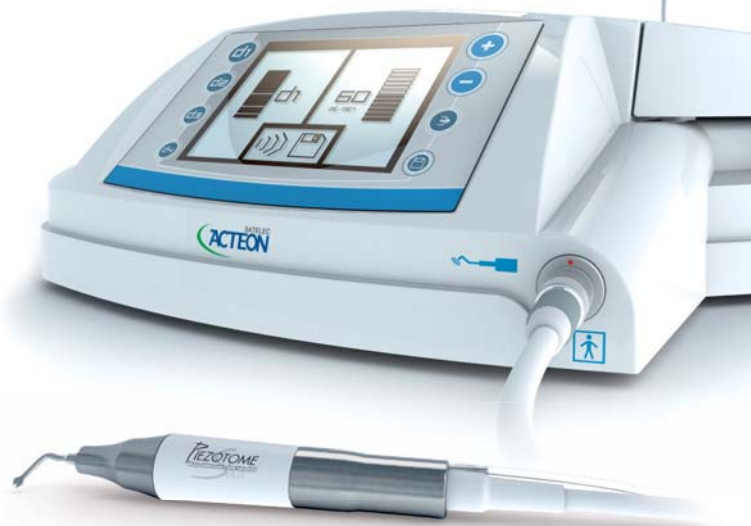Diese Komplikationen führen zwar nicht regelmäßig zu einem Verlust, sie sind jedoch mit einem Aufwand an Behandlungszeit und eventuell auch mit zahn-technischen Korrekturen verbunden (Pjetursson et al. 2004).

Aus der vorliegenden Literatur kann geschlossen werden, dass eine Osseointegration enossaler Implantate bei den heute etablierten chirurgischen Techniken und Implantatsystemen mit hoher Wahrscheinlichkeit gegeben ist. Da technische oder biomechanische Komplikationen Kosten verursachen, müssen sie unter dem Aspekt der Effektivität der Versorgung berücksichtigt werden. Der Verlust einer Implantatversorgung durch eine technische Komplikation stellt jedoch insgesamt ein seltenes Ereignis dar.

Ein weiteres Misserfolgsrisiko für Implantatversorgungen in der prothetischen Funktionsperiode stellen biologische Fehler dar (Norowski und Bumgardner



IDS-Neuheit!



PIEZOTOME
Piezo. Ultrasonic. Surgery. Unit
SOLO

Essentiell für minimal-invasive Chirurgie!

- Speziell für die präimplantologische- und maxillofaziale Chirurgie konzipiert
- Neueste Satelec Piezo-Technologie in einem kompakten System
- Kraft, Präzision und Sicherheit für eine kontrollierte Schnittführung
- Zubehör wie Handstück und Essential-Kit (6 Ansätze) inklusive!
- Bestes Preis-/Leistungsverhältnis

Instrumente für jede Indikation (optional)

NEU: Crest Splitting, Bone Surgery, interner Sinuslift „INTRALIFT“ **EXKLUSIV bei SATELEC**, externer Sinuslift, Extraktion und Crown Extension



Wieder auf Tour!
Bone Management Road Show 2011 -
in ausgewählten Porsche Zentren!
www.bone-management-event.de

Neugierig? Demotermin?
Rufen Sie uns an!
Infos unter 0800 / 728 35 32
oder fragen Sie Ihr Depot!

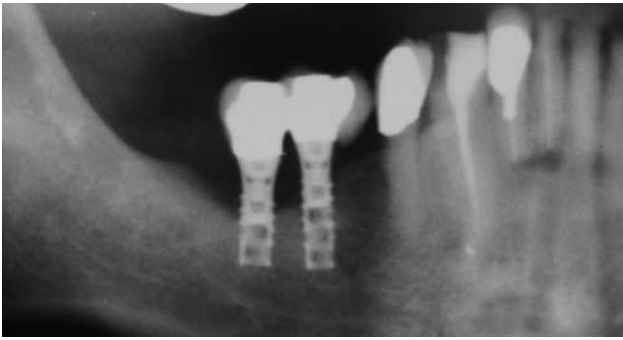


Abb. 3: Periimplantäre Entzündung mit weitreichendem Knochenabbau an zwei Hohlzylinderimplantaten sieben Jahre nach der prothetischen Versorgung.

2009). Sie treten in Form von periimplantären Entzündungsprozessen auf. Diese biologischen Fehler während der Spätphase sind nicht zu verwechseln mit biologisch bedingten Misserfolgen in der Einheilphase. Derartige Frühfehler treten vor der prothetischen Belastung als Folge einer bakteriellen Kontamination während der Implantationsinsertion, einer Hitzeschädigung des Knochens oder aufgrund gestörter Heilungsvorgänge auf (Tonetti 1998, zitiert nach Norowski 2009). Ursache für die biologisch bedingten Misserfolge in der Spätphase sind zumeist progrediente periimplantäre Entzündungen, die zu einer Zerstörung der periimplantären Hartgewebe und damit im finalen Stadium zum Implantatverlust führen (Lang et al. 2000) (Abb. 2).

Definition der periimplantären Entzündungen

Bei den periimplantären Erkrankungen der Spätphase können zwei Formen differenziert werden: die periimplantäre Mukositis und die Periimplantitis. Definitionen dieser beiden Erkrankungen wurden in einem Konsensusreport des 1st European Workshop of Periodontology festgelegt (Lang et al. 2000): Die Mukositis ist definiert als reversible entzündliche Reaktion des periimplantären Weichgewebes eines Implantates unter Funktion. Symptome sind die Blutung auf Sondierung (BOP) und fakultativ auch die Suppuration. Eine Schwellung und Rötung der Weichgewebe ist nicht regelmäßig stark ausgeprägt. Demgegenüber ist die Periimplantitis definiert als entzündliche Reaktion in der Umgebung eines belasteten Implantates in Verbindung mit einem Knochenverlust. Typischerweise ist die Periimplantitis nicht mit einer Schmerzempfindung für den Patienten verbunden (Mombelli 2002).

Der knöchernerne Defekt einer periimplantären Entzündung ist zumeist

deutlich abgegrenzt und aufgrund der Tatsache, dass die Osseointegration im apikalen Teil erhalten bleibt, ist über einen langen Zeitraum trotz eines Fortschreitens des Entzündungsprozesses keine erhöhte Implantatmobilität nachweisbar (Mombelli 2002) (Abb. 3).

Ätiologie der Periimplantitis

Die Ätiologie der Periimplantitis wird heute als multifaktoriell angesehen. Dabei sind primär mikrobielle Einflussgrößen zu nennen (Mombelli 2002). Aber auch Umwelt- oder erworbene Risikofaktoren sowie genetische Risikofaktoren können eine Rolle spielen (Mombelli und Lang 1998, Kotosovillis 2008). Das ätiologische Modell der Periimplantitis baut somit auf dem Modell der Parodontitis auf (Abb. 4).

Aus der vorliegenden Literatur gibt es eine hinreichende Evidenz, die belegt, dass es eine Assoziation zwischen den folgenden Risikofaktoren und der Periimplantitis gibt (Heitz-Mayfield 2008):

- Schlechte Mundhygiene (Ferreira et al. 2006, Lindquist et al. 1997)
- Parodontale Vorerkrankung (Van der Weijden et al. 2005, Schou et al. 2006, Karaoussis et al. 2007, Quirynen et al. 2007)
- Rauchen (Strietzel et al. 2007)

Demgegenüber gibt es nur eine schwache Evidenz, die eine Assoziation der folgenden Faktoren mit der Periimplantitis belegen:

- Diabetes (Ferreira et al. 2006)
- Alkoholkonsum (Galindo-Moreno et al. 2005)

Widersprüchliche Ergebnisse gibt es hinsichtlich einer möglichen Assoziation der folgenden Faktoren und einer Periimplantitis:

- Genetische Faktoren (Laine et al. 2006, Wilson und Nunn 1999, Lachmann et al. 2007, Feloutzis et al. 2003, Gruica et al. 2004, Jansson et al. 2005)

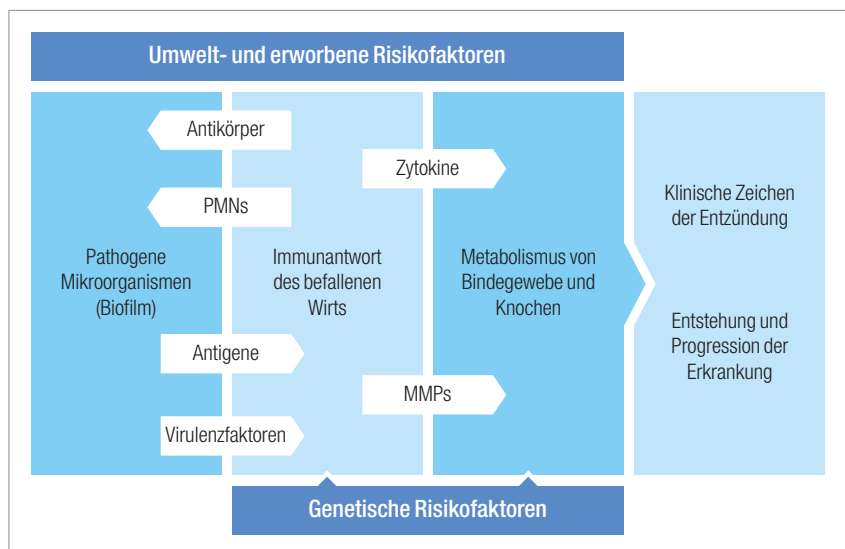


Abb. 4: Ätiologisches Modell der Parodontitis, das in weiten Bereichen auch für die Periimplantitis gültig ist (modifiziert nach Ramseier 2007).

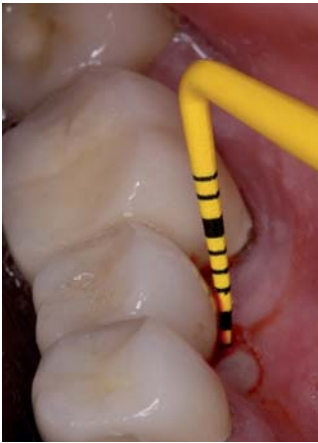

Abb. 5: Klinische Diagnostik mit einer flexiblen Kunststoffsonde (Hu-Friedy Colorvue Kit #UNC12, Hu-Friedy Mfg. B.V., Rotterdam, Niederlande).

- Implantatoberflächen (Astrand et al. 2004, Wennström et al. 2004)
- Breite der keratinisierten Gingiva (Roos-Jansaker et al. 2006b).

Diagnostik und Therapie periimplantärer Erkrankungen

Die Diagnose einer Mukositis kann anhand von klinischen Parametern gestellt werden, bei der Periimplantitis ist eine zusätzliche röntgenologische Beurteilung des Knochenabbaus notwendig.

Leitsymptome der reversiblen Mukositis sind erhöhte Sondierungstiefen und eine Blutung auf Sondierung. Dabei sind die absoluten Sondierungswerte weniger wichtig als eine Verlaufskontrolle, die das frühzeitige Erkennen einer Zunahme der Sondierungstiefen in der Umgebung der Implantate ermöglicht. Implantate mit einer feststehenden Suprakonstruktion zeigen zumeist eine erschwerte Zugänglichkeit bei der Sondierung. Um eine möglichst reproduzierbare Sondierung bei Implantaten sicherzustellen, sind daher flexible Kunststoffsonden mit einer möglichst exakten Kalibrierung gegenüber metallischen Sonden zu bevorzugen (Abb. 5).

Die Diagnose einer periimplantären Mukositis ist bei einer Zunahme der Sondierungstiefen und einem positiven BOP-Befund zu stellen.

Ziel ist es, möglichst frühzeitig eine reversible periimplantäre Mukositis zu erkennen und zu therapieren.

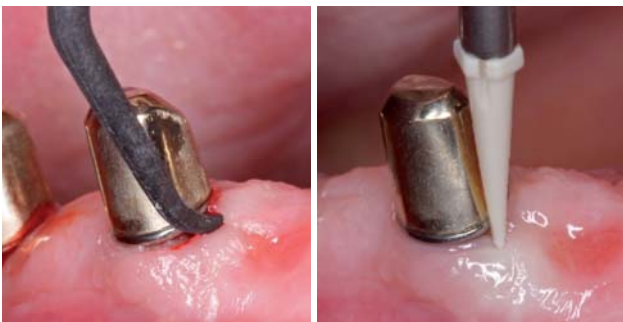
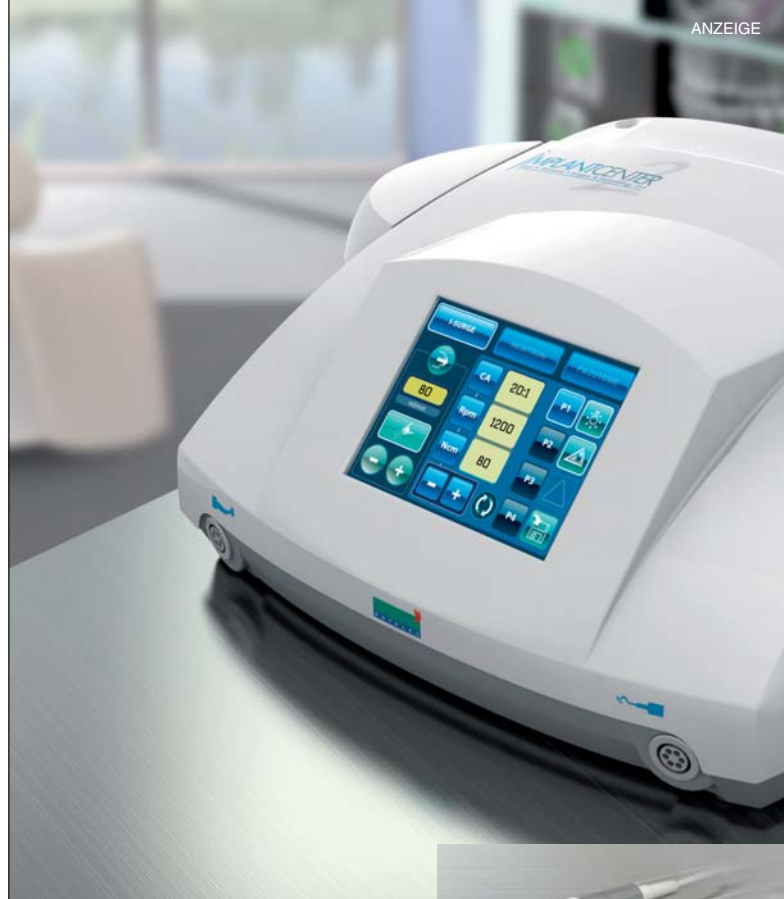
Abb. 6a und b: Reinigung einer periimplantären Tasche mit einer Kunststoffkürette und einem schallgestützten Verfahren (KaVo SONICflex Implant, KaVo Dental GmbH, Biberach/Riß).



NEU I-Surge Mikromotor jetzt auch mit Licht!

IMPLANTCENTER
Piezo • Ultrasonic • Surgery & Implantology Unit

Leistungsstarker Ultraschallgenerator für die Knochenchirurgie

- 3-mal höhere Leistung - für einzigartige Schnelligkeit!
- Komplettlösung mit starkem Implantologie-Mikromotor (100 - 40.000 UpM)
- Ergonomische LED-Lichthandstücke mit 100.000 Lux garantieren eine optimale OP-Sicht (optional)

Instrumente für jede Indikation (optional)

NEU: Crest Splitting, Bone Surgery, interner Sinuslift „INTRALIFT“ EXKLUSIV bei SATELEC, externer Sinuslift, Extraktion, Crown Extension und konventionelle Ultraschallanwendungen

Wieder auf Tour!
Bone Management Road Show 2011 -
in ausgewählten Porsche Zentren!
www.bone-management-event.de

Neugierig? Demotermin?
Rufen Sie uns an!
Infos unter 0800 / 728 35 32
oder fragen Sie Ihr Depot!

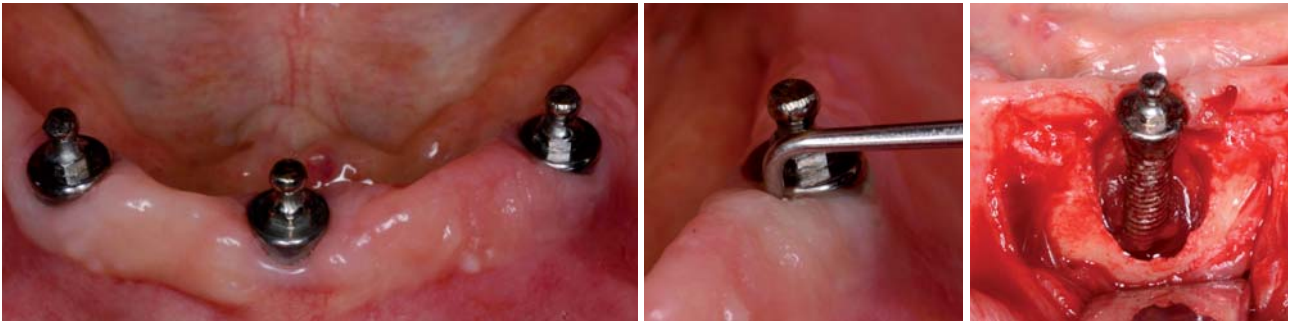

Abb. 7a–c: Klinische Situation eines mit drei Implantaten versorgten zahnlosen Unterkiefers. Die klinische Inspektion zeigt wenig auffällige Befunde. Erst im Rahmen der Sondierung zeigen sich massiv erhöhte Sondierungstiefen und eine Suppuration. In diesem Fall ist eine Explantation die einzig sinnvolle Therapie.

Für die Therapie einer Mukositis ist die effiziente Biofilmentfernung in den periimplantären Taschen erforderlich. Dies kann mit geeigneten Handinstrumenten oder auch mit schallgestützten Verfahren und speziellen Aufsätzen zur Implantatreinigung erfolgen (Abb. 6a und 6b). Zumeist ist eine Kombinationstherapie mit manuellen und schallgestützten Verfahren sinnvoll.

Ergänzt wird die Reinigung der periimplantären Taschen durch die Instillation eines antiseptischen Depots. Hierfür können bevorzugt Chlorhexidin-Gele angewendet werden. Ebenso ist das Einbringen eines Depots eines Lokalantibiotikums (z.B. Arestin, Orapharma Inc., Warminster, PA, USA) möglich.

Eine rein visuelle Diagnostik reicht nicht aus, um eine periimplantäre Erkrankung sicher zu erkennen (Abb. 7a–7c). Somit ist die Sondierung eine essenzielle diagnostische Maßnahme im Rahmen der Erhaltungstherapie. Sofern eine periimplantäre Mukositis festgestellt wurde, ist in jedem Fall eine ergänzende radiologische Diagnostik durchzuführen, um eine Differenzialdiagnose zur Periimplantitis zu ermöglichen. Sofern mit dem Nachweis eines radiologisch nachweisbaren Knochenabbaus die Diagnose einer Periimplantitis zu stellen ist, ist eine weitergehende Therapie zu fordern. Problematisch ist dabei jedoch die Tatsache, dass es derzeit kein evidenzbasiertes Therapiekonzept für die Behandlung einer Periimplantitis gibt. Die Zahl der verfügbaren randomisierten kontrollierten und/oder vergleichbaren klinischen Studien ist begrenzt, die Follow-up-Zeiten sind kurz und es wurden nur wenige Patienten untersucht. Dies birgt ein hohes Risiko der Verzerrung (bias). Es wurde noch nicht eindeutig ermittelt, welche therapeutischen Strategien hinsichtlich Morphologie, Ausmaß und Bedeutung am wirksamsten bei der Behandlung periimplantärer Läsionen sind.

Stellenwert der Erhaltungstherapie in der Implantatprothetik

Vor diesem Hintergrund ist es essenziell, dass periimplantäre Entzündungen möglichst früh – also in der Phase der reversiblen Mukositis – erkannt und auch behandelt werden. Dies gelingt nur durch eine systematische Erhaltungstherapie.

Rinke et al. (2010) konnten in einer praxisbasierten Querschnittsstudie nachweisen, dass die regelmäßige Durchführung einer systematischen Erhaltungstherapie ein effizientes Mittel darstellt, um periimplantäre Entzündungen zu vermeiden. Ziel der Querschnittsstudie war die Bestimmung der Prävalenzrate für die periimplantäre Mukositis und Periimplantitis bei teilbezahnten Patienten in einer privaten Praxis. Es wurden die Daten von 89 Patienten im Alter von 20 bis 70 Jahren erfasst, die zwischen Januar 1999 und Juni 2006 mit Implantaten desselben Typs (Ankylos, DENTSPLY Friadent, Mannheim) versorgt worden waren. Die patientenbezogene Prävalenzrate der periimplantären Mukositis (BOP und Sondierungstiefen >4 mm) in der Gesamtstichprobe betrug 45 Prozent. 30 Prozent der nicht rauchenden Patienten ohne parodontale Vorerkrankung hatten eine periimplantäre Mukositis. Bei den Rauchern mit parodontaler Vorerkrankung waren es 80 Prozent. Die patientenbezogene Prävalenzrate der Periimplantitis (Sondierungstiefe >5 mm, BOP oder Pus, röntgenologisch feststellbarer Knochenabbau) lag in der Gesamtstichprobe bei 11 Prozent. Für Raucher mit parodontaler Vorerkrankung wurde eine Rate von 53 Prozent bestimmt (Nichtraucher: 2,8 Prozent). Bei nicht rauchenden Patienten ohne parodontale Vorerkrankung und mit guter Compliance in der posttherapeutischen Betreuung wurde keine Periimplantitis gefunden. Patienten mit einer guten Compliance – also regelmäßiger Teilnahme an Maßnahmen der Erhaltungstherapie – hatten ein zwölfmal geringeres Risiko an einer Periimplantitis zu erkranken als Patienten, die nur unregelmäßig an einer Prophylaxemaßnahme teilnahmen. Vor dem Hintergrund der unzureichenden Erkenntnisse zu effizienten Therapiemöglichkeiten der Periimplantitis ist die Etablierung eines effektiven Prophylaxekonzeptes unerlässlich für eine langfristig erfolgreiche implantatprothetische Versorgungsstrategie. ■

■ KONTAKT

Dr. med. dent. Sven Rinke, M.Sc., M.Sc.

Geleitstr. 68, 63456 Hanau

Tel.: 0 61 81/1 89 09 50, Fax: 0 61 81/1 89 09 59

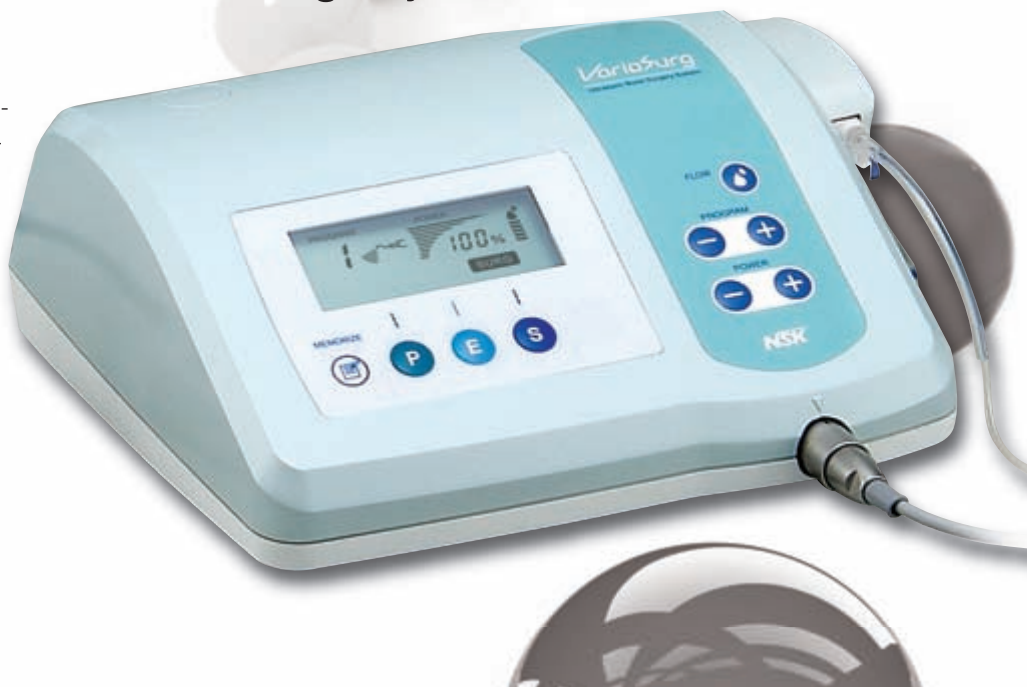
E-Mail: rinke@ihr-laecheln.com

Web: www.ihr-laecheln.com

VarioSurg

Leistungsstarkes Ultraschall-Chirurgiesystem

Das NSK VarioSurg offenbart zahlreiche kompromisslose Vorteile, von denen der größte die kraftvolle und exakte Schneidleistung ist. Das System unterstützt nicht nur die Ultraschallkavitation von Kühlmittellösung, sondern sorgt mit einem erstklassigen Lichthandstück für eine erweiterte Ausleuchtung des Behandlungsfeldes. Eine große Auswahl an Aufsätzen ermöglicht einen vielseitigen Einsatz des Gerätes.



VarioSurg mit Licht
5.950€*

Komplettsset inkl. Basis-S Set

VarioSurg ohne Licht
4.995€*

Komplettsset inkl. Basis-S Set

VarioSurg-SPARPAKET
Beim Kauf eines **VarioSurg Komplettssets** erhalten Sie zusätzlich **4 Spitzen nach Wahl** + **sterilisierbarer Kühlmittelschlauch**
GRATIS



Basis-S Set bestehend aus SG1, SG3, SG5, SG6D, SG7D, SG11 Aufsatzhalter



4 Spitzen nach Wahl



* Alle Preise zzgl. MwSt. Angebot gültig bis 30. Juni 2011.