

Photoaktivierte Desinfektion

# Das Keim-Problem effizient lösen

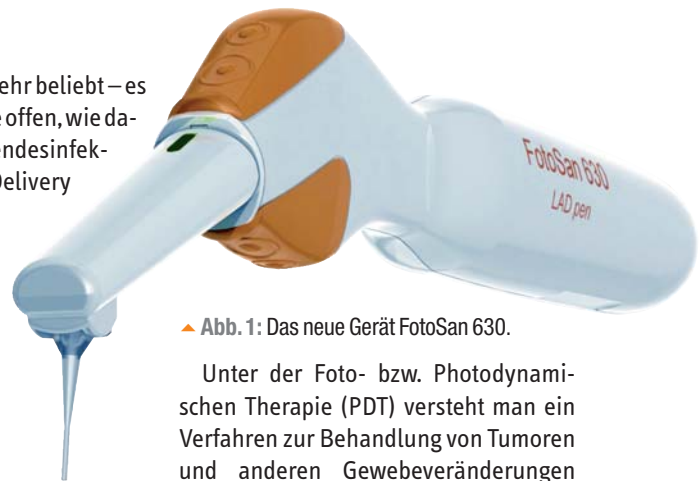Die Probleme Parodontitis, Periimplantitis und Keimverringerung in der Zahnmedizin generell sind akut. Wir müssen heute für unsere Patienten die passende Antwort darauf haben.

Dr. Hans Sellmann/Marl

■ **Sie kennen** die passende Antwort oder besser gesagt die passenden Antworten auf die Frage nach der Keimverringerung, denn die Universallösung oder das Universalgerät contra Keime gibt es nicht. Allerdings gibt es mit den bekannten und bewährten oralen Chemotherapeutika (Chlorhexamed®), dem SRP, den Local Delivery Devices und dem Laser schon eine ganz passable Auswahl. Und das sind die Stichworte, um Ihnen die Alternative, jetzt in noch verbesserter Form, vorzustellen – das FotoSan System. Orale Chemotherapeutika (Spüllösungen und Gele) sind wegen der hohen Sulkus Fluid-Rate und dem schnellen Austausch der Sulkusflüssigkeit nicht allzu lange wirksam. Scaling und Root Planing (SRP), die traditionelle Methode, ist bei

unseren Patienten nicht sehr beliebt – es bleibt auch noch die Frage offen, wie damit eine wirksame Taschendesinfektion erfolgen kann. Local Delivery Devices (örtlich einzusetzende antimikrobielle Substanzen) sollten sinnvollerweise nur nach einer genauen Austestung des Keimspektrums angewandt werden – Stichwort Resistenzen.

Bleibt noch der Laser. Der ist nachgewiesenermaßen recht gut wirksam, vor allem in Kombination mit der Photodynamischen Desinfektion. Die kennen Sie ja. Nur kurz zur Repetition:



▲ Abb. 1: Das neue Gerät FotoSan 630.

Unter der Foto- bzw. Photodynamischen Therapie (PDT) versteht man ein Verfahren zur Behandlung von Tumoren und anderen Gewebeveränderungen (hier Biofilm) mit Licht in Kombination mit einer lichtempfindlichen Substanz, einem sogenannten Photosensibilisator, und im Gewebe vorhandenem Sauerstoff. Dazu wird ein solcher Sensibilisator oder einer seiner Stoffwechselläufer verabreicht, der sich im Zielgewebe anreichert. Danach werden das Zielgewebe und das es umgebende gesunde Gewebe mit Licht geeigneter Wellenlänge bestrahlt. Dabei werden durch fotophysikalische Prozesse toxische Substanzen erzeugt, die das Zielgewebe gezielt schädigen. In der Augenheilkunde, der Onkologie und der Dermatologie wird dieses Verfahren erfolgreich und als Standardverfahren bereits seit längerer Zeit eingesetzt. Für die Zahnmedizin bietet es ebenfalls ein breites Anwendungsspektrum. Wenn nur die Kosten für den Laser nicht wären.

## PAD

Aber ein Laser ist dafür gar nicht nötig! Bereits seit über zehn Jahren wird die

ANZEIGE

**Effektives Kariesmanagement!**

**CARIESCAN**  
EXCEED EXPECTATIONS

**Neu!**

>> Spitzentechnologie für die genaue und zuverlässige Erkennung von Karies.

**orangedental** premium innovations info: +49 (0) 73 51 . 4 74 99 . 0

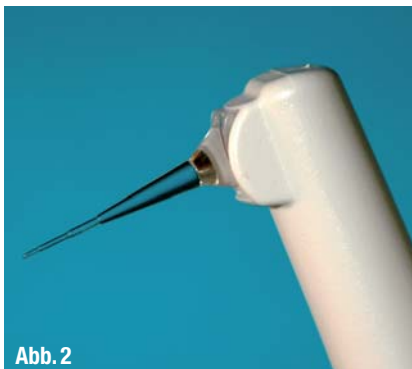


Abb. 2

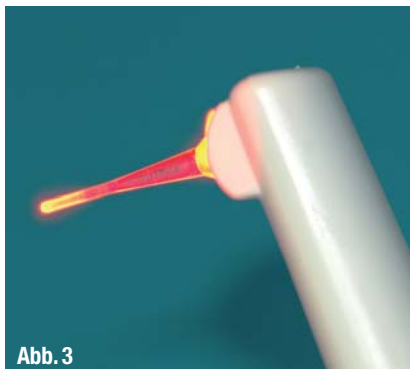


Abb. 3

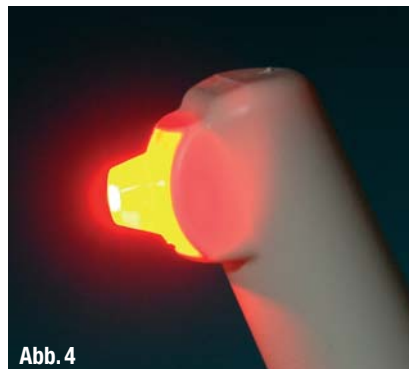


Abb. 4

▲ **Abb. 2:** Der Endo-Ansatz: grazil und flexibel (Kunststoff) dringt bis tief in den aufbereiteten Kanal vor. ▲ **Abb. 3:** Der PA-Ansatz im Einsatz illustriert recht gut die Verteilung der Lichtstrahlung. Eine äußerst „potente“ LED mit einer Intensität von 2.000–4.000 mW/cm<sup>2</sup> bei einer Wellenlänge von 620–640 nm (85 %), Spitze bei 630 nm, sichert eine effektive Wirkung bei der photodynamischen Desinfektion. ▲ **Abb. 4:** Der stumpfe Ansatz wird von außen gegen die Gingiva platziert und durchdringt sie sehr gut.

photodynamische oder lichtaktivierte Desinfektion, ich verwende eher den Ausdruck Keimverringering, erfolgreich durchgeführt. Seit einiger Zeit ist für dieses Verfahren eine wesentlich weniger kostspielige, dafür aber genau so wirksamen Lichtquelle, eine LED-Lampe, verfügbar. Überall, wo wir im oralen Milieu mit Entzündungen zu kämpfen haben, können wir die PDT mit dem FotoSan 630 Gerät (LOSER & CO) erfolgreich einsetzen. In der Vergangenheit hatte ich Ihnen bereits seinen Vorgänger vorgestellt. Nun bin ich ein wenig verunsichert gewesen und fühlte mich genauso wie bei dem Kauf einer Digitalkamera – kaum hatte ich das neueste Modell gekauft, war auch schon der Nachfolger auf dem Markt. Was aber bietet denn das neue Modell im Unterschied zum Vorgänger?

Es verfügt über:

- ▶ eine bessere Ergonomie
- ▶ längere Akkulaufzeit (jetzt zwölf Minuten)
- ▶ drehbare Ansätze für besseren Zugang vor allem im Molarenbereich
- ▶ individuellere Applikationsansätze

Diese Eigenschaften machen das Arbeiten mit dem neuen 630er angenehmer, dennoch funktioniert auch bei uns der Vorgänger, das FotO2San Gerät, nach wie vor exzellent. Das können die vielen Kolleginnen und Kollegen, die das Gerät mittlerweile einsetzen, bestätigen.

#### Wurzelkanalbehandlung

Der Wurzelkanal wird in gewohnter Weise aufbereitet und gespült. Anschließend befüllt man ihn mit FotoSan Agent, der dem Introkit beigefügten Flüssigkeit. Dann wird pro Kanal 30 Sekunden lang mit der auf die Lampe aufgesetzter Ein-

weg-Endo Spitze belichtet. Danach wird der Wurzelkanal wie üblich getrocknet und abgefüllt.

#### PA- Behandlung

Zunächst führen Sie ein subgingivales Scaling und Wurzelglättung (SRP) durch. Danach bringen Sie den Photosensitizer in der von Ihnen ausgewählten Konsistenz (dünnflüssig, mittel oder dickflüssig – alle drei Konsistenzen sind im Introkit enthalten) in die Taschen ein. Die Taschen werden nun zehn Sekunden lang von innen mit der darin eingeführten Perio-Spitze belichtet und danach zehn Sekunden lang von außen mit dem stumpfen Aufsatz. Der stumpfe Aufsatz muss dabei fest gegen die Gingiva gedrückt werden.

#### Periimplantitisbehandlung

Sie gehen genauso wie bei der PA-Behandlung vor.

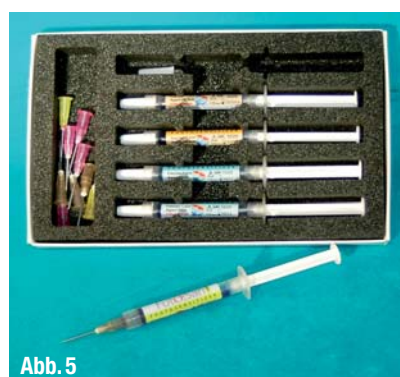

Abb. 5

▲ **Abb. 5:** Fein dosiert werden kann der in verschiedenen Viskositäten dargebrachte Photosensibilisator dank der Entnahme aus der Spritze mit einer Einwegkanüle.

#### Gingivitis- und Perikoronitisbehandlung

Der Photosensitizer wird subgingival eingebracht. Dann belichten Sie zehn Sekunden lang mit dem stumpfen Aufsatz,

ANZEIGE

Scharf bis zum Rand!

opt-on

2.7 TTL

Neu!



>> Die Lupe mit der größten Tiefen- und Randschärfe und dem höchsten Tragekomfort.

orangedental

premium innovations

info: +49 (0) 73 51 . 474 99 . 0

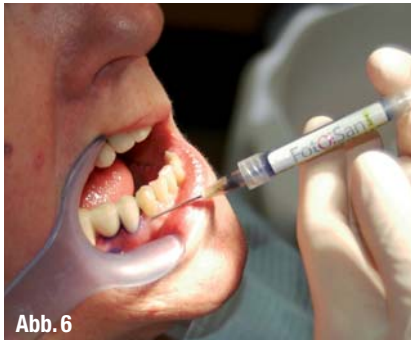

Abb. 6

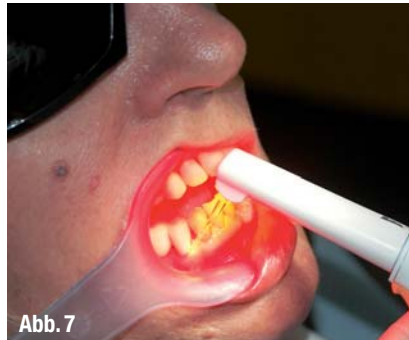

Abb. 7

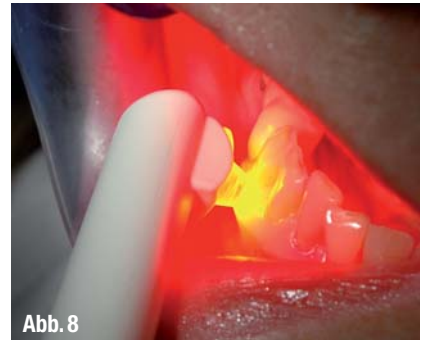


Abb. 8

▲ **Abb. 6:** Unser Patientenfall: An Brückenpfeiler 44 wird der Sensibilisator aufgebracht. ▲ **Abb. 7:** Bestrahlung mit dem PA-Ansatz in der Tasche und ... ▲ **Abb. 8:** ... von außen mit dem stumpfen Ansatz.

der dabei fest gegen die Schleimhaut gedrückt wird.

### Kariesbehandlung

Die Anwendung von FotoSan ist speziell für die adjuvante Behandlung der Karies profunda geeignet. Nachdem möglichst viel der erweichten kariösen Dentinsubstanz entfernt wurde, bringen Sie den Photosensitizer auf und belichten zehn Sekunden lang. Danach erfolgt die Versorgung der Kavität wie üblich, gegebenenfalls mit einem Medikament zur Überkapsung sowie der Unter- und Deckfüllung (alternativ Restauration).

### Viren, Pilze, Protozoen

Nach Angaben des Herstellers und aufgrund der entsprechenden Studien wirkt die lichtaktivierte Keimverminderung (Desinfektion) nicht nur bei Bakterien, sondern auch bei anderen Mikroorganismen wie Pilzen und Protozoen. Die Affinität des verwendeten Photosensitizers zu Säugerzellen ist wesentlich geringer, sodass er auf diese keine Auswirkungen hat. Man kann auch sagen, die Behandlung ist nebenwirkungsfrei.

### Bitte beachten

Der Photosensitizer muss in Kontakt mit den zu eliminierenden Mikroorganismen kommen können. Deswegen muss der Biofilm in der Tasche schon durcheinandergewirbelt werden, ein bloßes „drauftun“ hilft nicht.

Das Licht muss den Photosensitizer auch erreichen, damit dieser aktiviert

wird. Dafür aber haben Sie ja die diversen Ansätze.

### Selbstversuch

Wir haben, um die Wirksamkeit des FotoSan zu überprüfen, selbst einen Versuch durchgeführt.

Zahn 44 wies eine unspezifische Entzündung bei ansonsten guter Mundhygiene auf. Wir führten einen Test auf das Vorhandensein parodontopathogener Mikroorganismen durch. Unabhängig vom Ergebnis reinigten und spülten wir die Tasche. Danach applizierten wir den Photosensitizer mittels einer stumpfen Kanüle direkt in die Tasche. Unmittelbar darauffolgend „bestrahlten“ wir die Tasche von „innen“ zehn Sekunden lang mit dem in die Tasche eingeführten spitzen Paro-Einwegansatz und zusätzlich noch einmal von außen mit dem stumpfen Ansatz, die beiden Ansätze sehen Sie auf den Bildern.

Sehr schnell war in den nächsten Tagen bereits rein optisch ein Rückgang der Entzündung (Änderung der Farbe von dunkelrot zu einem blässeren Rosa) zu sehen. Wir führten daraufhin erneut einen Test auf das Vorhandensein parodontopathogener Keime durch. Im Vergleich zu dem Ausgangstest hatte sich ihre Anzahl signifikant verringert.

### Abrechnung

Die antimikrobielle photoaktivierte desinfizierende und somit keimverringende PA-Therapie ist weder im BEMA noch in der GOZ enthalten. Sie ist dem-

nach frei von Budgetzwängen analog nach GOZ § 6 Abs. 2 oder, alternativ, nach § 2 Abs. 3 als Verlangensleistung möglich. Sie setzen selbst den Steigerungssatz je nach Zeitaufwand für diese Maßnahme fest und kalkulieren so Ihre Gebühren. LOSER & CO (Leverkusen) kann Ihnen Hinweise dazu zur Verfügung stellen.

### Fazit

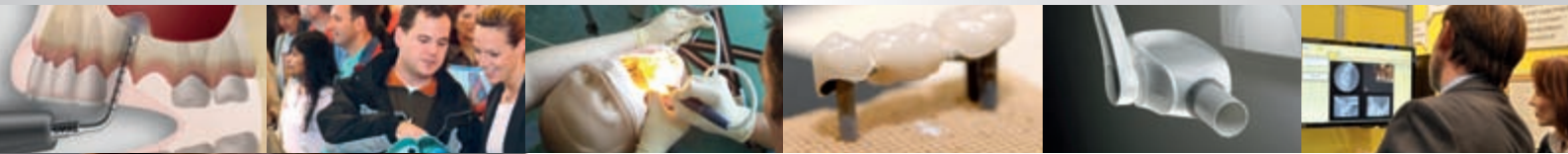Die lichtaktivierte Desinfektion für den Einsatz in der Zahnmedizin ist eine recht neue, aber dennoch bereits durch wissenschaftliche Studien als wirksam anerkannte Methode. Anstelle mit einem (teuren) Laser kann sie auch mit dem wesentlich preisgünstigeren Verfahren mittels eines LED-Gerätes und dem Einsatz des FotoSan-Verfahrens mit einer gleichen Effizienz durchgeführt werden. Ich empfehle Ihnen, bei LOSER & CO Informationen einzuholen und sich das Gerät eventuell von einem der Außendienstmitarbeiter demonstrieren zu lassen. ◀◀

*„Bereits seit über zehn Jahren wird die photodynamische oder lichtaktivierte Desinfektion erfolgreich durchgeführt.“*

### >> AUTOR

**Dr. Hans Sellmann**  
Langehegge 330  
45770 Marl  
E-Mail:  
Dr.Hans.Sellmann@t-online.de

**Kontakt:**  
LOSER & CO GmbH  
Benzstraße 1c  
51381 Leverkusen  
Tel.: 0 21 71/70 66 70  
E-Mail: info@loser.de  
www.loser.de



## Persönlich punkten!

Gestalten Sie Ihre Zukunft! Nutzen Sie das qualifizierteste Beratungs- und Serviceangebot Ihrer Dental-Depots direkt in Ihrer Nähe:



Hamburg Messe  
Halle A1  
Fr., 23. Sept. 2011  
Sa., 24. Sept. 2011



Messe Düsseldorf  
Halle 8a  
Fr., 30. Sept. 2011  
Sa., 01. Okt. 2011



Messe München  
Halle A6  
Sa., 08. Okt. 2011



Messe Berlin  
Halle 21/22  
Sa., 05. Nov. 2011



Messe Frankfurt  
Halle 5.0  
Fr., 11. Nov. 2011  
Sa., 12. Nov. 2011

**mehr für besser!**

