

Problemfall Periimplantitis – Der Er:YAG-Laser hilft

Die Prognose bei Entzündungen des Implantatbettes hat sich in den letzten Jahren immer mehr verbessert. Selbst bei ungünstigen Ausgangsbedingungen ist es möglich, eine bestehende Periimplantitis nachhaltig zu therapieren. Als entscheidender Faktor bei dieser Behandlung wird der Er:YAG-Laser gesehen, mit dem die betroffenen Strukturen soweit vorbereitet werden konnten, dass eine anschließende Augmentation mit TCP-Granulat erfolgreich verlaufen kann.



Dr. Timo Simniok/Wedemark

■ Durch den Einsatz dentaler Implantate wird heutzutage eine hohe Erfolgsrate in der oralen Rehabilitation erzielt. Allerdings können Erkrankungen der periimplantären Gewebe diesen Erfolg auch noch in der Funktionsphase der Implantate gefährden. Wegen ihres ungünstigen Verlaufs nimmt die Periimplantitis hier eine besondere Stellung unter den möglichen Spät komplikationen ein. Bekanntlich ist die Periimplantitis eine entzündliche Veränderung der periimplantären Gewebe, in deren Folge es zu einem Verlust der knöchernen Abstützung des Implantates kommt (Sánchez-Gárce et al. 2004). Zurzeit konnte sich noch keine einheitliche Therapie der Periimplantitis etablieren, da die vorhandenen Untersuchungen bislang nur geringe Mengen an ver-

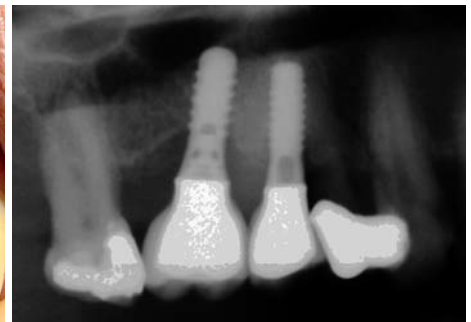
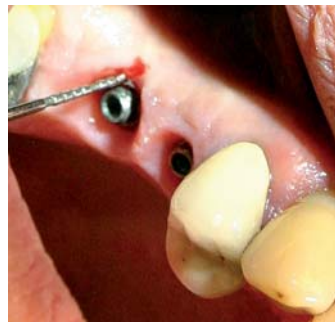
Abb. 1: Ausgangsbefund am Implantat in Regio 016. – **Abb. 2:** Ausgangsbefund (OPG-Ausschnitt) mit schüsselförmigem Knochendefekt am Implantat 016.

lässlichen Daten hervorgebracht haben. Als gemeinsames Ziel steht aber bei allen Verfahren die Elimination der bakteriell besiedelten Implantatoberfläche im Mittelpunkt. Hierbei wird besonders die Wirksamkeit von pharmakologischen Präparaten, Pulverstrahlgeräten und Ultraschall intensiv diskutiert (Kotsovilis et al. 2008). Auch der Einsatz von Knochenersatzmaterial und GBR-Techniken hat bisher zu unterschiedlichen Ergebnissen geführt (Clafey et al. 2008, Sahrman et al. 2009). Allein beim klinischen Vorgehen scheint ein offenes Verfahren mit geschlossener Wundheilung einer rein geschlossenen Reinigung der Implantatoberfläche überlegen zu sein (Schwarz et al. 2006).

Neben den oben erwähnten Verfahren zur Implantatdekontamination sind Laser mit unterschiedlichen Wellenlängen in klinischen Studien untersucht worden. Als Beispiel dienen hierfür der Diodenlaser (Bach et al. 2000), der Nd:YAG-Laser (Gonçalves et al. 2009), der CO₂-Laser (Romanos et al. 2009) und der Er,Cr:YSGG-Laser (Azzeq 2008). Ein leichter Trend scheint sich beim Lasereinsatz zum Er:YAG-Laser hin abzuzeichnen. Mehrere klinische Studien konnten bereits seine antibakterielle Wirksamkeit in Implantattaschen bele-

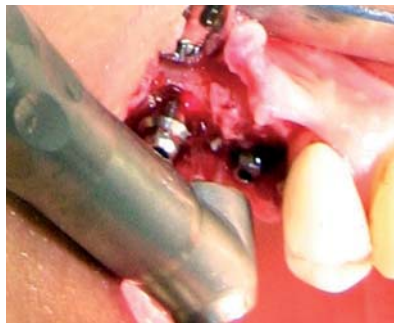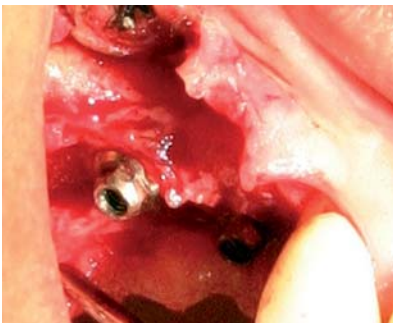


Abb. 3: Infizierte periimplantäre Strukturen. – **Abb. 4:** Abtragung des Granulationsgewebes mit dem Er:YAG-Laser unter Wasserkühlung.

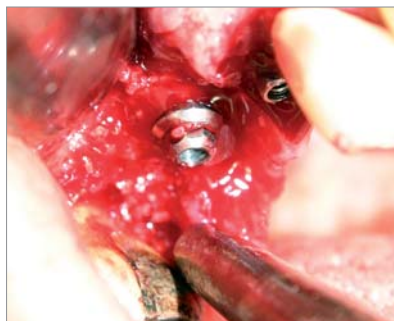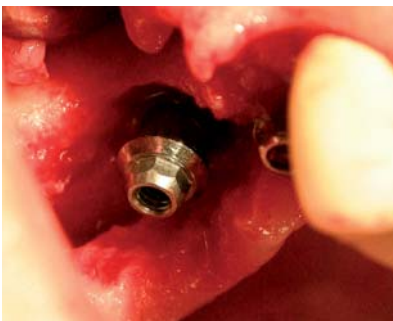


Abb. 5: Gereinigte Implantatoberfläche direkt nach dem Lasereinsatz. – **Abb. 6:** Augmentation des Knochendefekts mit TCP-Granulat.

gen (Schwarz et al. 2003, Schwarz et al. 2004, Schwarz et al. 2006). In vergleichbaren In-vitro-Studien wurde dieser bakterizide Effekt ebenfalls beobachtet (Kreisler et al. 2002a). Neben diesen positiven Eigenschaften des Er:YAG-Lasers konnten negative Effekte wie z.B. thermische Schäden durch Überhitzung nicht beobachtet werden (Kreisler et al. 2002b). Daneben traten auch keinerlei Veränderungen der Implantatoberflächen durch die Interaktion mit dem Laserlicht bei den eingesetzten Energieniveaus auf.

Ein praktisches Beispiel

Bei einer 52-jährigen Patientin waren alio loco in Regio 015 bzw. 016 Implantate (Straumann) inseriert worden. Diese waren nach abgeschlossener Osseointegration mit zwei einzeln verschraubten Kronen prothetisch versorgt worden. Seit ca. fünf Jahren befand sich diese Versorgung beschwerdefrei in Funktion. Die Patientin stellte sich bei uns mit einer vestibulären, nicht schmerzenden Schwellung in Regio 016 vor. In der Anamnese gab die Patientin an, dass sie Raucherin sei und täglich 0,5 mg Prednisolon zur Behandlung einer Autoimmunerkrankung als Dauermedikation einnehme. Bei der vorsichtigen Sondierung entleerte sich Pus aus einer 7–10 mm tiefen periimplantären Tasche (Abb. 1). Beide Implantate waren fest im Knochen inseriert und nicht perkussionsempfindlich. Okklusale Kontakte bestanden nicht.

In der Panoramaschichtaufnahme zeigte sich ein schüsselförmiger Knochendefekt am Implantat 016 (Abb. 2), was eine Periimplantitis nahe legte (Heitz-Mayfield 2008).

In der ersten Sitzung wurde die Schwellung über der periimplantären Tasche entlastet und diese im Anschluss mit 0,2%iger CHX-Lösung intensiv gespült. Erst in der darauffolgenden Sitzung erfolgte die systematische Dekontamination der Implantatoberfläche mit dem Er:YAG-Laser.

Hierfür wurden beide Kronen entfernt. Danach wurde in LA ein vestibulärer Trapezlappen gebildet und das periimplantäre Weichgewebe dargestellt (Abb. 3). Mit dem R14-Handstück des Er:YAG-Lasers (Fidelis Plus III, Fa. Fotona) erfolgte die Entfernung dieses Granulationsgewebes bis in den Fundus der periimplantären Tasche (Pulsdauer: SP ca. 275 µs; Pulsenergie: 150 mJ; Pulsfrequenz: 15 Hz; Luft und Wasser). Im Anschluss wurde mit denselben Laserparametern auch die Implantatoberfläche dekontaminiert (Abb. 4). Durch die Wahl einer niedrigen Pulsenergie von 150 mJ blieb der ortständige Knochen unbeschädigt und zeigte keinerlei thermische Nekrosen (Abb. 5). Zur Auffüllung des Knochendefektes, der bis zur Implantatschulter eine Tiefe von 5–7 mm zeigte, wurde Knochenersatzmaterial (BIORESORB, Fa. Oraltronic) eingelagert (Abb. 6 und 7). Es erfolgte eine Wundversorgung mit Nähten und die Kronen wurden wieder verschraubt. Post OP rezeptierten wir Rp.: Clindamycin N2 300 mg; 3/d und Ibuprofen N1 400 mg ad lib.

Eine Woche nach dem Eingriff erfolgte die Nahtentfernung. Hierbei zeigte sich eine leichte Dehiszenz zwischen den Implantaten, bei der es zu einer teilweisen Exposition des Knochenersatzmaterials gekommen war. Die Wunde wurde daraufhin intensiv mit 0,2%iger CHX-Lösung gespült. Bei der Abschlusskontrolle nach 14 Tagen post OP zeigten sich die periimplantären Gewebe reizlos. Durch die Reduktion der vestibulären Weichgewebsumschlinge war die Implantatschulter am Implantat 016 jetzt exponiert.

Bei der Spülkontrolle nach sechs Monaten zeigten sich dieselben stabilen klinischen Verhältnisse (Abb. 8). Die periimplantäre Tasche am Implantat 016

ANZEIGE

WFLD
The art of the light
2012
Barcelona April 26 – 28 2012

XII Congreso de la S.E.L.O.
Sociedad Española de Láser Odontostomatológico

Science & Fun

Venue
Hotel Hesperia Tower

Key dates:
Abstract submission deadline;
December 15, 2011
Early registration fees deadline;
January 20, 2012

www.wfldbcn2012.com

Congress Technical Secretariat
TILESA KENES SPAIN
c/ Provença, 385 6-C
08025 Barcelona
Tel: +34 932 182 061
wfl2012@kenes.com

SELO Technical Secretariat
MdV-Organización y Protocolo
c/ Bruc, 28 2n.
08010 Barcelona
Tel: +34 607 499 365
mdv@emedeuve.com

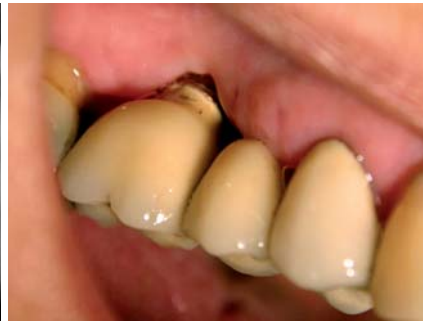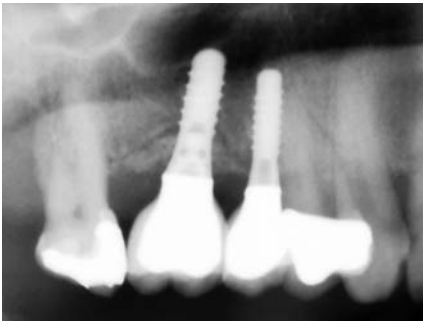


Abb. 7: Röntgenkontrolle der Augmentation am Implantat o16. – **Abb. 8:** Zustand der Gewebe sechs Monate post OP.

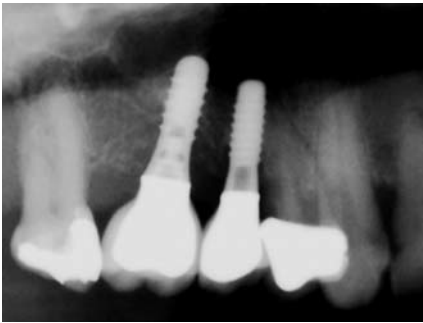


Abb. 9: Röntgenkontrolle nach sechs Monaten post OP mit knöchern regeneriertem Defekt. – **Abb. 10:** Handstück R14 (links) und Ro2 (rechts) für den Fidelis Plus III-Laser.

betrug 2–3 mm ohne Sekretabfluss. Die Panoramachichtaufnahme zeigte eine deutliche knöcherne Regeneration sowohl distal als auch mesial am Implantat (Abb. 9).

Diskussion

Die Behandlung der Periimplantitis stellt eine besondere Herausforderung an den Behandler, da es wegen der schlechten Zugänglichkeit der infizierten Oberflächen häufig zu Misserfolgen kommen kann. Im oben geschilderten Fall wird das Misserfolgsrisiko zusätzlich durch die ungünstige Allgemeinanamnese gesteigert. Besonders der Nikotinkonsum fördert nicht nur das Auftreten einer Periimplantitis, sondern führt auch in gesteigertem Maß zu Komplikationen während der Therapie (z.B. Wundheilungsstörungen, Nahtdehiszenzen und Rezidiven) (Heitz-Mayfield et al. 2009). Die ständige Einnahme von Kortisonpräparaten verstärkt diesen Effekt zusätzlich.

Da es neben den Veränderungen an den Weichgeweben (Schwellung, Blutung bei Sondierung und Suppuration) auch zu einem Abbau des ortsständigen Knochens gekommen war, konnte eine Mukositis ausgeschlossen werden. Im oben geschilderten Fall musste daher von der Diagnose Periimplantitis ausgegangen werden.

In der Therapie entschieden wir uns trotz der ungünstigen Anamnese für ein offenes chirurgisches Vorgehen, da wir wegen der tulpenförmig-konischen Implantatgeometrie keine sichere Keimelimination in der Tasche auf andere Weise gewährleisten konnten. Der Er:YAG-Laser bot sich aufgrund der evi-

denzbasierten Untersuchungen (siehe oben) an. Besonders die geringe Schädigung gesunder Strukturen bei selektiver Abtragung des Granulationsgewebes ist ein besonderer Vorteil dieses Verfahrens. Der eingesetzte Fidelis Plus III-Laser erwies sich hierfür als optimale Wahl, da es möglich war, die Leistung des Gerätes präzise auf die vorgefundenen Gegebenheiten einzustellen. Durch die große Palette an Möglichkeiten, die es bietet, wäre es durch entsprechende Leistungsparameter auch möglich gewesen, im selben Arbeitsschritt Knochenkanten zu glätten oder Gingivaüberschüsse abzutragen. Das eingesetzte R14-Handstück garantierte durch seine Saphirspitze (Abb. 10) zwar eine definierte Ausrichtung des Laserstrahles parallel zur Implantatachse, nachteilig ist allerdings, dass sich die fragile Spitze leicht in der Tiefe der Knochenkavität bzw. am Im-

plantatgewinde verkeilen kann und dann vom Handstück abbricht. Das Ro2-Handstück, welches ohne Saphirspitze auskommt, ist in diesem Fall sicher vorzuziehen, da es auch bei engen Platzverhältnissen ein hohes Maß an Flexibilität und Übersichtlichkeit garantiert.

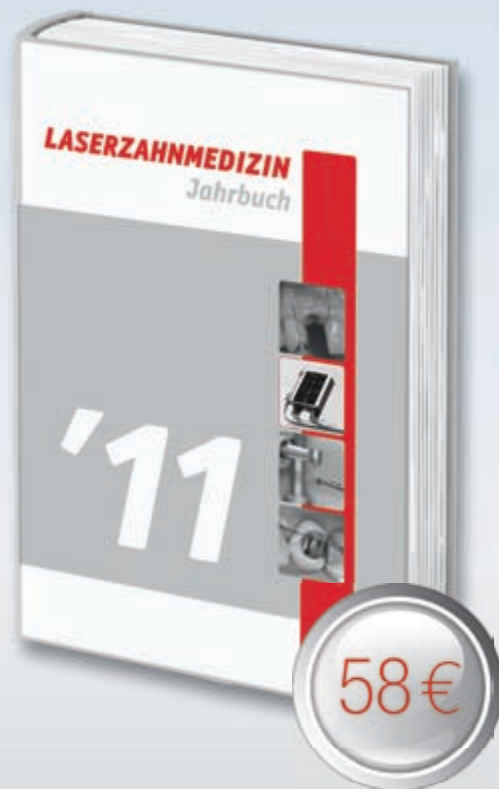Wegen der Tiefe des Knochendefekts bot sich eine Augmentation mit Knochenersatzmaterial an. Auf eine zusätzliche Membran wurde verzichtet, da wegen der konischen Implantatschultern kein speicheldichter Verschluss erzielt werden konnte. Auch konnte keine geschlossene Einheilung erfolgen, da beide Implantate weit über das Gingivaniveau herausragten. Wäre die Implantatgeometrie günstiger gewesen, wäre sicher eine geschlossene Defektdeckung mit zusätzlicher Membranstabilisierung vorzuziehen gewesen. Die aufgetretene Nahtdehiszenz und die am Ende beobachtete Gingivarezession wären durch ein solches Vorgehen wahrscheinlich weniger prominent aufgetreten. Trotz dieser leichten Einschränkung kann die oben beschriebene Behandlung dennoch als Erfolg gewertet werden, da nicht nur die Symptome der Periimplantitis beseitigt wurden, sondern es zusätzlich zu einer Neubildung von Knochen am Implantat gekommen ist. ■



KONTAKT

Dr. Timo Simniok
 Rabensberg 17
 30900 Wedemark
 E-Mail: praxis@simniok.de
 Web: www.simniok.de

Bestellen Sie die aktuellen Kompendien



„Jahrbuch Implantologie“

„Jahrbuch DDT“

„Jahrbuch Laserzahnmedizin“

_____ Exemplar(e)

_____ Exemplar(e)

_____ Exemplar(e)

Anwenderberichte Fallbeispiele **Marktübersichten** Produktübersichten

Faxsendung an

03 41/4 84 74-2 90

Jetzt bestellen!

Bitte senden Sie mir mein(e) Exemplar(e) an folgende Adresse:

Name:

Vorname:

Straße:

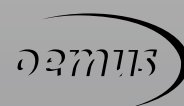
PLZ/Ort:

Telefon/Fax:

E-Mail:

Praxisstempel

Unterschrift:



OEMUS MEDIA AG
Holbeinstraße 29
04229 Leipzig
Tel.: 03 41/4 84 74-0
Fax: 03 41/4 84 74-2 90