

PA – implantatgetragene Optimierung

Eine chronische PA führte früher zur totalen Prothese.

Dank fortschrittlicher Therapien zeigen wir einen alternativen Weg auf, der in einer hochwertigen implantatgetragenen Versorgung resultiert.

Anhand des vorliegenden Patientenfalls sollen die Komplexität der Entscheidungsfindung verdeutlicht und die Bedeutung individueller patientenzentrierter Lösungsansätze demonstriert werden. Hier werden die Schnittstellen zwischen Parodontologie, Endodontie, Prothetik und Implantologie aufgezeigt, auf die der Zahnarzt in der täglichen Praxis trifft. Die Nutzung fachübergreifender Therapiekonzepte legt den Grundstein für eine erfolgreiche Versorgung des Patienten.⁵

Ziel einer prothetischen Therapie ist die orale Rehabilitation, eine Verbesserung der Situation und ein langfristig stabiles Ergebnis. Um das zu erreichen, muss konservierend vorbehandelt werden. Dieses fundamentale Konzept ist allgemein akzeptiert in der Zahnmedizin. Ein stabiles Fundament ist die solide Basis für die Suprakonstruktion. Es gibt fast immer verschiedene Therapieansätze. Als praktizierender Zahnarzt gilt es, den Patienten ganzheitlich zu betrachten. Heute reicht es nicht mehr aus, Karies zu behandeln und Zähne zu ziehen. Die Wünsche und Ansprüche der Patienten nehmen zu. Lebensqualität ist auch im Zusammenhang mit Mundgesundheit zu bewerten. Der ganzheitliche Ansatz erhebt den Anspruch an den Zahnarzt, die Probleme der Patienten parodontaler, prothetischer, endodontaler und allgemeinmedizinischer Art zu erkennen und dazu über ein Wissen in verschiedenen Disziplinen der Zahnmedizin zu verfügen, ohne den Fokus ausschliesslich auf Tätigkeitsschwerpunkte zu setzen. Eine interdisziplinäre Zusammenarbeit zwischen Kollegen kann bei konsequenter Anwendung die Synergien aus Ganzheitlichkeit und Spezialisierung zum Wohl des Patienten vereinen.

Die heutigen therapeutischen Möglichkeiten, die sich aus dem Einsatz von Implantaten ergeben, werden im folgenden Fall vorgestellt. Das Ergebnis ist eine komfortable vollkeramische prothetische Versorgung, die durch konsequente Vorbehandlung ein langfristiges Ergebnis und Erfolg für Zahnarzt und Patient darstellt.

Den Wünschen der „Best Ager“ – der Hauptzielgruppe der Prothetik – wird so umfassend Rechnung getragen.

Der Fall

Mitte 2008 stellte sich die Patientin im Alter von 75 Jahren erstmalig in unserer Praxis vor. Grund war ein

akuter PA Abszess mit Exsudation Regio 46. Die Patientin war schon längere Zeit unzufrieden mit ihrer parodontalen Situation, worauf ihr damaliger Zahnarzt aber nicht einging. Die Patientin war im Unterkiefer festsitzend, im Oberkiefer mit einer teleskopierten Brücke versorgt. Der vorhandene Zahnersatz war mindestens 15 Jahre alt und objektiv ästhetisch erheblich verbesserungsbedürftig. Zudem war die hygienische Situation mit der herausnehmbaren Prothese mit Riegel und Geschiebe suboptimal.

Die Parodontitistherapie

Der PSI (Parodontaler Screening Index) ergab eine behandlungsbedürftige Parodontopathie, Zahn 25 hatte einen Lockerungsgrad 3. Es lag eine chronische Parodontitis mit vertikalem Knochenabbau vor. Aufgrund der akuten Entzündung wurde noch am gleichen Tag ein Mikrotest veranlasst und eine zwei Sitzungen umfassende Prophylaxe terminiert. Die Erhebung der Indizes ergab einen API von 45% und SBI 81%. Wegen eines Hörsturzes verabreichtes Antibiotikum führte schon vorab zu einer deutlichen Verbesserung des akuten Geschehens im vierten Quadranten. Das Ergebnis des Mikrotests mit dem Real-Time-PCR Verfahren (Carpegen® Perio Diagnostik) ergab das Vorliegen von parodontopathogenen Leitkeimen *Actinobacillus actinomycetemcomitans* (A.a.), *Porphyromonas gingivalis* (P.g.), *Tannerella forsythia* (T.f.) und *Fusobacterium nucleatum* (T.n.), woraufhin begleitend zur PA-Behandlung eine gezielte orale antibiotische Therapie mit Metronidazol und Amoxicillin begonnen wurde. Die adjuvante Antibiose mittels Amoxicillin und Metronidazol ist erwiesenermassen eine nur selten mit ausgeprägteren Nebenwirkungen behaftete Therapieoption in der Behandlung aggressiver und schwerer chronischer PA-Erkrankungen.¹⁰ Die Patientin war überaus motiviert und setzte die Mundhygieneinstruktionen zu Hause um. Zunächst erfolgte die geschlossene PA. Am Kronenrand der Teleskopkronen fanden sich massiv Konkremente, die entfernt wurden. Im Sinne der full-mouth-desinfection wurde der Patientin CHX Gel 1% zum Bürsten der Zunge und Applikation in ein Formteil und Chlorhexidinlösung 0,2% zur Spülung als Ergänzung der häuslichen Mundhygiene rezeptiert. Noch eine Woche nach der PA-Thera-

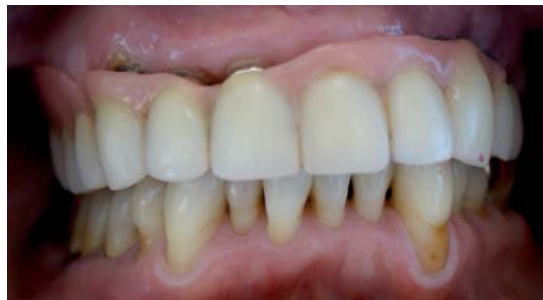

Abb. 1: Insuffizienter Zahnersatz.

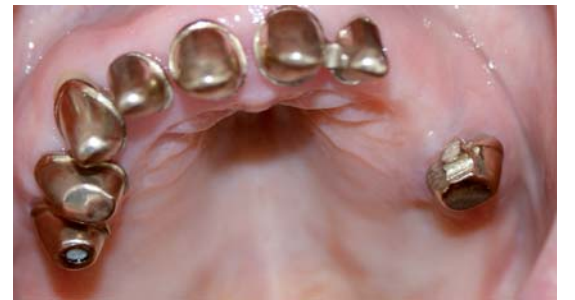

Abb. 2: Zustand nach Parodontitistherapie.

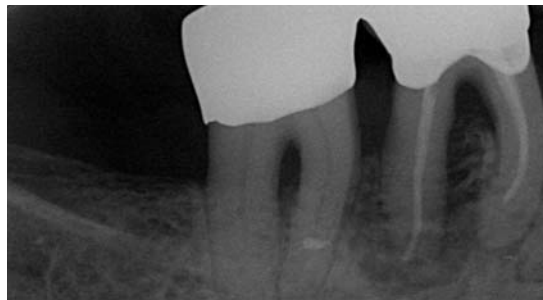


Abb. 3: Zustand nach Wurzelfüllung.

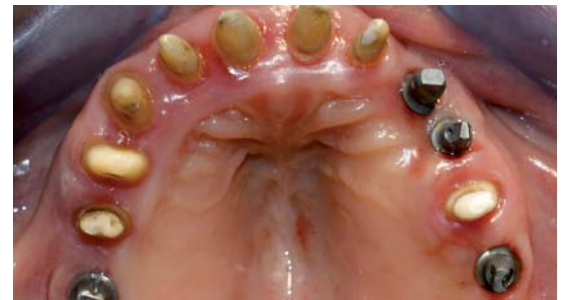

Abb. 4: Abutments und präparierte Zahnstümpfe.

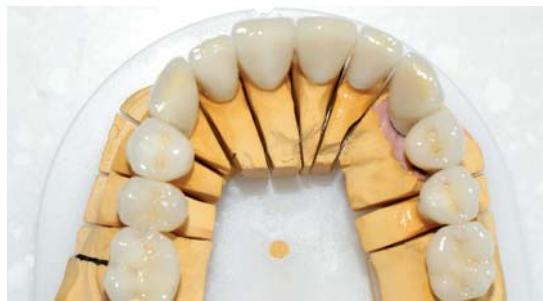

Abb. 5: Vollkeramikronen.

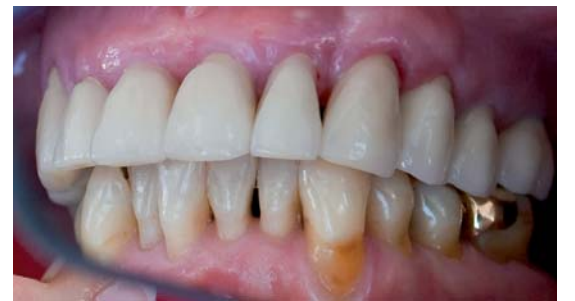

Abb. 6: Seitenansicht eingegliedert Zahnersatz.

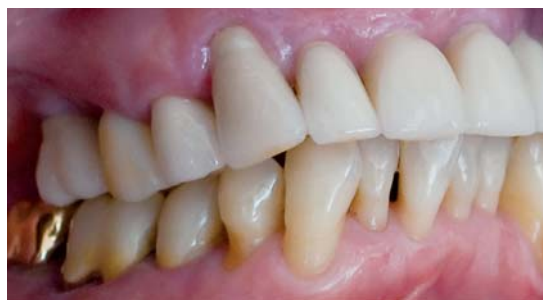

Abb. 7: Seitenansicht eingegliedert Zahnersatz.

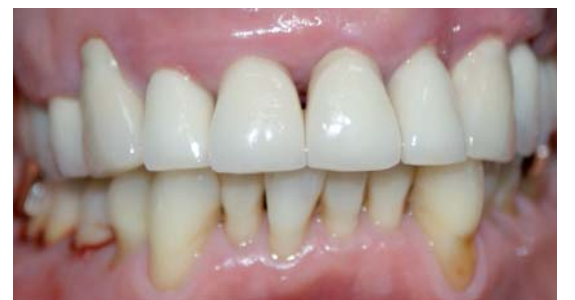

Abb. 8: Frontalansicht eingegliedert Zahnersatz.

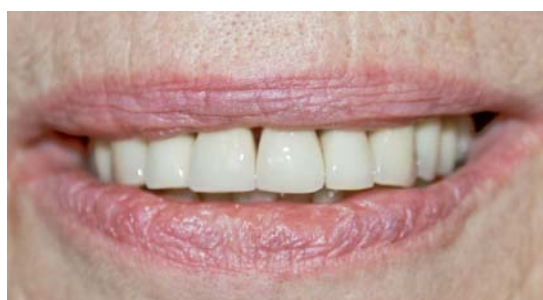

Abb. 9: Smile Line.

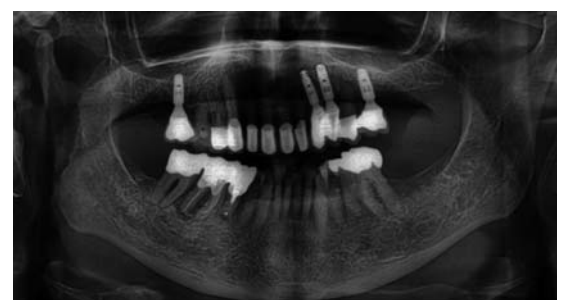

Abb. 10: OPG nach Zahnersatz-Versorgung.

pie klagte die Patientin über Beschwerden beim Beissen und es stellte sich ein erhöhter Lockerungsgrad der Zähne dar. Nach den zunächst zunehmenden Beschwerden stellte sich aber auch eine von der Patientin wahrgenommene Besserung der Blutung und Lockerung der Zähne ein.

Die endodontische Therapie

Auch die Regio der akuten Abszedierung besserte sich deutlich. Die wiederholte negative Sensibilitätsprüfung liess jedoch Grund zur Annahme, dass der Zahn 46 einer endodontischen Behandlung bedarf. Ursache konnte sowohl eine Paro-Endo-Läsion, aber auch ein Schleiftrauma sein. Die Aufbereitung der

Kanäle erfolgte nach endometrischer Längenbestimmung mit NiTi-Feilen aus dem Mtwo-System und 3%iger Natriumhypochloridspülung. Nach zweiwöchiger medikamentöser Einlage mit Kalziumhydroxid erfolgte die Wurzelkanalfüllung und ein adhäsiver Verschluss der Trepanationsöffnung. Durch die Wurzelbehandlung und die weiter unten beschriebene Tunnelierung erhielt der Zahn einen entzündungsfreien Zustand.

Reevaluation der PA – konsequente antiinfektiöse Therapie

Im Recall ergab der API 18% und SBI 22%. Stellenweise bestanden noch SST über 5 mm. Vier Monate

nach der geschlossenen PA-Behandlung erfolgte die offene Behandlung im Ober- und Unterkiefer unter antibiotischer Prophylaxe wegen der bestehenden Mitralklappeninsuffizienz auf Anraten des Hausarztes. Zahn 46 und 47 wurden tunneliert, interradikulär vernäht und mit einem Paro-Verband versehen. Wieder wurde die häusliche Anwendung von Chlorhexidin 0,2% zur Spülung empfohlen. Eine Woche postoperativ war das Wundgebiet Regio 46, 47 unangemessen geschwollen, schmerzhaft und übel riechend. Der Verdacht auf eine Unverträglichkeit des Parodontalverbands stellte sich und die Patientin gab nun auch eine Pflasterallergie an. Eine Woche nach Ent-

ANZEIGE

Swiss Blend Zahnersatz:
Schweizer Qualität zum Bombenpreis!

Zirkonbrücke (3-gl, Schichttechnik)

CHF 689.00 (Swiss Made)

CHF 519.00 (Swiss Proofed)

Inkl. Modelle, Artikulator, Versand und gesetzl. MwSt.
Aktionspreise bis 15.07.2011

Swiss Blend AG, Turbinenweg 2, CH-8866 Ziegelbrücke
info@swissblend.ch, www.swissblend.ch

Rufen Sie jetzt an!
0800 – 702077



fernung des Verbands war die Stelle gut verheilt und die Patientin wurde mit Superfloss zur Reinigung der Bifurkation instruiert, konnte das auch umsetzen. Bei einem erneuten Mikrotest konnte kein *A.a.* in erhöhter Keimzahl nachgewiesen werden. Ein Jahr nach der geschlossenen Behandlung der Parodontien und engmaschigem Recall stellte sich ein stabiles Ergebnis der Parodontien ein. Zwar bestanden immernoch erhöhte SST, diese bluteten jedoch nicht. Die Patientin war zuverlässig in der Umsetzung der Mundhygieneinstruktion.

Die Implantation und prothetische Versorgung

Die Implantation und prothetische Versorgung kommt erst bei entzündungsfreien parodontalen Verhältnissen in Betracht. Durch die PA-Therapie lagen die Ränder der Teleskopkronen durch die Rezessionen noch weiter frei, zudem war die Patientin mit der Ästhetik der bestehenden Prothese mit weit protrudierten Zähnen nicht zufrieden. Zur Diskussion stand die erneute Versorgung mit einer Teleskopprothese oder ein festsitzender Zahnersatz im Sinne einer Einzelzahnversorgung mit Implantaten. Die fehlenden Zähne 23 und 24 durch eine Brücke zu ersetzen, zogen wir nicht in Erwägung, da erhebliche Bedenken hinsichtlich der langfristigen Belastung der Pfeilerzähne aufgrund der parodontalen Vorschädigung bestanden. Die Vorteile der Teleskopversorgung lagen in einer Erweiterbarkeit nach Verlust von Pfeilerzähnen. Durch vier Implantate konnte allerdings eine festsitzende Lösung mit verkürzter Zahnreihe im Sinne einer Einzelzahnversorgung geschaffen werden. Bei Verlust einzelner Zähne würden diese durch Implantate jeweils ersetzt werden können. Die Vorteile liegen im Komfort für die Patientin und in einer guten Hygienefähigkeit. Über das Risiko der Parodontitis als potenzieller Risikofaktor für eine Periimplantitis und lebenslange Prophylaxe wurde die Patientin aufgeklärt. Die Patientin entschied sich für die Implantatlösung.

Etwa ein Jahr nach der offenen Therapie der Parodontitis erfolgte die Implantation Regio 16 und 26 mit internem Sinuslift und Regio 23 und 24 ohne Augmentation mit Ankylos Implantaten mit Durchmesser 3,5 mm.

Die Patientin hatte den Wunsch nach einer möglichst metallfreien Versorgung, sodass wir – ausser bei den Implantaten – auf Metall verzichteten und vollkeramisch gefräste Kronen erstellten. Zahn 15 hatte mit einem Knochenabbau von 70% einen Lockerungsgrad 3. Unsicher, wie lange dieser Zahn zu erhalten ist und um Kosten zu sparen, wurde er mit einer definitiv zementierten Kunststoffkrone versorgt. Bis heute ist er ohne Verschlechterung in situ.

Nachsorge

Die Nachsorge bedeutet regelmässige Kontrolle der Parodontien auf Blutung, Plaque und Sulkussondierungstiefen, radiologische Ergänzung der Befunde und Reinigung im Sinne eines vierteljährlichen Recalls, der selbstverständlich die Überwachung und gegebenenfalls die präventive Behandlung der Implantate

einschliesst. Periimplantär sind die Kriterien keine Blutung auf Sondierung, kein Pusaustritt und Sondierungstiefen kleiner als 5 mm. Studiendaten lassen den Schluss zu, dass im Falle einer erhöhten SST am Implantat zumeist mit einer Kaskade weiterer pathologischer Befunde auf klinischer und immunologischer Ebene zu rechnen ist.^{6,1} Die Plaqueentfernung im Rahmen der professionellen Zahnreinigung umfasst die zahn- und implantatflächenbezogenen Areale.

Diskussion

Haben wir mit dem Patienten die richtige Entscheidung bei bestehenden der PA für einen langfristigen Zahnersatz mit Implantaten getroffen?


Die Implantattherapie ist eine hervorragende Option, verloren gegangene Zähne zu ersetzen. Untersuchungen zur Prävalenz periimplantärer Entzündungen bei teilbezahnten Patienten ergaben, dass Rauchen, parodontale Vorerkrankung, parafunktionelle okklusale Kräfte und Compliance bedeutsame Risiken für

das Auftreten von periimplantären Entzündungen bei teilbezahnten Patienten darstellen. Das Vorliegen einer parodontalen Erkrankung war nur mit einer nicht signifikanten Erhöhung des Erkrankungsrisikos verbunden.^{7,9,3} Es stellt sich noch die Frage, ob eine Implantatversorgung besonders durch das Vorliegen von *A.a.* gefährdet ist. Dazu konnte bei Patienten mit chronischer Parodontitis für das Ausmass der klinisch fassbaren Entzündung, der Mundhygiene und die messbare Sondiertiefe

an den Entnahmestellen keine Unterschiede in Abhängigkeit vom Ergebnis des *A.a.*-Nachweises in der subgingivalen Plaque gefunden werden.¹¹ Dennoch belegen diverse Studien den Zusammenhang zwischen Periimplantitis und Parodontitis. Patienten, die zuvor wegen Parodontitis behandelt wurden, erlitten mehr Implantatverluste und häufiger periimplantäre Infektionen mit Knochenabbau im Vergleich zu Patienten ohne Parodontitis.

Fortsetzung auf Seite 20 →


ANZEIGE



Candolor
KunstZahnWerk



Tradition trifft Innovation

Candolor – der führende Schweizer Zahnhersteller




Einzigartig. Exzellent.

Candolor Zahnformen


Meisterhaft. Herausragend.

Die neueste Innovation

- **PhysioSet® TCR Resin** erhältlich in 16 A–D, 9 Candolor und 2 Bleach Farben
- **PhysioSet® CT Porcelain** erhältlich in 16 Candolor Farben
- Grosse Auswahl an Zahnformen

- **PhysioStar® NFC (NanoFilledComposite)**
- Neue Generation von Composite Material
- Natürliche Zahnformen
- Hohe Verschleissfestigkeit
- 16 A–D, 16 Candolor und 2 Bleach Farben



Candolor
KunstZahnWerk

Candolor AG
CH-8602 Wangen/ZH, Pünten 4, Postfach 89
Tel. +41 (0)44 805 90 00, Fax +41 (0)44 805 90 90
www.candolor.com, candolor@candolor.ch

Subsidiary: Candolor Dental GmbH
D-78239 Rielasingen-Worblingen, Am Riederngraben 6
Tel. +49 (0)7731 79 783-0, Fax +49 (0)7731 28 917
www.candolor.de, info@candolor.de

Cornelia Küspert

← Fortsetzung von Seite 19

Die Erfolgs- und Überlebensrate für Implantate liegt selbst bei Patienten mit generalisierter aggressiver Parodontitis bei 97,3%.⁸ Studien zu den Überlebensraten und Inzidenz von biologischen und technischen Komplikationen bei festen Rekonstruktionen auf Pfeilerzähnen mit stark reduziertem, aber gesunden Parodont zeigten, dass diese Zähne für umfangreiche prothetische Rehabilitationen verwendet werden konnten. Dazu ist es wichtig plaque-

retentive Bereiche zu beseitigen und die Zahnreinigung zu erleichtern. Die 10-Jahres-Überlebensraten gleichen denjenigen von Restaurationen bei Patienten ohne schwer parodontal geschädigte Zähne. Die parodontale Infektionskontrolle spielt dabei eine entscheidende Rolle. Viele Patienten glauben nach wie vor, mit der Entfernung erkrankter Zähne und dem Einsetzen von Implantaten seien alle Probleme beseitigt. Die Anfälligkeit für periimplantäre Infektionen geht auch durch die Extrak-

tion aller parodontitisbefallenen Zähne nicht verloren.

Der Patient muss über die Notwendigkeit der zeitaufwendigen Prophylaxemassnahmen zu Hause und in der Praxis von vornherein umfassend informiert und auch damit einverstanden sein.

Augmentation und Implantaterfolg

Ebenso wird immer wieder in Studien belegt, dass sich augmentative Verfahren negativ auf einen

Langzeiterfolg von Implantaten auswirken.² Zwar wurden im geschilderten Fall augmentative Verfahren im Sinne eines internen Sinuslifts angewendet, die interne Sinusbodenaugmentation bildet aber kein erhöhtes Entzündungsrisiko an der für Periimplantitis empfindlichen Stelle der Implantatschulter. Da die Compliance sehr gut war, die Patientin nicht raucht und keine lateralen Augmentationsverfahren angewendet wurden, ist das Risiko an einer Periimplantitis zu erkranken, allein

durch die behandelte Parodontitis erhöht.

Zusammenfassung

Die Risiken dieser gewählten Versorgung mit Implantaten sind der Patientin und uns als behandelndem Team bekannt. Die OHIP Daten (Oral Health Impact Profile – ein Fragebogen zur Messung der mundgesundheitsbezogenen Lebensqualität) bestätigen die Vorteile einer festsitzenden Versorgung. Diese verbessert die Lebensqualität zeitnah und in erheblichem Umfang.⁴ Es ist doch bemerkenswert, dass es die heutigen fortschrittlichen Techniken ermöglichen, dass Patienten nicht mehr mit immer weiter schleimhautgetragenen Zahnersatz versorgt werden müssen, sondern zurück zur natürlichen Einzelzahnversorgung kommen. **DT**

Erstveröffentlichung
Parodontologie
Nachrichten 1/2011



ANZEIGE

Adapting with nature - nach dem Vorbild der Natur

OsseoSpeed™ TX Profile – das Implantat mit dem anatomischen Design für den schräg atrophierten Kieferkamm

Stellen Sie sich vor, es wäre möglich, auch beim schräg atrophierten Kieferkamm den Knochen 360° um das Implantat zu erhalten.

Das ist jetzt möglich – mit OsseoSpeed™ TX Profile.

Das anatomisch geformte und patentierte Implantatdesign wurde speziell entwickelt um den marginalen Knochen beim schräg atrophierten Kieferkamm, sowohl vestibulär als auch oral, zu erhalten – d.h. 360° um das Implantat.

Wie bei allen Astra Tech Implantaten beruht auch das Konzept des OsseoSpeed™ TX Profile Implantats auf den bewährten Merkmalen und Vorteilen des Astra Tech BioManagement Complex™. Verwenden Sie OsseoSpeed™ TX Profile in Kombination mit patientenindividuellen Atlantis™ Abutments und freuen Sie sich mit Ihren Patienten über eine langfristige Funktion und hervorragende Ästhetik.

Weitere Informationen finden Sie unter: www.astratechdental.ch



79436-CH-DE-1103 © 2011 Astra Tech

Dr. Anne Jacobi-Haumer
Zahnärztin
71638 Ludwigsburg
Deutschland
praxis@dentic.de
www.dentic.de



SSP
Jahrestagung 2011 –
41. Jahrestagung

Die SSP Jahrestagung 2011 findet vom 1. bis 3. September 2011 in Zusammenarbeit mit der ISS (Implantat Stiftung Schweiz) in Bern statt.

www.implantatstiftung.ch

Foto: vanille

ASTRATECH DENTAL
Get inspired

ASTRA
ASTRATECH

A company in the AstraZeneca Group

Astra Tech SA, Avenue de Sévelin 18, CP 54, 1000 Lausanne 20, Schweiz. Tel: +41 21 620 02 30. Fax: +41 21 620 02 31, www.astratechdental.ch