

# Die Wiederauferstehung einer alten, aber genialen Idee

Ein Beitrag der Firma life-dental Herborn, von ZT Michael Schön, Dr. Johanna Franke und Dr. Torsten Krey.




Abb. 1: Anzeichnen des prothetischen Äquators (Modellgussverfahren).



Abb. 2: Herstellung der Dublierform aus Silikon.



Abb. 3: Silikonform, Anfangsmodelle, Einbettmassenmodelle (gelb).

## Einleitung

Der Erfinder Dr. Emil Herbst veröffentlichte erstmals anlässlich des Berliner Zahnärztekongresses 1909 seine Idee, eine Klasse II-Distalbissslage mit einer fest-

sitzenden Apparatur zu korrigieren. Das Ziel war es, den Unterkiefer dauerhaft und kompromisslos in einer stabilen Vorschublage (einer therapeutischen Position) zu halten und gleichzeitig das Gesichtsprofil zu harmoni-

sieren. Nach 1934 geriet diese Methode in Vergessenheit und wurde erst seit 1977 von Prof. Hans Panzerz wieder aufgegriffen und klinisch-experimentell untersucht. Panzerz zeigte, dass mit dem Herbst-Scharnier eine Stimulierung des Unterkieferwachstums möglich ist. Die Apparatur weist eine kombiniert dentoalveoläre und skeletale Wirkungsweise auf und führt zuverlässig zu einer Normalisierung der Okklusion. Durch die heutigen Herstellungstechniken hat man die anfängliche Reparaturanfälligkeit, die immer auch mit großem finanziellem und technischem Aufwand geschieht, sicher im Griff. Dadurch ist diese Apparatur wieder etabliert und aus der modernen kieferorthopädischen Praxis nicht mehr wegzudenken.

Das Herbst-Scharnier gleicht einem künstlichen Gelenk, das Ober- und Unterkiefer miteinander verbindet. Doppelseitige Teleskope, die aus einem Führungsrohr und einer Gleitstange bestehen und über kieferorthopädische Bänder oder besser gegossene Metallschienen an den Zahnreihen befestigt werden, führen den Unterkiefer in eine mesiale Lage und erlauben in Klasse I-Relation Öffnungs- und Schließbewegungen sowie leichte Seitwärtsbewegungen. Die Länge der Führungsrohre (Außenteleskop) bestimmt dabei das Ausmaß der Unterkieferverlagerung und verhindert ein Zurückgleiten des Unterkiefers in die ursprüngliche distale Position. Der Patientenkomfort sowie die kosmetischen und hygie-

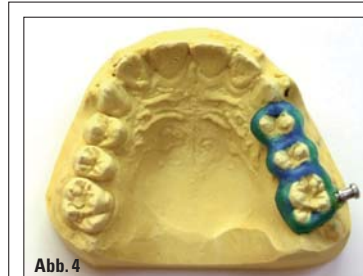

Abb. 4

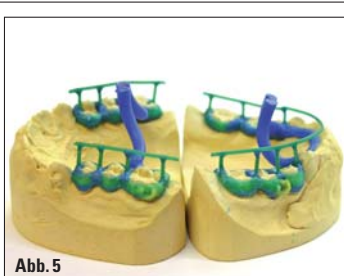


Abb. 5

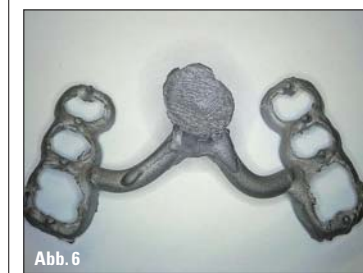

Abb. 6



Abb. 7



Abb. 8

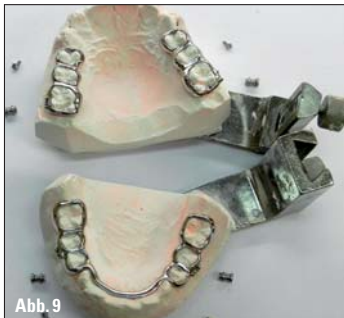

Abb. 9

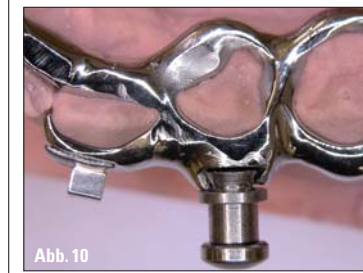

Abb. 10

Abb. 4: Wachsmodellation mit Gewinde Regio 26. – Abb. 5: Fertige Wachsmodellation in beiden Kiefern, angestiftet. – Abb. 6: Oberkieferguss, abgestrahlt. – Abb. 7: Aufgepasster Modellguss OK/UK. – Abb. 8: Fertig hochglanzpolierter Modellguss OK/UK. – Abb. 9: Kontrolle der Position von Gewinde und Tubes im Fixator. – Abb. 10: Eingepasstes konfektioniertes Gewinde vor dem Lasern.

Fortsetzung auf Seite 14 **KN**

ANZEIGE



**Praxisstühle**  
Neu 2011  
ab € 239,-  
Gleich im Shop  
bestellen:  
[www.rieth-dentalprodukte.de](http://www.rieth-dentalprodukte.de)



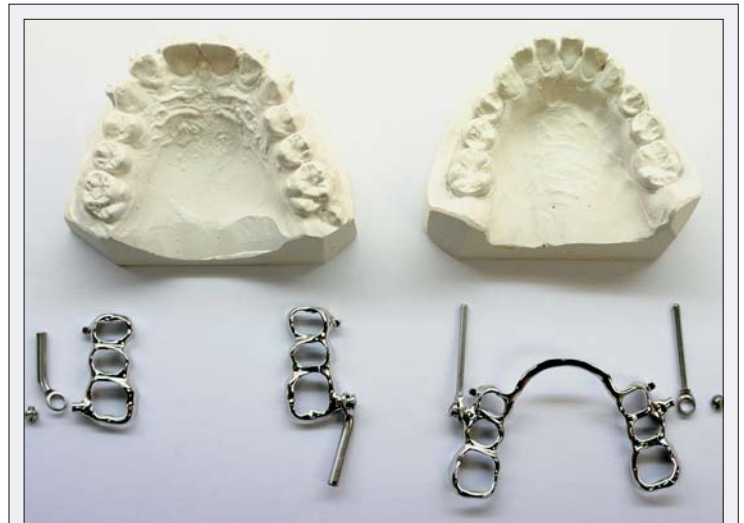

Abb. 11: Fertiges Herbst-Scharnier in der Aufsicht.




Abb. 12: Eingepasste Scharniere nach Konstruktionsbiss im Fixator.

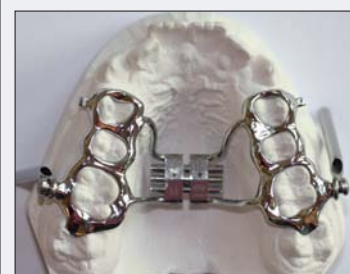

Abb. 13: Modifikation: OK-Herbst mit Hyraxschraube.




Abb. 14: Modifikation: UK-Herbst nach Dres. Richter: Prämolaren nicht gefasst.

	Bänder-Herbst	gegossenes Herbst
<b>Vorteile</b>	<ul style="list-style-type: none"> <li>– im eigenen Labor herstellbar</li> <li>– geringere Laborkosten</li> <li>– evtl. besserer Halt bei sehr konischen Zähnen, da interdentale Verankerung</li> </ul>	<ul style="list-style-type: none"> <li>– geringer Zeitaufwand in der Praxis</li> <li>– sehr hohe Passgenauigkeit</li> <li>– flexible Gestaltung/Modellation (z. B. nach Dres. Richter)</li> <li>– Kombination mit diversen Zusatzelementen möglich (Hyraxschraube, Knöpfchen, Brackets ...)</li> <li>– Position der Gewinde frei wählbar</li> <li>– kein Lot; Lasertechnik</li> </ul>
<b>Nachteile</b>	<ul style="list-style-type: none"> <li>– aufwendige Vorbereitungszeit in der Praxis (Sep, Bandanprobe)</li> <li>– Lot</li> <li>– hohe Bruchgefahr</li> <li>– Instabilität</li> <li>– Position der Gewinde und Zusatzelemente ist direkt von der Zahnposition abhängig</li> <li>– zeitaufwendige und schwierige Laborherstellung</li> <li>– ggfs. Behandlungsunterbrechung wegen Reparatur</li> </ul>	<ul style="list-style-type: none"> <li>– höhere Laborkosten (Fremdlabor)</li> <li>– evtl. schlechterer Halt bei sehr konischen Zahnkronen</li> </ul>

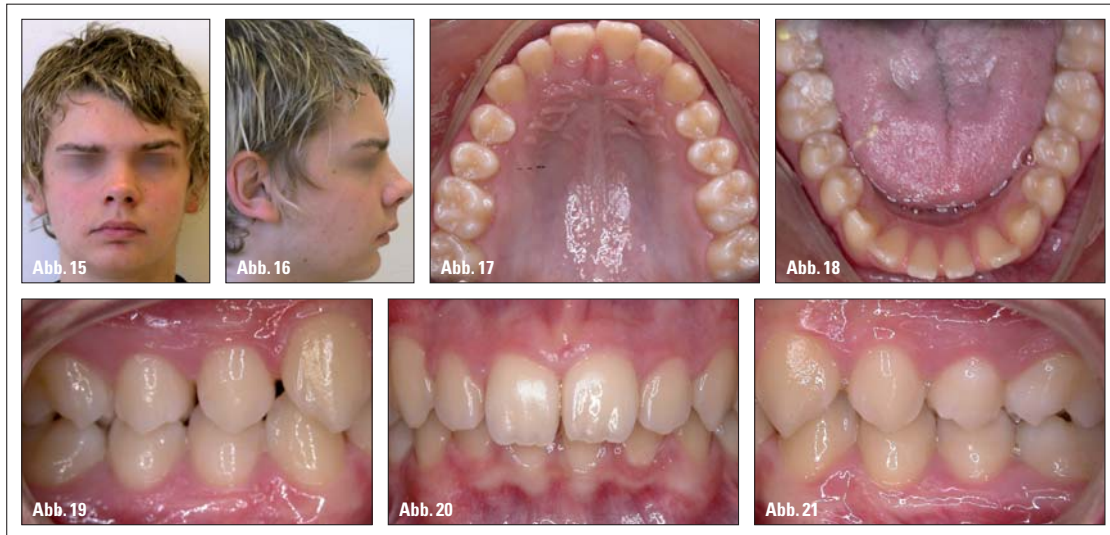


Abb. 15–21: Anfangsbefund, Distalbisslage.

**KN Fortsetzung von Seite 13**

nischen Bedingungen bei eingegliedertem Apparat sind akzeptabel. Insgesamt wird das gegossene Herbst-Scharnier nach einer gewissen Eingewöhnungszeit gut toleriert. Die Apparatur kann im weiteren Sinne als festsitzendes funktionskieferorthopädisches Ge-

rät bezeichnet werden. Die Vorteile liegen hierbei klar auf der Hand. Mit dem Moment der Eingliederung setzt die Wirkung sofort und ununterbrochen, d. h. 24 Stunden pro Tag, ein. Das Therapieziel kann somit unabhängig von der Compliance des Patienten in einer kurzen Behandlungszeit von sechs bis neun Monaten erreicht werden.


Behandlungsindikationen sind skelettale Klasse II-Dysgnathien mit Rücklage des Unterkiefers. Der ideale Zeitpunkt zur Eingliederung des Herbst-Scharniers ist erreicht, wenn der Zahnwechsel in den Stützzonen abgeschlossen und das pubertäre Wachstumsmaximum erreicht oder sogar überschritten ist. Neben dem klassischen Behandlungsspektrum der herausnehmbaren FKO-Geräte können bei der Therapie mit der Herbst-Apparatur auch unkooperative Patienten, Mundatmer und Patienten in der postadoleszenten Wachstumsphase erfolgreich behandelt werden.

**Das gegossene Herbst-Scharnier**

Bei der klassischen Konstruktion der Apparatur werden die Teleskope an kieferorthopädischen Bändern befestigt und mit Drahtelementen transversal verbunden. Trotz extra dicken Bändern ist diese Variante sehr bruch- und reparaturanfällig. Darüber hinaus ist die Vorbereitung in der kieferorthopädischen Praxis (Separation und Bandanprobe) bei dieser Vorgehensweise relativ zeitaufwendig. Moderne Herstellungstechniken wie Lasertechnik und NEM-Guss ermöglichen dagegen ein stabiles und dennoch graziles sowie in seiner Gestaltung sehr flexibles gegossenes Gerät. Der Kostenaufwand der Laborarbeit liegt hierbei etwas höher, dafür ist jedoch der Zeitaufwand in der Praxis geringer, es erfolgt ausschließlich ein Ab-


druck in beiden Kiefern inklusive Konstruktionsbissnahme. Insgesamt ist die Kostenkalkulation bei beiden Versionen etwa gleich hoch anzusetzen. Bei dem Bänder-Herbst ist allerdings mit Reparaturen und unkalkulierbaren Zusatzkosten sowie zusätzlicher Behandlungszeit aufgrund der Therapieunterbrechung zu rechnen. Um einen reibungslosen Verlauf der Unterkieferverlagerung zu gewährleisten, ist daher heutzutage eindeutig dem gegossenen Herbst-Scharnier der Vorzug zu geben. Mittlerweile gibt es eine Vielzahl an Modifikationen der klassischen Herbst-Apparatur. Dadurch haben sich neue Anwendungsgebiete im klinischen Bereich ergeben. Im Folgenden wollen wir kurz auf die Idee von Emil Herbst mit der oben beschriebene Indikation eingehen und einen Einblick in die zahn-technische Herstellung im kieferorthopädischen Fachlabor gewähren (Abb. 1–14).

ANZEIGE



die Rücklage des Unterkiefers, die Supramentalfalte ist ausgeprägt. Intraoral dominiert eine vergrößerte sagittale Frontzahnstufe von 7 mm bei retroinklinier-

**KN Kurzvita**



**Dr. Johanna Franke**

- 1997–2002 Studium der Zahnheilkunde an der Eberhard Karls Universität Tübingen
- 2003–2005 Promotion an der Eberhard Karls Universität Tübingen
- 2004–2005 kieferorthopädische Weiterbildungsassistentin in Bensheim im Rahmen des kieferorthopädischen Weiterbildungsprogramms der Landes Zahnärztekammer Hessen in Zusammenarbeit mit der Poliklinik für Kieferorthopädie des Zahnärztlichen Universitäts-Instituts Carolinum der Johann Wolfgang Goethe-Universität, Frankfurt am Main
- 2006–2007 kieferorthopädische Weiterbildungsassistentin in Herborn (Hessen)
- seit 2006 Referentin für life-dental im In- und Ausland
- seit 2008 Kieferorthopädin in Herborn (Hessen)
- seit 7/2010 niedergelassen in Herborn (Gemeinschaftspraxis)

- 1998 Spezialisierung auf kieferorthopädische Technik
- seit 1999 Laborleiter in einer kieferorthopädischen Praxis in Herborn (Hessen)
- 2004 kieferorthopädische Prüfung und Eintragung in die Handwerksrolle
- 2005 Gründung des eigenen zertifizierten kieferorthopädischen Fachlabors „life-dental“ in Herborn (Hessen)
- Veranstalter verschiedener zahnärztlicher/zahntechnischer Fortbildungen
- Kursreferent im In- und Ausland

**Dr. Torsten Krey**

- 1989–1995 Studium der Zahnheilkunde an der Justus-Liebig-Universität Gießen
- 1995–1997 kieferorthopädischer Weiterbildungsassistent in Kronberg im Taunus
- 1997–1999 kieferorthopädischer Weiterbildungsassistent in der Zahnklinik in Frankfurt am Main (Carolinum)
- 1999 Praxisgründung in Herborn (Hessen)
- seit 2003 Referent für life-dental im In- und Ausland
- 2006 Praxisgründung in Westerburg
- 7/2010 Gründung einer Gemeinschaftspraxis in Herborn

**Michael Schön**

- 1989–1991 Ausbildung zum Zahntechniker in Frankfurt am Main
- 1991–1998 Techniker für Edelmetall, Titan und Kombiarbeiten

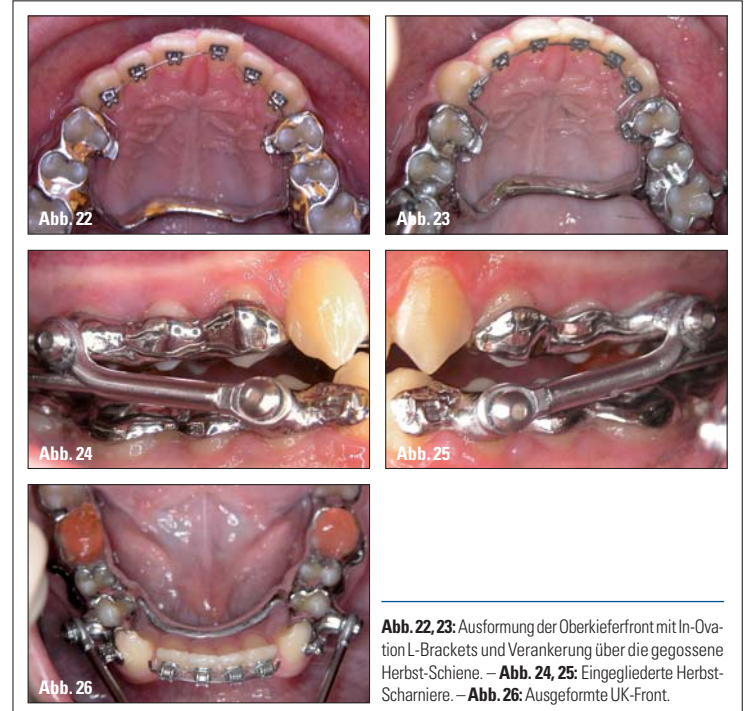


Abb. 22, 23: Ausformung der Oberkieferfront mit In-Ovation L-Brackets und Verankerung über die gegossene Herbst-Schiene. – Abb. 24, 25: Eingegliederte Herbst-Scharniere. – Abb. 26: Ausgeformte UK-Front.

**Ein besonderer Patientenfall**

Der folgende Fall zeigt die Besonderheit, dass das Herbst-Gerät mit einer selbstligierenden Lingualapparatur im Oberkiefer kombiniert wurde. Der Patient stellte sich zu einer Zweitbehandlung mit 15 Jahren und 11 Monaten vor. Im Anfangsbefund zeigt sich extraoral deutlich

ter Oberkieferfront und ausgeprägt anteinklinierter und lückiger Unterkieferfront. Es besteht eine Distalbisslage (Klasse II/1), die rekonstruierte Frontzahnstufe beträgt 14 mm. Der Biss ist tief bei horizontalem Wachstumsmuster, das untere Gesichtsdrittel erscheint verkürzt (Abb. 15–21). Aufgrund der stark anteinklinierten Unterkieferfront sowie des deutlichen Klasse II-Profiles

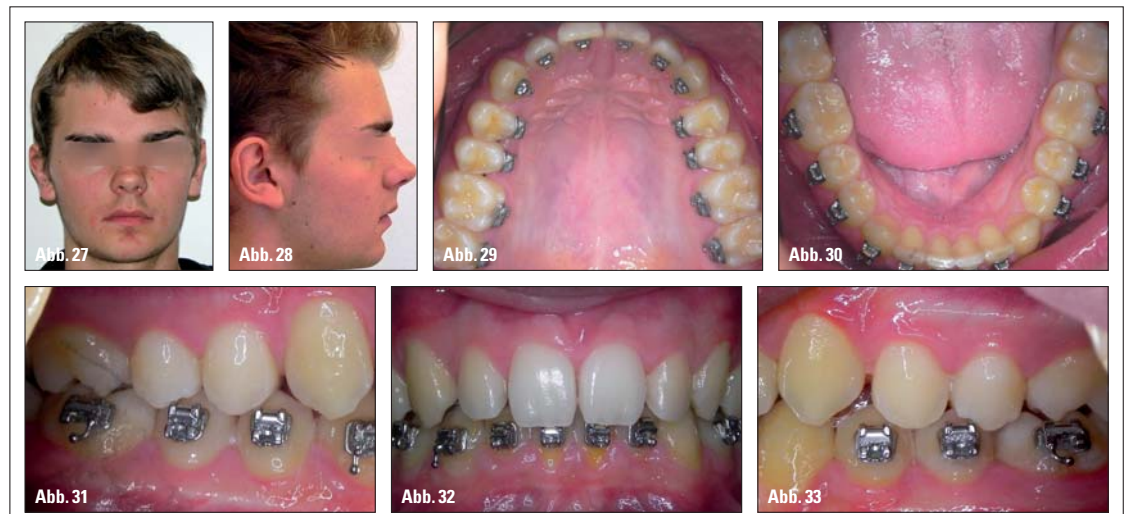

Abb. 27–28: Extraoraler Zustand nach Entfernung der Herbst-Scharniere. – Abb. 29–33: Aktueller intraoraler Zustand, Neutralokklusion.

wurde neben der Therapie mit dem Herbst-Scharnier eine kombinierte kieferorthopädisch-kieferchirurgische Therapie diskutiert. Der Patient sprach sich jedoch deutlich gegen ein operatives Vorgehen aus.

Zu Beginn der kieferorthopädischen Behandlung wurde eine gegossene Herbst-Schiene in beiden Kiefern eingegliedert. Im Oberkiefer wurde eine Konstruktion mit Palatinalbügel und Tubes Regio 14 und 24 palatinal gewählt. Die Unterkieferschleife wurde mit Lingualbügel und Tubes Regio 33 und 43 bukkal gestaltet. Um einen ausreichenden Vorschub des Unterkiefers in eine Klasse I-Relation zu ermöglichen, sollten zunächst die Fronten aufgerichtet werden. Hierfür wurde im Oberkiefer eine selbstligierende Lingualapparatur (InOvation® L) mit der gegossenen Schiene verbunden. Die Unterkieferfront wurde mit dem InOvation® R-System von labial beklebt, die Front wurde aufgerichtet und die Lücken wurden geschlossen (Abb. 22, 23, 26). Im Anschluss wurden die Herbst-Scharniere eingesetzt und für neun Monate belassen (Abb. 24, 25). Durch das Herbst-Scharnier konnte eine Neutralokklusion sowie eine deutliche Verbesserung des Profils erreicht werden. Neben einer Beeinflussung der sagittalen Ebene konnte auch eine wesentliche Harmonisierung der Vertikalen erreicht werden (Abb. 27, 28). Für die weitere Therapie wurden hierauf die restlichen Zähne – im Oberkiefer von lingual, im Unterkiefer von labial – mit einem selbstligierenden System beklebt. Inzwischen befindet sich der Patient in der Endphase der Multibracketbehandlung. Der restliche Lückenschluss im Oberkiefer sowie die Feineinstellung der Okklusion stehen noch aus (Abb. 29–33).

**Begleitende Physiotherapie**

Neben der allgemeinen Indikation einer Statikkontrolle des Patienten am Anfang einer kieferorthopädischen Behandlung durch einen Orthopäden oder Physiotherapeuten ist eine physiotherapeutische Einschätzung von Halteapparat und Muskulatur vor der Eingliederung des Herbst-Scharniers besonders zu empfehlen. Zu Beginn einer jeden kieferorthopädischen Therapie wird in unserer Praxis die manuelle Strukturanalyse nach Prof. Dr. Axel Bumann durchgeführt. Wenn eine Herbst-Apparatur geplant ist, wird dabei besonders auf mögliche Restriktionen der suprahyoidalen Muskulatur geachtet. Zu einem einfachen Test wird der Patient in sitzender Position aufgefordert, die Schneidekanten in Kantenstellung zu bringen, die Lippen locker zu schließen und in diesem Zustand den Kopf so weit wie möglich nach hinten zu neigen. In maximaler Dorsalextension des Kopfes wird nun über-

prüft, ob sich die Inzisiven noch in Kopfbissposition befinden. Ein vertikaler oder sagittaler Spalt zwischen den Schneidekanten gibt Hinweise auf eine unzureichende Länge der suprahyoidalen Muskulatur. Bei solch einem Befund sollte auf jeden Fall die entsprechende Muskulatur gedehnt und auf die Unterkieferverlagerung vorbereitet werden, da es ansonsten zu einem überdimensionalen reziproken

Zug und somit zu einem zusätzlichen Therapiehindernis kommt. Physiotherapeutisch sollte der Patient auf eine Anteroposition des Kopfes untersucht und eine der möglichen Ursachen (Steilstellung der unteren HWS, Extensionsposition der oberen HWS, Cranialposition des Os hyoideums, kompensatorische Haltung aufgrund BWS-Kyphose, Mundatmung ...) abgeklärt bzw. behandelt werden. Da während


der Physiotherapieausbildung das Kiefergelenk nur randständig oder gar nicht abhandelt wird, sollte ein geeigneter Therapeut für eine reibungslose Zusammenarbeit mit dem Kieferorthopäden im Bereich CMD/Kiefergelenk entsprechend weitergebildet sein. Weitere Informationen und eine Liste mit Therapeuten finden sich unter anderem unter [www.cranioconcept.de](http://www.cranioconcept.de). Nähere Informationen und Kurs-

termine unter angegebener Adresse. **KN**

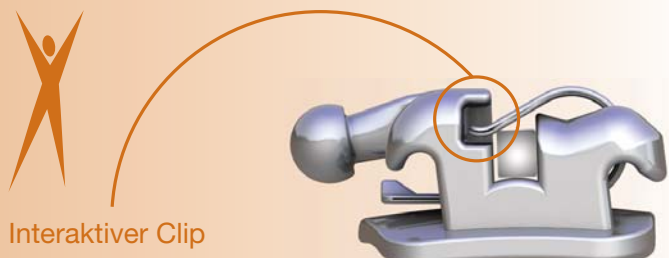
**KN Adresse**

life-dental & Partner GBR  
Westerwaldstraße 11  
35745 Herborn  
Tel.: 0 27 72/58 21 48  
Fax: 0 27 72/58 22 09  
E-Mail: [info@life-dental.de](mailto:info@life-dental.de)  
[www.life-dental.de](http://www.life-dental.de)

ANZEIGE




## Empower die neue Generation der selbstligierenden Brackets von American Orthodontics



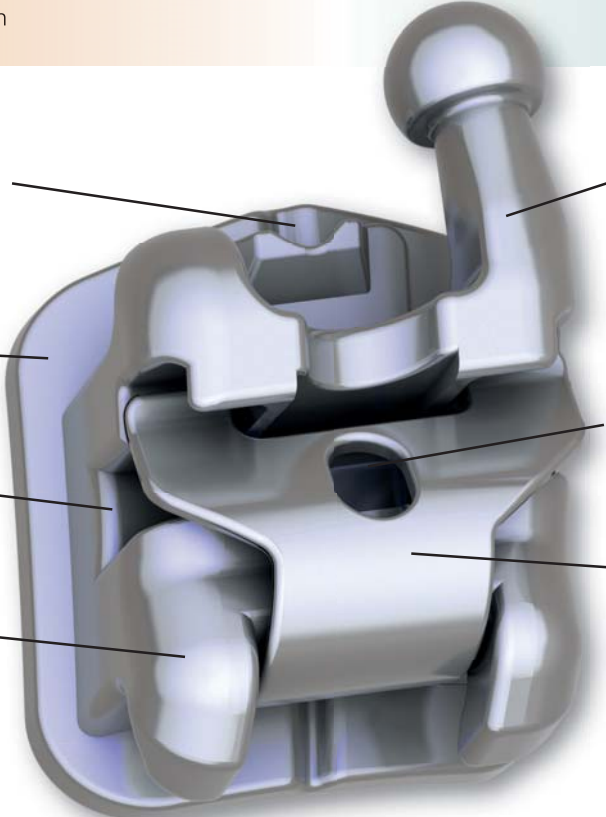
**Interaktiver Clip**

- Gleitmechanik mit geringer Reibung in der Frühphase der Behandlung mit dünneren Drähten
- Verbesserte Torque- und Rotationskontrolle in der End-Phase mit den stärkeren Vierkant-Bögen
- Für OK und UK von 5 bis 5 erhältlich



**Passiver Clip**

- Gleitmechanik mit geringer Reibung im Seitenzahnbereich über die gesamte Behandlungsdauer
- Für Eckzähne und Prämolaren erhältlich



Mittellinie dient zur Orientierung für die Ausrichtung der Brackets beim Bonding und als Führung für die Instrumentenspitze beim Öffnen

Anatomisch konturierte Maximum Retention™ Pads für einen besonders sicheren Verbund

Abgerundete Sloteingänge reduzieren Verklemmen und Reibung des Drahtes

Verlängerte Bracketflügel für einfaches und individuelles Legen von Ligaturen


Patientenfreundliche, distale Häkchen mit niedrigem Profil sind für die Zähne 2, 3, 4 und 5 erhältlich

Glatte, abgerundete Konturen für besonders hohen Patientenkomfort

Instrumentenöffnung als zusätzliche Möglichkeit, den Clip zu öffnen, wenn der Öffnungsstift nicht zugänglich ist

Stabiler, haltbarer Clip mit zuverlässiger Funktion

Rintelner Str. 160  
D-32657 Lemgo  
Fon: 05261-9444-0  
Fax: 05261-9444-11  
[info@americanortho.de](mailto:info@americanortho.de)  
[www.americanortho.de](http://www.americanortho.de)



**Kundenservice** Freecall 0800-0264636, Freefax 0800-0263293