

Ästhetische Frontzahnversorgung nach implantologischem Misserfolg

Retten, was noch zu retten ist!

Autoren_Dr. Florian Göttfert, Dr. Marcus Striegel

_Die heutigen zahnmedizinischen Möglichkeiten erlauben es, nahezu in jeder Indikation, Implantate zur Wiederherstellung einzusetzen. Besonders anspruchsvoll sind hierbei Behandlungen im Frontzahnbereich, der sogenannten „ästhetischen Zone“. Hier kommt es nicht nur auf die korrekte Position des Implantats und die richtige Kronenform und -farbe an, hier spielt es eine große Rolle, dass das Zahnfleisch, besonders zwischen den Zähnen (Papillen), harmonisch verläuft.

Der ästhetische Anspruch der Patienten ist heutzutage hoch und aufgrund der vielseitigen Behandlungsoptionen auch durchaus angemessen. Etwaige

Behandlungsrisiken sollten vom Behandler stets erkannt und minimiert werden. Dennoch sind ästhetisch ungünstige Behandlungsergebnisse im Frontzahnbereich keine Seltenheit.

_Für ästhetische Misserfolge können diverse Gründe ursächlich sein

Aufgrund der nach einem Zahnverlust auftretenden Gewebedefizite muss bei implantatprothetischen Versorgungen damit gerechnet werden, dass selbst bei exakter dreidimensionaler Platzierung der Implantate Kronen resultieren, die in ihrer Länge, dem Breiten-Längen-Verhältnis und den sichtbaren Flächen bei einer ungünstigen Lachlinie erheblich von den korrespondierenden natürlichen Zähnen abweichen können.

Narbenzüge und durchscheinendes Metall können ebenso wie Papillendefizite das ästhetische Ergebnis erheblich beeinträchtigen.

Die ungünstige Achsrichtung der Implantate führt nicht selten dazu, dass die Vorderkante der Implantatschulter durch die Schleimhaut durchscheint. Dies ist vor allem dann der Fall, wenn es sich um einen ungünstigen Phänotypus der Schleimhaut handelt (dünn, grazil, kaum gestipelt = Morpho-Typ A). Die ästhetischen Probleme zeigen, dass Implantationen in dem ästhetisch sehr sensiblen Bereich der Oberkieferfront sehr exakt geplant werden müssen. In einem hohen Prozentsatz sind umfangreiche Augmentationen erforderlich, um ästhetisch befriedigende Ergebnisse zu erzielen. Die Möglichkeiten, sekundär (bei der Freilegung der Implantate) oder tertiär (nach der prothetischen Versorgung) Korrekturen vorzunehmen, sind begrenzt und immer mit einer zusätzlichen Belastung für die Patienten verbunden. Was kann man aber tun, sollten gravierende Fehler in der Behandlungsplanung und Durchführung aufgetreten sein? Welche Behandlungsoptionen wähle ich, und gibt es überhaupt für jeden Fall welche?

Der folgende Patientenfall zeigt ein derartiges Beispiel und macht deutlich, dass manch iatrogen geschaffene Situation kaum noch ästhetisch zu lösen ist.



Abb. 8b

„Patientenfall

Im Februar 2011 stellte sich die Patientin das erste Mal in unserer Praxis vor. Die Überweisung stammte von einem unbekanntem Kollegen mit der Bitte um die ästhetische Versorgung Regio 21, 22.

Der Fall erschien primär einfach zu lösen. Zwei korrekt inserierte Implantate und eine darauffolgende vollkeramische Restauration waren der anfängliche Behandlungsplan (Abb. 1 und 2).

Die Situation erwies sich allerdings als deutlich diffiziler!

Nach Abnahme der temporären Versorgung wurde schnell deutlich, dass in diesem Fall eine implantologische Versorgung nicht mehr notwendig war (Abb. 3a und b). Zwei entgegen aller Parameter des heutigen Wissensstands inkorporierte Implantate machten eine herkömmliche prothetische Versorgung unmöglich.

Bereits 2001 untersuchten D. Garber und die Salama-Brüder die Grenzen und die vorhersagbare Ästhetik bei der Gestaltung von Pontics und Zähnen mit dem Resultat, dass vertikales Weichgewebe im Mittel maximal 3,5 mm misst bei einem Implantatabstand von 3 mm. Hingegen beträgt das vertikale Weichgewebe 5,75 mm zwischen Implantat und Pontic, bzw. 6,5 mm zwischen Implantat und Zahn bei einem Abstand von lediglich 1,5 mm (Abb. 4). Diese Parameter wurden bei der Implantation gänzlich außer Acht gelassen.

Zudem wurden die Implantate deutlich zu weit bukkal gesetzt. Idealerweise überschreitet der bukkale Implantatrand die Tangente der bukkalen Wurzelflächen nicht (Abb. 5). Neben den deutlich überdimensionierten Implantaten überschreiten die Implantate deutlich diese Grenze. Eine Korrektur der roten Ästhetik ist in diesem Fall schwierig, da nicht ausreichend Gewebe vorhanden ist, welches per Rollappen während der Freilegung nach vestibulär mobilisiert werden könnte. Außerdem war die Wahl eines Gingivalevelimplantats in dieser Situation denkbar ungünstig. Eine ästhetische Versorgung war mit diesen Voraussetzungen unmöglich.

Es galt also zu improvisieren, um eine Lösung zu finden, ein ästhetisch ansprechendes Ergebnis zu erzielen bzw. das zu retten, was noch zu retten war. Nach dem Wax-up und der damit verbundenen Visu-



Abb. 1

alisierung der zukünftigen Situation wurde deutlich, dass die Implantate nicht anstelle der ursprünglichen Zahnwurzeln gesetzt wurden, sondern auf Höhe des Approximalkontaktes.

Vorhersehbare Ästhetik und Limits beim Gestalten von Pontics

	Restauratives Interface	Distanz Limitation	Vertikale Weichgewebslimitation Mittel	Bereich
Klasse 1	Zahn–Zahn	1 mm	4,75 mm	4,5–5 mm
Klasse 2	Zahn–Pontic	n.b.	6,75 mm	4–9 mm
Klasse 3	Pontic–Pontic	n.b.	6,5 mm	5–9 mm
Klasse 4	Implantat–Zahn	1,5 mm	6,5 mm	4,9 mm
Klasse 5	Implantat–Pontic	n.b.	5,75 mm	5–9 mm
Klasse 6	Implantat–Implantat	3 mm	3,5 mm	3–7 mm

Abb. 4

Garber D. Salama M., Immediate Total Tooth Replacement, Compend Contin Educ Dent. 22(3), 210–218 (2001)

Wir entschieden uns, die inserierten Implantate unterhalb des Gingivaniveaus zu reduzieren, um sowohl vertikal als auch transversal der prothetischen Restauration Platz zu schaffen und um eine Beeinträchtigung des Ergebnisses durch freiliegende Implantatschultern zu vermeiden (Abb. 6).

Nach Abdrucknahme designten wir in Zusammenarbeit mit unserem Techniker ein individuelles CAD/CAM-gefrästes Zirkonabutment, welches aufgrund des geringen Interproximalabstandes anschließend

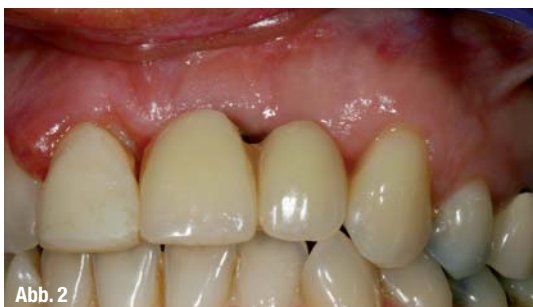

Abb. 2

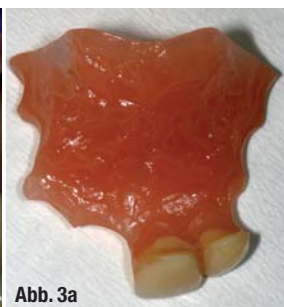

Abb. 3a

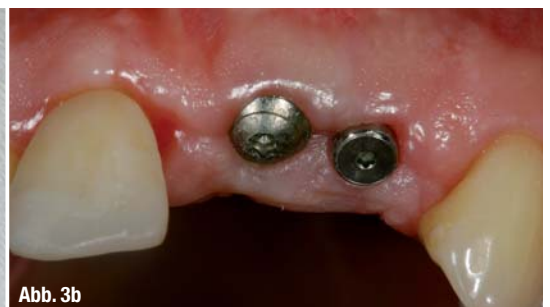

Abb. 3b

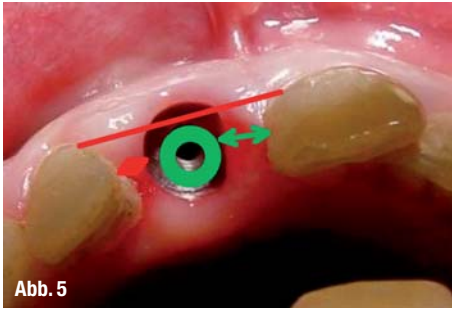


Abb. 5

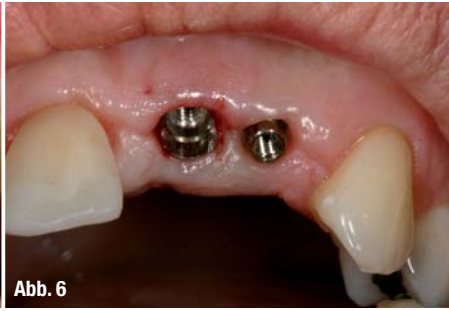

Abb. 6

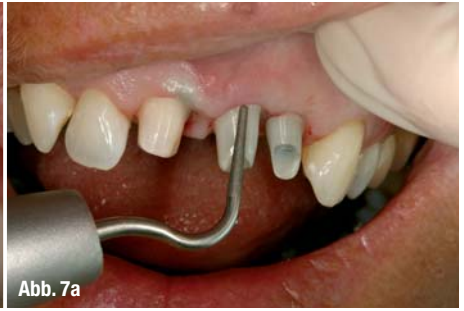

Abb. 7a

durch Präparation noch einmal individualisiert wurde.

Nur durch diese individuelle Vorgehensweise war es möglich, die schwierige Ausgangssituation bestmöglich zu korrigieren. Um das ästhetische Gesamtbild zu harmonisieren, war es notwendig, den Zahn 11 isogingival zu präparieren und anschließend gleich den Zähnen 21, 22 prothetisch mit vollanatomisch gepressten e.max Vollkeramikkronen zu versorgen (Abb. 7a–7c).

Das geschulte Auge erkennt natürlich eine ästhetisch nicht optimal gelöste Endversorgung. Betrachtet man die Ausgangssituation, ist das Ergebnis durchaus besser als erwartet gelungen (Abb. 8a).

Ein glücklicher Patient und ein zufriedener Behandler waren das Resultat dieser stark kompromittierten Ausgangslage (Abb. 8b).

_Fazit

Ein gewisses Know-how und eine korrekte Behandlungsplanung sind die Maxime für jeden Behandlungserfolg. Speziell in der sensiblen ästhetischen Zone gehen diese beiden Prinzipien Hand in Hand. Es gilt, biologische Prinzipien zu berücksichtigen, um die orale Harmonie iatrogen nicht negativ zu beeinflussen.

Jeder Behandlungsfehler wird in diesem Bereich mit einer deutlichen negativen Einschränkung des ästhetischen Erscheinungsbildes des Patienten bestraft und ist meist äußerst schwierig zu korrigieren. Sollten sie dennoch mit einem derartigen Behandlungsergebnis konfrontiert sein, gilt es, durch Einsatz aller zahnmedizinischen Behandlungsmöglichkeiten dem Patienten das ästhetische Resultat zu ermöglichen, welches vorher zugesagt wurde.

Dieser Weg ist nicht immer einfach, doch gerade der facettenreichen Beruf der Zahnmedizin offeriert durchaus nicht selten die Möglichkeit, einen Blick über den Tellerrand hinaus zu machen, um auch einmal über eine kreative Alternative nachzudenken. Natürlich sind nicht alle Probleme lösbar, aber durchaus viele!

Schenken Sie ein Lächeln! Ihre Patienten werden es Ihnen danken. _

_Kontakt		cosmetic dentistry
	<p>Dr. Florian Göttfert Studium an der Friedrich-Alexander-Universität Erlangen und Examen 2009, Assistenzarztstelle in Nürnberg – Zahnärzte am Ludwigsplatz – Dr. Schwenk, Dr. Striegel</p> <p>E-Mail: goettfert@edelweiss-praxis.de www.edelweiss-praxis.de</p>	
	<p>Dr. Marcus Striegel Ludwigsplatz 1a 90403 Nürnberg Tel.: 09 11/24 14 26 Fax: 09 11/2 41-98 54 E-Mail: info@praxis-striegel.de</p>	
		

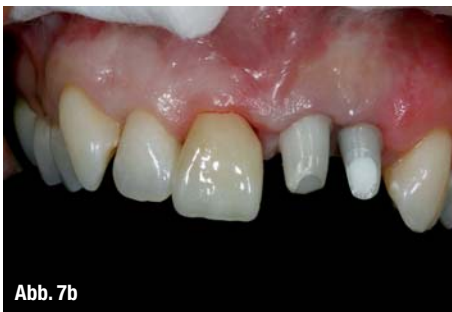

Abb. 7b

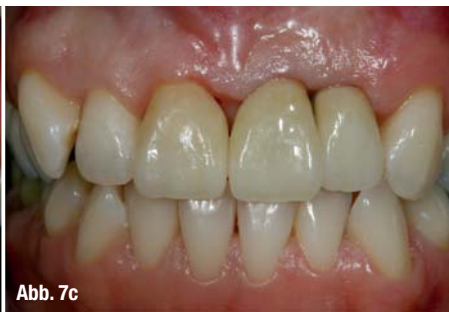

Abb. 7c

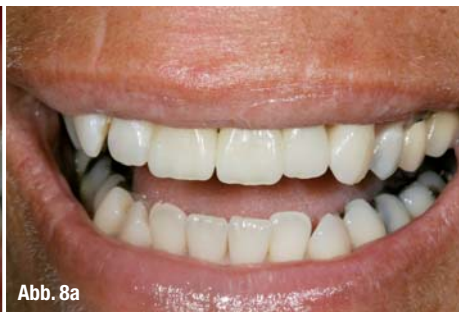

Abb. 8a


DAS PLUS FÜR SIE!

BEAUTIFIL Flow Plus

Injizierbares Komposit
für den Front- und Seitenzahn

- Geeignet für alle Kavitätenklassen
- Übertreffende physikalische Eigenschaften
- Einfache Anwendung und schnelle Politur
- Innovatives Spritzendesign
- Natürliche Ästhetik über wirksamen Chamäleon-Effekt
- Hohe Radiopazität
- Fluoridfreisetzung

F00
Zero Flow



F03
Low Flow

