

# Aktuelle diagnostische Verfahren bei Zahnkaries

Eine adäquate und frühzeitige Zahnkariesdiagnose stellt eine Herausforderung im zahnärztlichen Alltag dar. In den letzten Jahrzehnten haben sich die diagnostischen Möglichkeiten für den Zahnarzt stetig erweitert. Dr. Anahita Jablonski-Momeni, Marburg, charakterisiert innovative Verfahren, deren Einsatzgebiete und Limitationen.

Ein Zahnarzt muss in der Lage sein, Veränderungen der Zahnhartsubstanz rechtzeitig zu erkennen und direkt eine Entscheidung über die Versorgungsmöglichkeiten der Läsion zu treffen. Üblicherweise wird die Erstuntersuchung der Mundhöhle und der Zähne visuell durchgeführt. Jedoch haben sich die diagnostischen Möglichkeiten für den Zahnarzt in den letzten Jahrzehnten stetig erweitert, sodass die Entscheidung über das Vorhandensein einer Zahnkaries nicht mehr ausschließlich auf der Basis einer visuellen Untersuchung getroffen wird. Als gängige Methoden können hier die faseroptische Transillumination mit einer Kaltlichtsonde, die elektrische Widerstandsmessung, (Laser-)Fluoreszenzverfahren und auch die Anwendung von Röntgenstrahlen aufgezählt werden.

In vielen westeuropäischen Ländern wurde in den letzten Jahrzehnten ein deutlicher Kariesrückgang beobachtet.<sup>4,26</sup> Auch in Deutschland zeigt sich dieser Trend sowohl bei Kindern und Jugendlichen als auch bei Erwachsenen.<sup>27,28,36</sup> Im Zuge dieses allgemeinen Kariesrückgangs konzentriert sich der Anteil der kariösen Läsionen häufig auf die Okklusalfächen der Zähne.<sup>2,34,38</sup> Häufig zeigen Fissuren, die klinisch gesund oder höchstens verfärbt sind, eine zum Teil ausgedehnte unterminierende Dentinkaries, die sich erst auf Röntgenaufnahmen diagnostizieren lässt. Das Auftreten dieser sogenannten „hidden caries“<sup>41</sup> wird mit der verstärkten Anwendung lokaler Fluoridierungsmaßnahmen und dem



Foto: tan4ikk

oberfläche kann die vorangeschrittene Dentinläsion möglicherweise verdecken und sie somit für eine adäquate Beurteilung der Karies schwer zugänglich machen.<sup>23</sup> Einige Autoren<sup>31</sup> halten es für möglich, dass durch eine verbesserte visuelle Untersuchung an gereinigten und getrockneten Zähnen der Punkt erreicht wird, dass keine „hidden caries“ mehr existiert, da sie bereits visuell diagnostiziert wird. Außerdem sollte auch auf Bissflügelenaufnahmen nach okklusalen Läsionen gefahndet werden.<sup>20</sup>

erfasst. Eine wichtige Voraussetzung für eine gründliche Kariesdiagnose mit visuellen oder apparativen Verfahren sind gereinigte Zahnoberflächen, um falsch-positive Messungen zu vermeiden.

## Das visuelle Verfahren ICDAS-II

Ein validiertes visuelles Diagnosesystem, das diese Anforderung erfüllt, ist das „International Caries Detection and Assessment System“ (ICDAS-II) für die klinische Kariesdiagnose<sup>29</sup> (Ein ausführlicher Beitrag

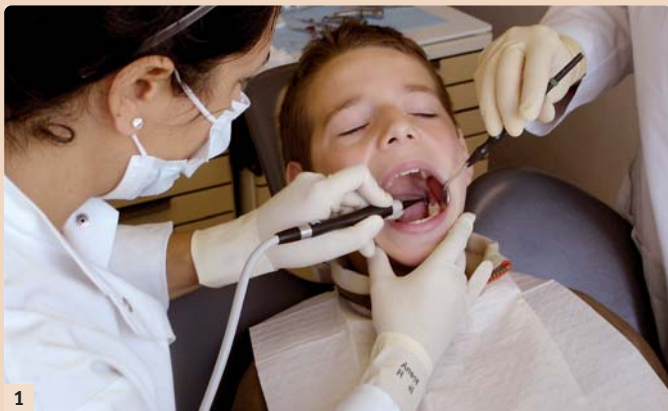bestimmten Bedingungen fluoreszieren können.<sup>39</sup> Als bekannte Vertreter können die Laserfluoreszenzgeräte DIAGNOdent und DIAGNOdent pen (KaVo, Biberach), die quantitative, lichtinduzierte Fluoreszenz (QLF) oder auch die intra-orale Fluoreszenzkamera VistaProof und VistaCam iX (Dürr Dental, Bietigheim-Bissingen) genannt werden.

Diese Laserfluoreszenzgeräte DIAGNOdent und DIAGNOdent pen bestehen aus einer Lichtquelle, die das Licht mit einer Wellenlänge von

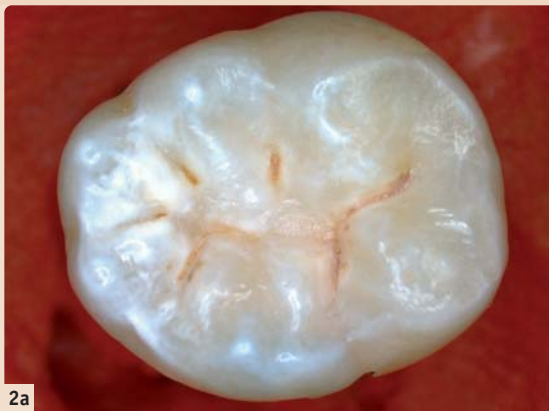zifität und Sensitivität sind vielversprechend.<sup>20</sup> Das Haupteinsatzgebiet der laseroptischen Fluoreszenzmessung liegt in der Detektion und quantitativen Beurteilung kariöser Läsionen in Grübchen und Fissuren (Abb. 1). Für das DIAGNOdent pen steht auch eine Sonde für die Detektion approximaler Läsionen zur Verfügung.

Die quantitative lichtinduzierte Fluoreszenz (QLF) eignet sich zur Erkennung initialer okklusaler kariöser Läsionen und Glattflächenläsionen. Bei der QLF-Methode wird die Fluoreszenz durch Licht mit einer Wellenlänge von 488 nm herbeigeführt. Ein im Handel verfügbares Gerät ist das QLF™ (Inspektor Research Systems BV/Amsterdam, Niederlande). Mit einer digitalen Kamera wird das vom Zahn zurückgestrahlte Licht aufgenommen und als Fluoreszenzbild auf dem Bildschirm angezeigt. Dieses wird mit einer Software analysiert. Die Parameter Fluoreszenzverlust, Läsionsgröße und das Produkt aus den beiden Größen stehen dabei dem Untersucher zur Beurteilung der Läsion zur Verfügung. Studien, die mit dem QLF durchgeführt wurden, ergaben für dieses Verfahren akzeptable Daten für die Sensitivität und Spezifität.<sup>9,19,30</sup> Unter Berücksichtigung des großen Zeitaufwandes, mit dem die Betreuung des Gerätes verbunden ist, ist die routinemäßige Anwendung von QLF im zahnärztlichen Alltag nicht ohne Weiteres durchführbar.<sup>21</sup>

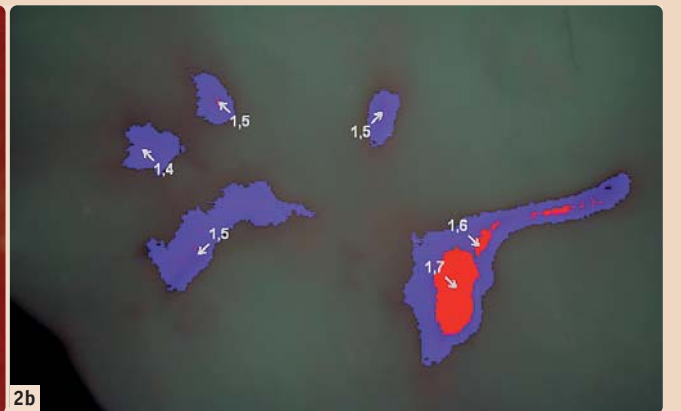Das Kamerasystem VistaProof (Dürr Dental, Bietigheim-Bissingen) ist die Weiterentwicklung einer intraoralen Kamera zu Kariesdiagnose-



1



2a



2b

Abb. 1: Einsatz des DIAGNOdent zur Kariesdiagnose. – Abb. 2a: Okklusale Aufnahme eines Molaren. – Abb. 2b: Aufnahme des Zahnes mit der Fluoreszenzkamera VistaProof.

damit verbundenen Remineralisationspotenzial für den Schmelz diskutiert. Die scheinbar intakte und durch Fluorapatit härtere Schmelz-

Grundsätzlich ist es wichtig, dass ein System für die klinische Kariesdiagnose sowohl initiale Läsionen als auch die Dentinkaries zuverlässig

wurde in der *Dental Tribune German Edition* 7/10 veröffentlicht. Studien zur Diagnose der okklusalen Karies zeigten für das ICDAS-II-Verfahren gute bis sehr gute Intra- und Inter-Untersucher-Reproduzierbarkeiten sowie eine klinisch akzeptable Sensitivität und Spezifität.<sup>10,11,13,14</sup> Wichtig ist es, dass die Zähne vor der Untersuchung gereinigt werden. Als Hilfsmittel zur Überprüfung von Schmelzläsionen bzw. Kavitäten kann eine CPI- oder Parodontalsonde herangezogen werden.

## Fluoreszenzverfahren

Als eine nichtinvasive Maßnahme für die Diagnose der Zahnkaries bietet sich das Fluoreszenzverfahren an. Das Prinzip beruht darauf, dass Zahnhartsubstanzen unter

655 nm emittiert; eine Fotodiode dient hier als Detektor. Ein Empfangsfiltersystem blockiert das Anregungslicht sowie die kurzwelligere Streustrahlung anderer Strahlungsquellen, wie z. B. Tageslicht oder künstliche Beleuchtung.<sup>6</sup> Sobald veränderte Zahnschichten von dem ausgesandten Licht angeregt werden, fluoreszieren sie mit dem Licht einer anderen Wellenlänge. Diese Wellenlänge wird im DIAGNOdent durch eine entsprechende Elektronik ausgewertet. Dabei werden der aktuelle Messwert und der maximale Messwert angezeigt. Es können Werte zwischen 0 und 99 erzielt werden. Seit der Markteinführung wurden zahlreiche In-vitro- und In-vivo-Studien durchgeführt.<sup>1,7,15,24,25,40</sup> Vorhandene Daten zur Reproduzierbarkeit, Spe-

zwecken. In der Handhabung entspricht es grundsätzlich einer konventionellen intraoralen Kamera. Hierbei werden die zu beurteilenden Zahnflächen mit Leuchtdioden bestrahlt, die Licht bei einer Wellenlänge von 405 nm (blau-violettes Licht) emittieren. Kariös veränderte Bereiche fluoreszieren im roten Spektralbereich, gesunde Zahnhartsubstanz hat eine grüne Eigenfluoreszenz.

In der nachgeschalteten Auswertungssoftware des Herstellers (DBSWin) wird das Verhältnis der roten zur grünen Fluoreszenzintensität als Maß für die bakterielle Kontamination und den Zerstörungsgrad der Zahnhartsubstanz ausgewertet.<sup>3</sup> Gesunder Schmelz und kariöse Läsionen werden farblich und durch Zahlen (Skala von 0 bis 4)

## ANZEIGE

# De-Wiss.com

So sieht Sparen in der Praxis aus!

Kostenloser, elektronischer Auftragszettel.

Online Versandt Ihrer ZE-Aufträge!

Eindeutig & Datensicher an Ihre ausgewählten Laborpartner

De-Wiss.com UG - D-78404 Konstanz - Postfach 10042  
Tel: 0049 4661 18 53 699 - E-Mail: info@de-wiss.com



visualisiert (Abb. 2a und 2b). Durch die direkte Anbindung an die Patientendatenbank kann eine gesicherte Dokumentation und Verlaufskontrolle ermöglicht werden. Mit der VistaProof ist es auch möglich, die dentale Plaque zu visualisieren. Aktuelle Studien zeigen eine hohe Untersucher-Reproduzierbarkeit des Verfahrens und eine gute diagnostische Güte.<sup>16,17,33</sup>

#### Elektrische Widerstandsmessung

Ein weiteres Verfahren für die Diagnose der Okklusalkaries ist die Messung elektrischer Widerstandswerte an den Zähnen. Die Grundlage für die Anwendbarkeit dieses Verfahrens stellt die Beobachtung dar, dass durch den Speichel angefeuchteter intakter Zahnschmelz elektrisch leitfähig ist. Bei einer kariösen Läsion nimmt das Porenvolumen im Schmelz infolge von Kalzium- und Phosphatverlust zu, die elektrische Leitfähigkeit des Schmelzes wird erhöht. Die Untersuchungen erfolgen mit einer Messelektrode, deren Form einer zahnärztlichen Sonde ähnelt und deren Griff mit Kunststoff isoliert ist. Zur Messung berührt die Spitze den fraglichen Fissurenbereich. Über eine Referenzelektrode an der Wangenschleimhaut des Patienten wird der Stromkreis geschlossen. Die neueste Entwicklung auf diesem Gebiet ist ein Mess-Sensor namens CarieScan Pro (CarieScan Ltd., Dundee, Großbritannien). Beim CarieScan wird das sogenannte „AC Impedance Spectroscopy“-Verfahren eingesetzt.<sup>22</sup> Dabei wird ein Wechselstrom durch den Zahn geschickt. Durch einen Frequenzwechsel lassen sich verschiedene Tiefen unter dem Zahnschmelz untersuchen und ein Spektrum aus Impedanzpunkten erstellen. Eine im Gerät vorhandene Software analysiert das Spektrum und zeigt über eine Farbcodierung (von Grün nach Rot) und einen Zahlenwert (von 0 bis 100) die Tiefe einer kariösen Läsion an.

Auch für diese Methode wurden in verschiedenen Studien Sensitivität, Spezifität und die Befundreproduzierbarkeit ermittelt. Eine Metaanalyse zeigte für das Verfahren der elektrischen Widerstandsmessung ausreichende Werte für Sensitivität und Spezifität für die Diagnose der okklusalen Karies.<sup>8</sup> Auch die durchschnittliche Intra- und Inter-Untersucher-Reproduzierbarkeit liegt im akzeptablen Bereich.<sup>18</sup> Der Rückgang der Kariesprävalenz<sup>27,28</sup> und die Verschiebung der Ausprägung von kariösen Läsionen

haben zur Folge, dass die Karies nicht mehr ausschließlich auf dem Kavitationsniveau erfasst werden sollte.

Die heutige Zahnheilkunde verfügt über präventive und minimalinvasive Interventionsmöglichkeiten, die in vielen Zahnarztpraxen bereits gut etabliert sind, sodass bereits frühe Läsionen mit geeigneten Verfahren versorgt werden können. So können remineralisierende und minimalinvasive Maßnahmen frühzeitig gezielt eingesetzt werden und somit die Entstehung von mani-

festen Dentinläsionen weitgehend verhindern.

#### Zusammenfassung

Jedes diagnostische Verfahren hat eigene Charakteristika, Einsatzgebiete sowie Limitationen bei der Anwendung. Für eine sorgfältige Erfassung der okklusalen Karies wird eine Kombination von mehreren Methoden empfohlen.<sup>32,37</sup> Aktuelle Studien zeigen, dass das visuelle Verfahren ICDAS-II zusammen mit Bissflügel-aufnahmen die beste dia-

gnostische Kombination für die Diagnose der okklusalen Karies bildet.<sup>33</sup> Andere Autoren empfehlen allerdings, die Indikation für Bissflügel-aufnahmen erst nach visuellen Untersuchungen und Laserfluoreszenzmessungen zu stellen, um die Strahlenbelastung so niedrig wie möglich zu halten.<sup>5</sup> Nach der letzten Novellierung der Röntgenverordnung im Jahr 2002 (§ 23 RöV) wird für die Erstellung von Röntgenbildern explizit eine „rechtfertigende Indikation“ gefordert.

Daher sind andere Verfahren mit vergleichbarem gesundheitlichen Nutzen, die mit keiner oder geringerer Strahlenexposition verbunden sind, bei der Abwägung zu berücksichtigen. Eine weitere Studie zeigte, dass die bestmögliche Diagnose der Okklusalkaries auf dem Niveau der Dentinkaries bei der Kombination des ICDAS-II mit Laserfluoreszenzverfahren erreicht werden kann.<sup>35</sup> DT

Erstveröffentlichung:  
PN Parodontologie Nachrichten 2/11



ANZEIGE

# BIOHORIZONS®

SCIENCE • INNOVATION • SERVICE

## Das erste Laser-Lok® Implantat für enge Interdentalräume.



Die **Laser-Lok® Mikrorillen** sind eine Reihe zellgrosser Rillen um den Hals der BioHorizons Implantate, die mittels eines hochpräzisen Lasers aufgebracht wurden.


Die geschützten Mikrorillen stellen die einzige innerhalb der Branche genehmigte Oberfläche dar, die sowohl eine natürliche Bindegewebsverbindung aufbaut als auch einen ästhetischen Langzeiterfolg durch Stabilisierung des Hart- und Weichgewebes zeigt.

Erfahren Sie mehr über Laser-Lok® 3.0mm unter:  
[www.biohorizonsimplants.de/LaserLok3mm.pdf](http://www.biohorizonsimplants.de/LaserLok3mm.pdf)

**BioHorizons**  
1. Neue Sylter Horizonte 2011

Seien Sie von der ersten Stunde mit dabei und besuchen Sie die erste BioHorizons Fortbildungsveranstaltung auf der Nordseeinsel Sylt. Fortbildung auf Augenhöhe!

*Im Fokus:*  
**Periimplantitisprophylaxe: Wunsch oder Wirklichkeit?**  
Termin: 06. – 09. Oktober 2011



Kontakt

OÄ Prof. Dr.  
**Anahita Jablonski-Momeni**  
Medizinisches Zentrum für Zahn-, Mund- und Kieferheilkunde, Abteilung für Kinderzahnheilkunde  
Philipps-Universität Marburg  
Georg-Voigt-Str. 3, 35033 Marburg  
Tel.: 06421 5866527  
Fax: 06421 5866691  
momeni@staff.uni-marburg.de