

# Das Untergesicht im Alterungsprozess: Ästhetische Wiederherstellung von innen nach außen

**Autoren** \_Dr. Dr. Michael Wiesend, Dr. Bettina Hübinger-Wiesend, ZTM Frank Poerschke

## \_Einleitung

Veränderungen im Bereich der unteren Gesichtshälfte, wie ein eingefallener Mund, schmale Lippen und tiefe Nasolabialfalten, werden häufig als rein oberflächlicher Alterungsprozess von Haut, Unterhaut und Bindegewebe angesehen.

Entsprechend sind die therapeutischen Ansätze: Nasolabialfalten werden unterspritzt und Lippen werden „aufgefüttert“, im Extremfall wird sogar „geliftet“.

Doch die Ergebnisse sind nicht dauerhaft und oft wenig zufriedenstellend.

Etage tiefer, auf der Ebene der Zähne und der Kieferknochen.

Nach vielen Jahren mit Zahnersatz, sei es eine vollständige oder auch nur ein Teil des Gebisses betreffende Prothetik, kommt es in der Regel zum allmählichen Abbau des Knochens. Noch extremer ist die Situation mit einem über lange Zeit bestehenden Lückengebiss, was nicht nur bei wenig an ihrer Gesundheit interessierten Patienten vorkommt, sondern oft auch einfach eine Folge von Zeitmangel oder sonstigen Belastungen ist.

Die Höhe der Alveolarkämme im Ober- und Unterkiefer nimmt schleichend, aber stetig ab, sodass es den meisten Menschen erst dann wirklich auffällt, wenn die Prothese wackelt und durch keine Unterfütterungsmaßnahme mehr auf dem Rest des Alveolarkamms zum Halten gebracht werden kann.

Die ästhetischen Veränderungen beginnen aber weit früher ins Auge zu fallen.

Durch die vertikale Abnahme der Knochenhöhe wird das Untergesicht kürzer und plumper, die Strecke von der Kinnspitze zum Subnasalpunkt nimmt messbar ab, der Oberkiefer und somit die Oberlippe tritt optisch zurück, der Unterkiefer rückt dadurch nach vorne und oben und wirkt breiter.

Gleichzeitig vertiefen sich durch diese knöchernen Veränderungen die Nasolabialfalten und die Wange beginnt durch mangelnde Unterstützung einzufallen und die Lippen werden verzogen, fallen scheinbar nach innen und erscheinen dünner.

Es stellt sich die Frage nach dem optimalen therapeutischen Ansatz.

## \_Grundsätzliche Überlegungen zur Therapie

Die erste Frage, die sich stellt, ist immer die Frage, wo man am besten anfängt.

Genauso, wie es wenig geschickt ist, erst die Lippenplatzwunde zu nähen und dann erst die Fraktur des Alveolarfortsatzes darunter zu bemerken oder die Fraktur zu versorgen, empfiehlt sich auch bei ästhetischen Problemen in diesem Bereich ein Vorgehen von innen nach außen.

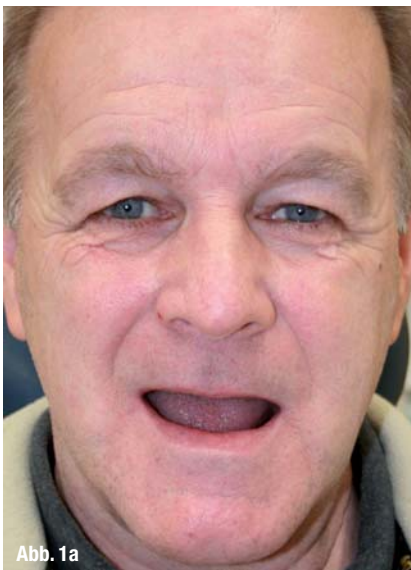


Abb. 1a

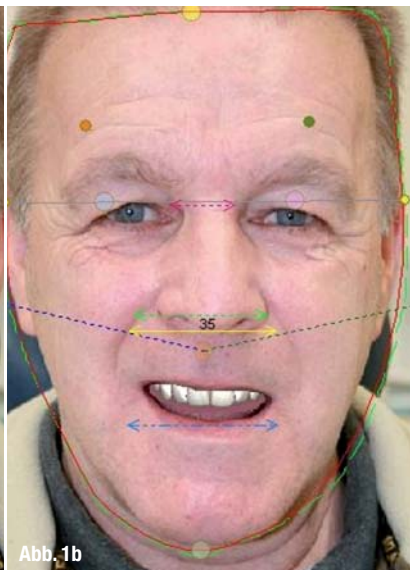


Abb. 1b



Abb. 1c

Denn für die äußere Form und Erscheinung des Untergesichts ist es nötig, sich den Aufbau des Untergesichts von innen nach außen deutlich zu machen, beginnend mit den Knochen, Maxilla und Mandibula, den dazugehörigen Alveolarkämmen und den darin verwurzelten Zähnen, über das Bindegewebe, die Gesichtsmuskeln, das Unterhautfett bis hin zur Oberhaut.

Selbst, wenn eine Feinkorrektur von Falten und Lippen Sinn macht, liegt der eigentliche Grund für die oft massiven Veränderungen nämlich häufig eine

Da jedem erfolgreichen therapeutischen Ansatz eine ausführliche Diagnostik vorausgeht, sollten also zunächst die Zähne im Hinblick auf Lücken und Zahnersatz sowie die Knochen bezüglich eventueller Abbauprozesse in Augenschein genommen werden.

Der Zahnstatus jedes Zahns muss genau untersucht und prognostisch eingeschätzt werden, denn eine „Salami-Taktik“ mit sukzessiven Erweiterungen eines Basiszahnersatzes ist hier nicht das Mittel der Wahl.

Zähne, die in den geplanten Zahnersatz mit einbezogen werden sollen, müssen auch halten und können nicht ein paar Monate später nicht mehr zu retten sein.

Besonders wichtig ist hier auch die Diagnostik einer möglicherweise vorhandenen Parodontitis, von Taschentiefen, Lockerungsprozessen, Knochenabbau und apikalen Prozessen. Denn manchmal steht ein auf den ersten Blick unauffälliger Zahn in einem „Sumpf“ aus Granulationsgewebe und hat längst große Teile seiner Stabilität eingebüßt.

Im Zweifelsfall ist es für den Patienten günstiger und angenehmer und für den Behandler eine zusätzliche Absicherung, eventuell noch einen auf Parodontitis spezialisierten Kollegen hinzuzuziehen, für die Einschätzung oder auch für mögliche geschlossenen oder offen-chirurgische Stabilisierungsmaßnahmen bestimmter Zähne.

Wenn geklärt ist, ob es noch tragfähige Zähne gibt, die als Pfeiler für den zukünftigen Zahnersatz verwendet werden können, wird die Zahl der zusätzlich benötigten statischen Auflagepunkte, also die Anzahl der benötigten Implantate und deren optimale Lokation bestimmt.

Hierbei sind oft Kompromisse nötig, denn nicht immer ist das Knochenangebot auch da am besten, wo aus statischen Gesichtspunkten am besten implantiert werden müsste. Mithilfe der digitalen Volumetomografie (DVT) kann das Knochenangebot dreidimensional dargestellt und vermessen werden, wobei auch komplizierte Lagebeziehungen wie im Unterkiefer zum Nervus alveolaris inferior oder im Oberkiefer zur Kieferhöhle und zum Nasenboden in die Berechnungen mit einbezogen werden müssen. So schränkt z.B. der Verlauf des Nerven im Bereich des Unterkiefers oft zusätzlich zum vertikalen Knochenabbau die Länge eines möglichen Implantats noch weiter ein.

Selbstverständlich muss bei fehlendem Knochen augmentiert, also Knochen aufgebaut werden, im einfachsten Fall mit Knochenersatzmaterial oder Eigenknochen, im kompliziertesten Fall mittels Onlay-Inlay-Plastik aus Beckenknochen.

Die Rehabilitation des Knochens (innen) ist die Basis für die Rehabilitation nach außen. Im letzteren Falle ist ein stationäres mund-, kiefer- und gesichts-chirurgisches Setting unumgänglich.

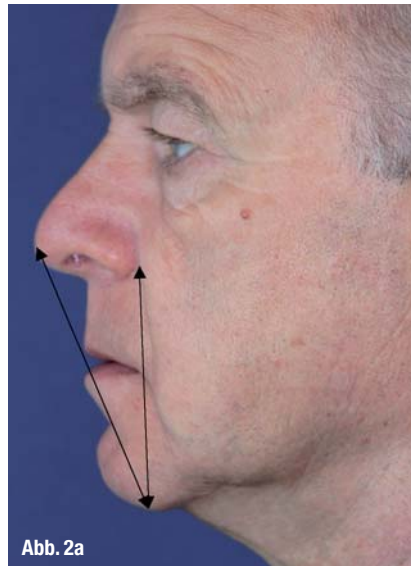


Abb. 2a

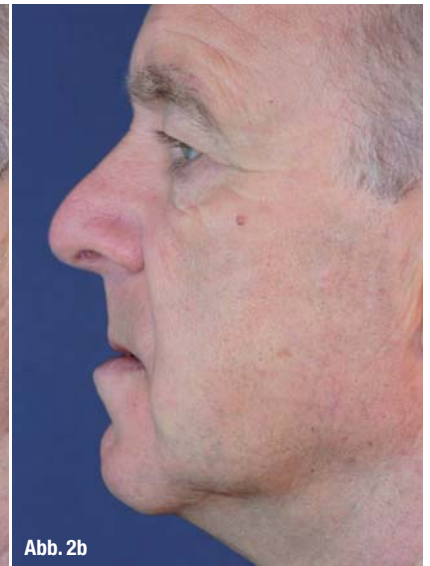

Abb. 2b

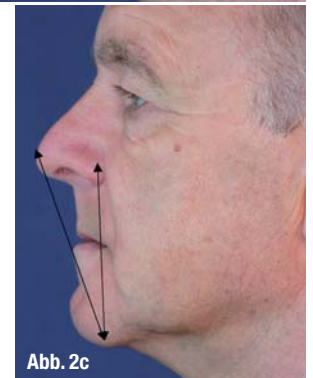


Abb. 2c

Bei der Planung der Suprakonstruktion gilt es jetzt anhand von Modellen den gewünschten Höhengewinn in die Konstruktion des Zahnersatzes zu integrieren. Optimal ist eine Höhe, die dem ursprünglichen vorhandenen Alveolarkamm in jungen Jahren und der ursprünglich vorhandenen individuellen Zahnkronenhöhe entspricht. Denn so kann eine optimale Entlastung der Kiefergelenke erreicht werden, eine Dekompression ohne Überlastung. Hier können im Zweifelsfall auch vom Patienten mitgebrachte Fotos von früher hilfreich sein.

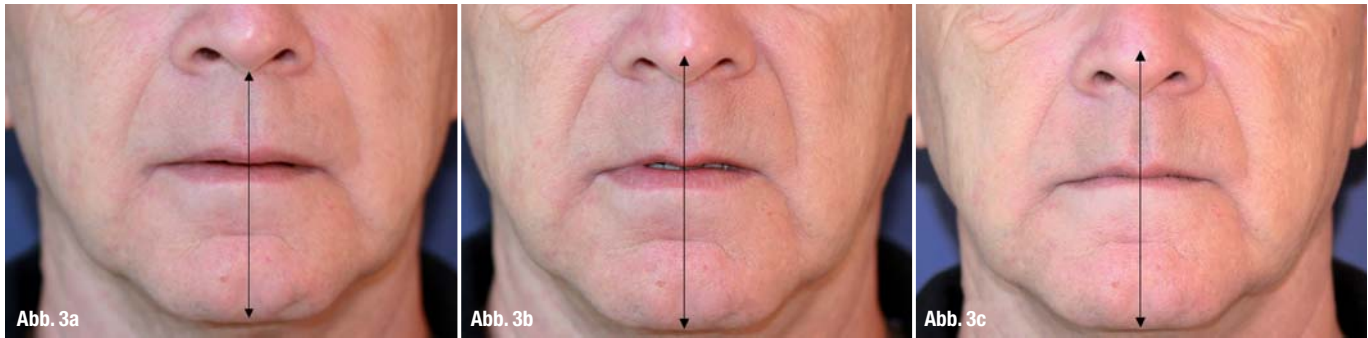Wenn das Ergebnis dem ursprünglichen Zustand von der gewonnenen Höhe her weitgehend entspricht, zeigen sich nach dem Einsetzen die positiven ästhetischen „Nebeneffekte“ sofort:

Das Untergesicht wird verlängert und durch die Streckung wieder schmaler und gefälliger, durch das Lippenschild der Prothese werden die Nasolabialfalten sozusagen von unten her „unterfüttert“ und glätten sich erheblich. Die Wangen werden voller und das Gesicht wird dadurch frischer.

Die verschmälerten, eingefallenen Lippen werden ebenfalls von unten her aufgepolstert, durch die dem natürlichen Zustand entsprechende Vorwölbung der perioralen Region wieder mehr nach außen gestülpt, der Mund wirkt sofort voller und jugendlicher.

Mit dem optimalen Zahnersatz und der entsprechenden Unterpolsterung in situ kann dann überlegt werden, ob noch eine Feinkorrektur im Bereich der oberen Schichten nötig ist, wie z.B. der Einsatz von Fillern.

Dieser „mehrschichtige“ Ansatz bei der ästhetischen Wiederverjüngung des Untergesichts erfordert entweder die Behandlung durch einen auf allen Ebenen versierten Fachmann wie den MKG-Chirurgen oder alternativ eine gute Zusammenarbeit des im Bereich der Ästhetik tätigen Arztes mit dem behandelnden Zahnarzt.



### \_Fallbeispiel

Im folgenden Fallbeispiel stellte sich der Patient zwar nicht primär wegen ästhetischer Probleme bei uns vor, doch sind bei ihm die enormen Veränderungen des Untergesichts und die daraus resultierenden Auswirkungen auf die Ästhetik und das „äußere“ Alter besonders eindrucksvoll zu demonstrieren.

Als der 56-jährige Patient sich das erste Mal vorstellte, stand für ihn die Tatsache im Vordergrund, dass er seit mehreren Jahren nahezu zahnlos war und nun endlich die funktionelle Rehabilitation in Angriff nehmen wollte. Aus organisatorischen Gründen hatte er den Besuch beim Zahnarzt bzw. MKG-Chirurgen lange vor sich hergeschoben, obwohl ihm die Notwendigkeit eigentlich schon klar gewesen war. Da er selbst sich ebenso wie sein Umfeld an sein Aussehen weitgehend ohne Zähne gewöhnt hatte, bestand hier aber kein großer Leidensdruck.

Eserfolgte die Planung für Ober- und Unterkiefer im Hinblick auf eine schnelle und bezahlbare Lösung. Da die vorhandene Situation bei dem nahezu zahnlosen Patienten wenig Rückschlüsse auf die früheren Verhältnisse bezüglich Farbe, Form und Platzverhältnissen zuließ, war hier die Simulation der Zahnrekonstruktion mittels spezieller Software am Computer besonders bedeutsam (s. Abb. 1a–c).

Mittels ZRS (ZahnRekonstruktionsSystem) lässt sich bei Patienten, die zahnlos sind, Farbe, Form und Platzverhältnisse definieren, denn beim zahnlosen Patienten fehlen einem jegliche Informationen, wie es mal war. Unbestritten ist die Tatsache, dass die Frontzähne das Gesicht eines Menschen prägen. Beim ZRS werden „neue“ Zahnreihen unter Verwendung üblicher Bildverarbeitungstools in das Foto des lächelnden Gesichts eingefügt. Länge der Zähne, Breite der Zähne; Farbe der Zähne, Anordnung der Front werden individuell dem Patientengesicht zugeordnet.

Dazu muss das Gesicht analysiert und vermessen werden. Die Umsetzung ist dann eine Zusammenarbeit von Zahnarzt und Zahntechniker.

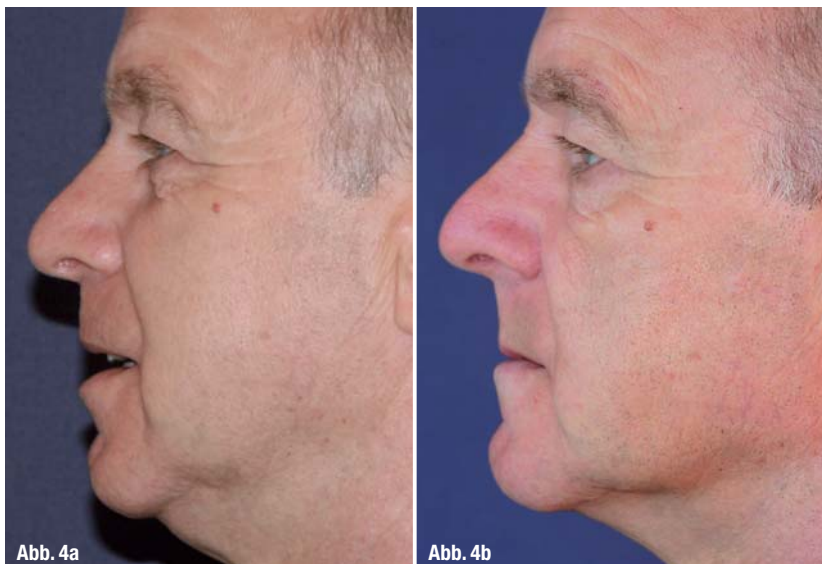In unserem Fall sollten im bereits zahnlosen Unterkiefer vier Implantate gesetzt werden, und zwar Regio 33, 31, 41 und 43, um darauf eine Vollprothese zu verankern, im Oberkiefer galt es die Zahnreste 13, 21, 22, 23 und 24 zu entfernen und in Anbetracht des noch ausreichend vorhandenen Alveolarkamms zunächst eine normale Vollprothese ohne Implantatunterstützung einzugliedern.

Beide Eingriffe, die Implantation und die Entfernung der Zähne, erfolgten in einer Sitzung und gelangen komplikationslos. Die Einheilung der Implantate verlief zeitgerecht, sodass nach der röntgenologischen Überprüfung der Ossifikation dreieinhalb Monate später die Freilegung durchgeführt und die endgültige Prothetik angepasst werden konnte.

Das Gesamtergebnis war für den Patienten trotz der Demonstration bzw. Simulation im Vorfeld eine absolute Überraschung, denn abgesehen von den funktionellen Veränderungen z.B. beim Sprechen und den wiedergewonnenen Möglichkeiten z.B. beim Essen, faszinierte ihn vor allem sein Blick in den Spiegel.

Die Abbildungen 2a bis c und 3a bis c zeigen mittels Hilfspfeilen (alle sind gleich lang) die Veränderung der Proportionen des Untergesichts.

Wenn der Patient zunächst den Ober- und Unterkiefer-Zahnersatz im Mund hat (Abb. 2a und 3a), sehen wir einen harmonischen Verlauf der Oberlippe in Hinsicht auf die Ästhetik-Linie nach Ricketts. Erst dann, wenn man den Oberkiefer-Zahnersatz herausnimmt (Abb. 2b und 3b) und anschließend den Unterkiefer-Zahnersatz (Abb. 2c und 3c), bemerkt man die massiven Veränderungen.



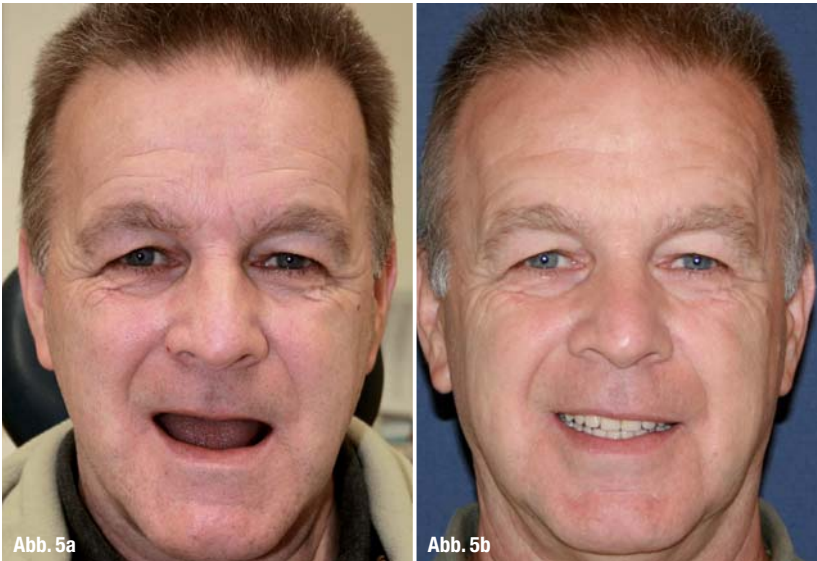

Abb. 5a

Abb. 5b

Die Verkürzung des Untergesichts zeigt sich bei gleichbleibender Pfeillänge anhand der Wanderung der oberen Pfeilspitze nach oben, in der Profilansicht (Abb. 2a-c) zeigt sich zusätzlich deutlich das Zurückweichen des Oberkiefers und das Nachrücken des Unterkiefers, wenn die Polsterung durch das Lippenschild der Prothese wegfällt. Auf den Abbildungen 4a und 4b (ohne Prothesen) bzw. 5a und 5b (mit Prothesen) sieht man deutlich die Gesamtveränderung des Patienten im vorher/nachher-Vergleich. Vom Erscheinungsbild her schätzte man ihn nachher gut zehn Jahre jünger. Das Gesicht war wieder länger und dynamischer, der Mund nicht mehr greisenhaft eingefallen, sondern voller und vitaler, die Nasolabialfalten nicht mehr so tief und scheinbar sorgenvoll vergrämt. Die ganze Persönlichkeit wirkte durch die eigentlich rein äußerlichen Veränderungen zum Positiven verändert. Ob noch eine Feinkorrektur des Gesamtbildes z.B. mittels Lidplastik erfolgen soll, hat der Patient für sich noch nicht entschieden, denn im Augenblick ist er bereits mit dem Erreichten außerordentlich zufrieden.

### \_Fazit

Da jeder im Sinne der Ästhetik wirkende Arzt in erster Linie von der Patientenzufriedenheit und seinem daraus resultierenden Ruf lebt, sollte keinem der berühmte Zacken aus der Krone brechen, wenn er bei dem einen oder anderen Patienten den Zahnarzt hinzuzieht und dieser einen wesentlichen Beitrag zum Gesamterfolg leistet. Die Patienten werten den „ganzheitlichen“ Blick auf die Problematik unserer Erfahrung nach als Kompetenz.

### \_Autor



#### Dr. Dr. Michael Wiesend

Koblenzer Straße 11-13, 56410 Montabaur  
Tel.: 0 26 02/1 22-6 40, Fax: 0 26 02/1 22-6 49  
E-Mail: info@mkg-montabaur.de  
Von 2002 bis 2007 in der Klinik für Mund-, Kiefer- und Gesichtschirurgie, Zentrum für Implantologie, Ästhetische Gesichtschirurgie des Klinikums Osnabrück tätig. Zunächst als Assistenzarzt, später als Oberarzt.

Seit 1. Juli 2007 Praxis im Katholischen Klinikum

Koblenz Montabaur. Seit 1. Juli 2011 nun Chefarzt der Hauptfachabteilung für MKG-Chirurgie des Katholischen Klinikums Koblenz Montabaur



### face

Neu  
easy-graft®CLASSIC 250  
• Ideal für Socket Preservation im Prämolaren- und Frontzahnbereich.  
• Eine effiziente Defektdeckung als Membranäquivalent.

easy-graft®CLASSIC

bionic sticky granules

easy-graft® 250  
CLASSIC

soft aus der Spritze  
im Defekt modellierbar  
härtet in situ stabil aus  
100% resorbierbar  
100% synthetisch

Das  $\beta$ -TCP Composite für alle Indikationen

#### Vertriebspartner in Deutschland

Paropharm GmbH, Singen  
Telefon 0180 137 33 68  
www.paropharm.de

Nemris GmbH, Neukirchen b. Hl. Blut  
Telefon 09948 90418 0  
www.nemris.de

Hager & Meisinger GmbH, Neuss  
Telefon 02131 20120  
www.meisinger.de

DS  
DENTAL

Degradable Solutions AG  
Wagistrasse 23 · CH-8952 Schlieren  
Telefon: +41 43 433 62 60  
Fax: +41 43 433 62 61

dental@degradable.ch · www.easy-graft.com

„the swiss rock...“