

Herbst-Scharnier

Die Wiederauferstehung einer alten, aber genialen Idee

| ZT Michael Schön, Dr. Johanna Franke, Dr. Torsten Krey

Der Erfinder Dr. Emil Herbst veröffentlichte 1909 seine Idee, eine Klasse II-Distalbissslage mit einer feststehenden Apparatur zu korrigieren. Die Methode mit der damals noch sehr reparaturanfälligen Konstruktion geriet jedoch für lange Zeit in Vergessenheit. Erst durch die verbesserte Herstellungstechnik gewann das Herbst-Scharnier wieder an Bedeutung. In der folgenden Falldokumentation schildert ein Team von zwei Kieferorthopäden und einem Zahntechniker die Umsetzung.

Der Erfinder Dr. Emil Herbst veröffentlichte erstmals anlässlich des Berliner Zahnärztekongresses 1909 seine Idee, eine Klasse II-Distalbissslage mit einer feststehenden Apparatur zu korrigieren. Das Ziel war es, den Unterkiefer dauerhaft und kompromisslos in einer stabilen Vorschublage (einer therapeutischen Position) zu halten und gleichzeitig das Gesichtprofil zu harmonisieren. Nach 1934 geriet diese Methode in Vergessenheit und wurde erst seit 1977 von Prof. Hans Pancherz wieder aufgegriffen und klinisch-experimentell untersucht. Pancherz zeigte, dass mit dem Herbst-Scharnier eine Stimulierung des Unterkieferwachstums möglich ist. Die Apparatur weist eine kombiniert dentoalveoläre und skelettale Wirkungsweise auf und führt zuverlässig zu einer Normalisierung der Okklusion. Durch die heutigen Herstellungstechniken hat man die anfängliche Reparaturanfälligkeit, die immer auch mit großem finanziellem und technischem Aufwand geschieht, sicher im Griff. Dadurch ist diese Apparatur wieder etabliert und aus der modernen kieferorthopädischen Praxis nicht mehr wegzudenken. Das Herbst-Scharnier gleicht einem künstlichen Gelenk, das Ober- und Unterkiefer miteinander verbindet. Doppelseitige Teleskope, die aus ei-

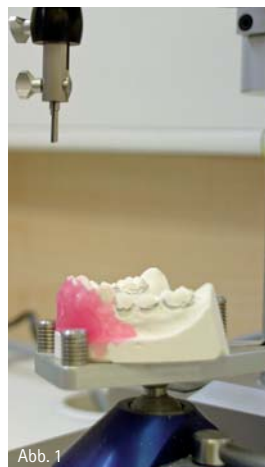

Abb. 1



Abb. 2



Abb. 3

Abb. 1: Anzeichnen des prothetischen Äquators (Modellgussverfahren). – Abb. 2: Herstellung der Dublierform aus Silikon. – Abb. 3: Silikonform, Anfangsmodelle, Einbettmassemmodelle (gelb).

nem Führungsrohr und einer Gleitstange bestehen und über kieferorthopädische Bänder oder besser gegossene Metallschienen an den Zahnreihen befestigt werden, führen den Unterkiefer in eine mesiale Lage und erlauben in Klasse I-Relation Öffnungs- und Schließbewegungen sowie leichte Seitwärtsbewegungen. Die Länge der Führungsrohre (Außenteleskop) bestimmt dabei das Ausmaß der Unterkieferverlagerung und verhindert ein Zurückgleiten des Unterkiefers in die ursprüngliche distale Position. Der Patientenkomfort sowie die kosmetischen

und hygienischen Bedingungen bei eingegliedertter Apparatur sind akzeptabel. Insgesamt wird das gegossene Herbst-Scharnier nach einer gewissen Eingewöhnungszeit gut toleriert.

Die Apparatur kann im weiteren Sinne als feststehendes funktionskieferorthopädisches Gerät bezeichnet werden. Die Vorteile liegen hierbei klar auf der Hand. Mit dem Moment der Eingliederung setzt die Wirkung sofort und ununterbrochen, das heißt 24 Stunden pro Tag, ein. Das Therapieziel kann somit unabhängig von der Compliance des Patienten in einer kurzen Behand-




Abb. 4: Wachsmodellation mit Gewinde Regio 26. – Abb. 5: Fertige Wachsmodellation in beiden Kiefern, angestiftet. – Abb. 6: Oberkieferguss, abgestrahlt. – Abb. 7: Aufgepasster Modellguss OK/UK. – Abb. 8: Fertig hochglanzpolierter Modellguss OK/UK. – Abb. 9: Kontrolle der Position von Gewinde und Tubes im Fixator. – Abb. 10: Eingepasstes konfektioniertes Gewinde vor dem Lasern.

lungszeit von sechs bis neun Monaten erreicht werden. Behandlungsindikationen sind skelettale Klasse II-Dysgnathien mit Rücklage des Unterkiefers. Der ideale Zeitpunkt zur Eingliederung des Herbst-Scharniers ist erreicht, wenn der Zahnwechsel in den Stütz zonen abgeschlossen und das pubertäre Wachstumsmaximum erreicht oder sogar überschritten ist. Neben dem klassischen Behandlungsspektrum der herausnehmbaren FKO-Geräte können bei der Therapie mit der Herbst-Apparatur

auch unkooperative Patienten, Mundatmer und Patienten in der postadoleszenten Wachstumsphase erfolgreich behandelt werden.

Das gegossene Herbst-Scharnier

Bei der klassischen Konstruktion der Apparatur werden die Teleskope an kieferorthopädischen Bändern befestigt und mit Drahtelementen transversal verbunden. Trotz extra dicken Bändern ist diese Variante sehr bruch- und reparaturanfällig. Darüber hinaus ist

die Vorbereitung in der kieferorthopädischen Praxis (Separation und Bandanprobe) bei dieser Vorgehensweise relativ zeitaufwendig. Moderne Herstellungstechniken wie Lasertechnik und NEM-Guss ermöglichen dagegen ein stabiles und dennoch graziles sowie in seiner Gestaltung sehr flexibles gegossenes Gerät. Der Kostenaufwand der Laborarbeit liegt hierbei etwas höher, dafür ist jedoch der Zeitaufwand in der Praxis geringer, es erfolgt ausschließlich ein Abdruck in beiden Kiefern inklusive Konstruktionsbissnahme. Insgesamt ist die Kostenkalkulation bei beiden Versionen etwa gleich hoch anzusetzen. Bei dem Bänder-Herbst ist allerdings mit Reparaturen und unkalkulierbaren Zusatzkosten sowie zusätzlicher Behandlungszeit aufgrund der Therapieunterbrechung zu rechnen. Um einen reibungslosen Verlauf der Unterkieferverlagerung zu gewährleisten, ist daher heutzutage eindeutig dem gegossenen Herbst-Scharnier der Vorzug zu geben.

Mittlerweile gibt es eine Vielzahl an Modifikationen der klassischen Herbst-Apparatur. Dadurch haben sich neue Anwendungsgebiete im klinischen Bereich ergeben. Im Folgenden wollen wir kurz auf die Idee von Emil Herbst mit der oben beschriebenen Indikation eingehen und einen Einblick in die zahntechnische Herstellung im kieferorthopädischen Fachlabor gewähren (Abb. 1–14).



Abb. 11: Fertiges Herbst-Scharnier in der Aufsicht. – Abb. 12: Eingepasste Scharniere nach Konstruktionsbiss im Fixator. – Abb. 13: Modifikation: OK-Herbst mit Hyraxschraube. – Abb. 14: Modifikation: UK-Herbst nach Dres. Richter: Prämolaren nicht gefasst.

Ein besonderer Patientenfall

Der folgende Fall zeigt die Besonderheit, dass das Herbst-Gerät mit einer selbstligierenden Lingualapparatur im Oberkiefer kombiniert wurde. Der Patient stellte sich zu einer Zweitbehandlung mit 15 Jahren und elf Monaten vor. Im Anfangsbefund zeigt sich extraoral deutlich die Rücklage des Unterkiefers, die Supramentalfalte ist ausgeprägt. Intraoral dominiert eine vergrößerte sagittale Frontzahnstufe von 7 mm bei retroinklinderter Oberkieferfront und ausgeprägt anteinklinderter und lückiger Unterkieferfront. Es besteht eine Distalbissslage (Klasse II/1), die rekonstruierte Frontzahnstufe beträgt 14 mm. Der Biss ist tief bei horizontalem Wachstumsmuster, das untere Gesichtsdrittel erscheint verkürzt (Abb. 15–21).

Aufgrund der stark anteinklindierten Unterkieferfront sowie des deutlichen Klasse II-Profiles wurde neben der Therapie mit dem Herbst-Scharnier eine

	Bänder-Herbst	gegossenes Herbst
VORTEIL	<ul style="list-style-type: none"> – im eigenen Labor herstellbar – geringere Laborkosten – evtl. besserer Halt bei sehr konischen Zähnen, da interdental Verankerung 	<ul style="list-style-type: none"> – geringer Zeitaufwand in der Praxis – sehr hohe Passgenauigkeit – flexible Gestaltung/Modellation (z. B. nach Dres. Richter) – Kombination mit diversen Zusatzelementen möglich (Hyraxschraube, Knöpfchen, Brackets ...) – Position der Gewinde frei wählbar – kein Lot; Lasertechnik
NACHTEIL	<ul style="list-style-type: none"> – aufwendige Vorbereitungszeit in der Praxis (Sep, Bandanprobe) – Lot – hohe Bruchgefahr – Instabilität – Position der Gewinde und Zusatzelemente ist direkt von der Zahnposition abhängig – zeitaufwendige und schwierige Laborherstellung – ggfs. Behandlungsunterbrechung wegen Reparatur 	<ul style="list-style-type: none"> – höhere Laborkosten (Fremdlabor) – evtl. schlechterer Halt bei sehr konischen Zahnkronen

kombiniert kieferorthopädisch-kieferchirurgische Therapie diskutiert. Der Patient sprach sich jedoch deutlich gegen ein operatives Vorgehen aus. Zu Beginn der kieferorthopädischen Behandlung wurde eine gegossene Herbst-Schiene in beiden Kiefern ein-

gegliedert. Im Oberkiefer wurde eine Konstruktion mit Palatinalbügel und Tubes Regio 14 und 24 palatinal gewählt. Die Unterkieferschiene wurde mit Lingualbügel und Tubes Regio 33 und 43 bukkal gestaltet. Um einen ausreichenden Vorschub des Unterkiefers

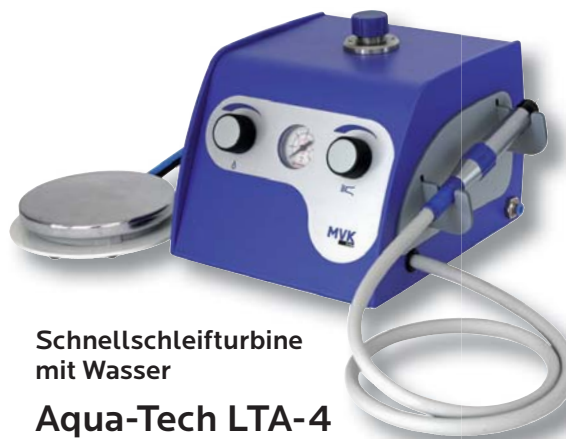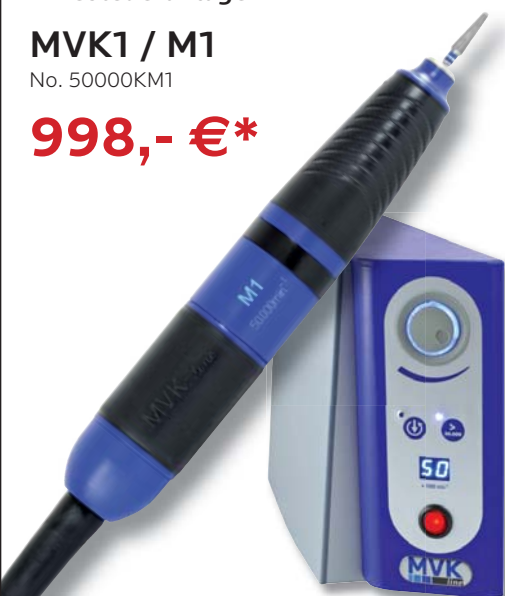ANZEIGE

Die Zukunft in Ihren Händen The future in your hands

Kniesteueranlage

MVK1 / M1

No. 50000KM1

998,- €* €*Schnellschleifturbine
mit Wasser

Aqua-Tech LTA-4

No. 30000LTA-4

1038,- €* €*

Fräsgerät

FG-2

No. 50000TFG/FM-4

3198,- €* €*

52. Bayerischer Zahnärztetag
Besuchen Sie uns auf Stand B66



MVK
line dental

* Änderungen vorbehalten.
Alle Preise zzgl. MwSt.
* Subject to alteration.
All prices without tax.

Made in Germany



MVK-line GmbH
Hauptstraße 45 A
D-30974 Wennigsen
fon: +49 5103 70499-0
fax: +49 5103 70499-9
info@mvk-line.de
www.mvk-line.de

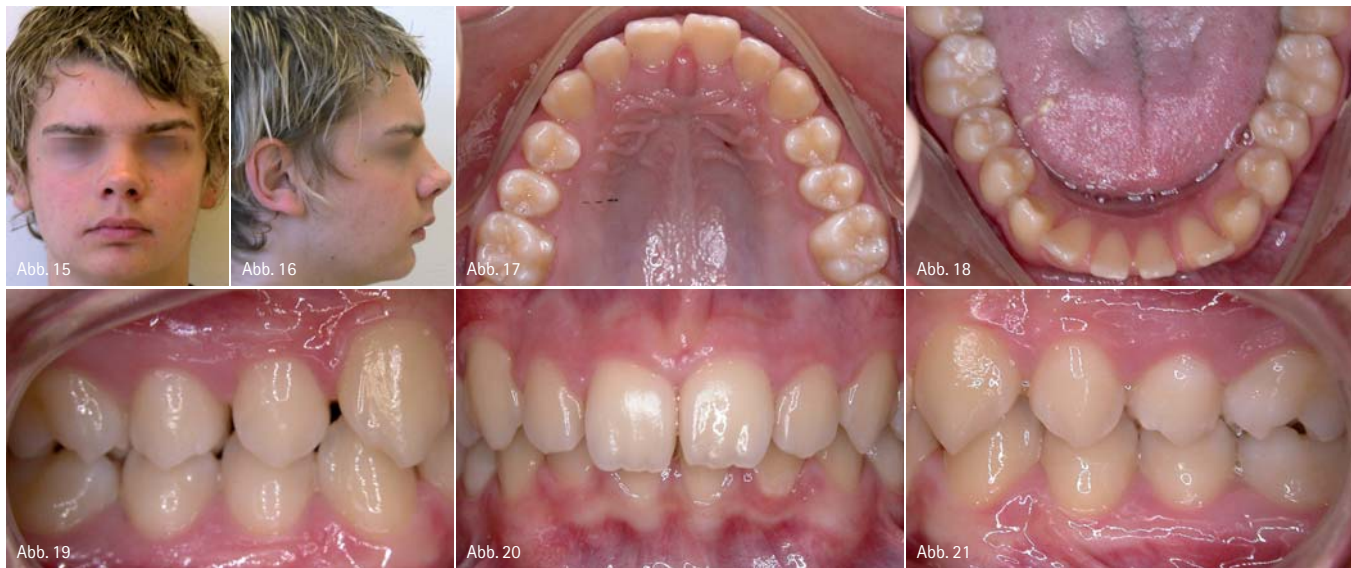

Abb. 15–21: Anfangsbefund, Distalbilage.

in eine Klasse I-Relation zu ermöglichen, sollten zunächst die Fronten aufgerichtet werden. Hierfür wurde im Oberkiefer eine selbstligierende Lingualapparatur (In-Ovation® L) mit der gegossenen Schiene verbunden. Die Unterkieferfront wurde mit dem In-Ovation® R-System von labial beklebt,

die Front wurde aufgerichtet und die Lücken wurden geschlossen (Abb. 22, 23, 26). Im Anschluss wurden die Herbst-Scharniere eingesetzt und für neun Monate belassen (Abb. 24, 25). Durch das Herbst-Scharnier konnte eine Neutralokklusion sowie eine deutliche Verbesserung des Profils erreicht

werden. Neben einer Beeinflussung der sagittalen Ebene konnte auch eine wesentliche Harmonisierung der Vertikalen erreicht werden (Abb. 27, 28). Für die weitere Therapie wurden hierauf die restlichen Zähne – im Oberkiefer von lingual, im Unterkiefer von labial – mit einem selbstligierenden System beklebt. Inzwischen befindet sich der Patient in der Endphase der Multibracketbehandlung. Der restliche Lückenschluss im Oberkiefer sowie die Feineinstellung der Okklusion stehen noch aus (Abb. 29–33).

Begleitende Physiotherapie

Neben der allgemeinen Indikation einer Statikkontrolle des Patienten am Anfang einer kieferorthopädischen Behandlung durch einen Orthopäden oder Physiotherapeuten ist eine physiotherapeutische Einschätzung von Halteapparat und Muskulatur vor der Eingliederung des Herbst-Scharniers besonders zu empfehlen. Zu Beginn einer jeden kieferorthopädischen Therapie wird in unserer Praxis die manuelle Strukturanalyse nach Prof. Dr. Axel Bumann durchgeführt. Wenn eine Herbst-Apparatur geplant ist, wird dabei besonders auf mögliche Restriktionen der suprahyoidealen Muskulatur geachtet. Zu einem einfachen Test wird der Patient in sitzender Position aufgefordert, die Schneidekanten in Kantenstellung zu bringen, die Lippen locker zu schließen und in diesem Zustand

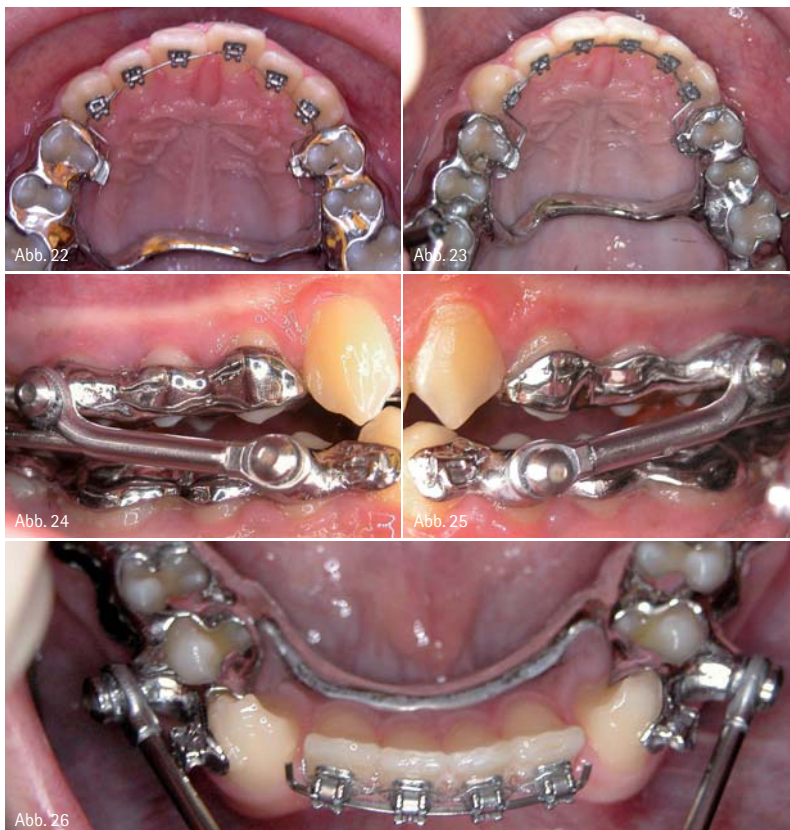

Abb. 22, 23: Ausformung der Oberkieferfront mit In-Ovation L-Brackets und Verankerung über die gegossene Herbst-Schiene. – Abb. 24, 25: Eingegliederte Herbst-Scharniere. – Abb. 26: Ausgeformte UK-Front.

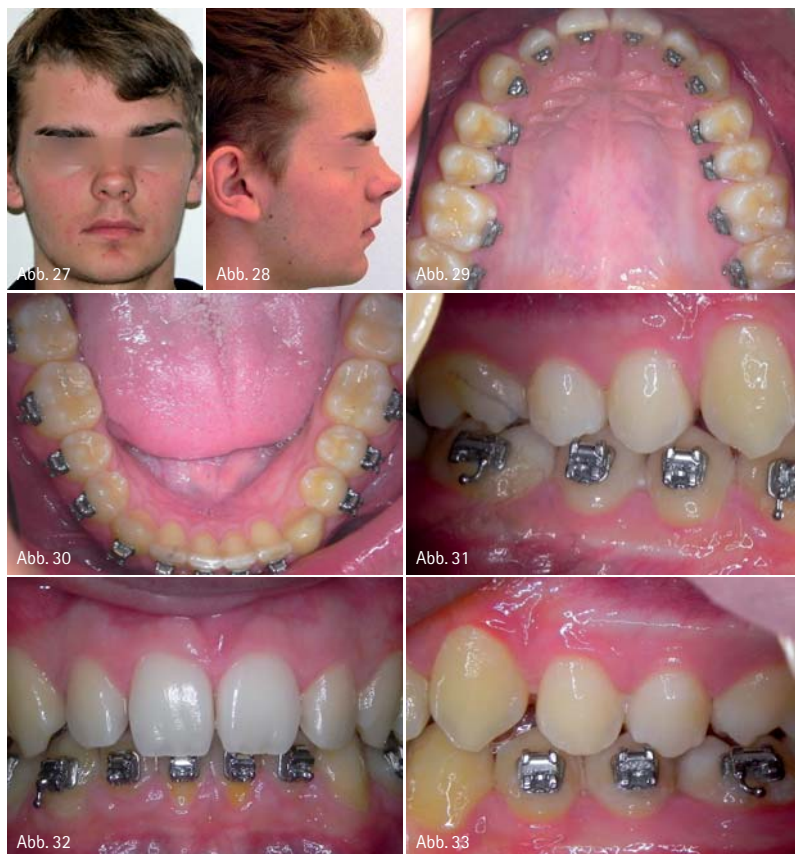

Abb. 27–28: Extraoraler Zustand nach Entfernung der Herbst-Schärniere. – Abb. 29–33: Aktueller intraoraler Zustand, Neutralokklusion.

den Kopf so weit wie möglich nach hinten zu neigen. In maximaler Dorsalexension des Kopfes wird nun überprüft, ob sich die Inzisiven noch in Kopfbissposition befinden. Ein vertikaler oder sagittaler Spalt zwischen den Schneidekanten gibt Hinweise auf eine unzureichende Länge der suprahyoidalen Muskulatur. Bei solch einem Befund sollte auf jeden Fall die entsprechende Muskulatur gedehnt und auf die Unterkiefervorverlagerung vorbereitet werden, da es ansonsten zu einem überdimensionalen reziproken Zug und somit zu einem zusätzlichen Therapiehindernis kommt.

Physiotherapeutisch sollte der Patient auf eine Anteroposition des Kopfes untersucht und eine der möglichen Ursachen (Steilstellung der unteren HWS, Extensionsposition der oberen HWS, Cranialposition des Os hyoideums, kompensatorische Haltung aufgrund BWS-Kyphose, Mundatmung ...) abgeklärt bzw. behandelt werden. Da während der Physiotherapieausbildung das Kiefergelenk nur randständig oder gar nicht abgehandelt wird, sollte ein

geeigneter Therapeut für eine reibungslose Zusammenarbeit mit dem Kieferorthopäden im Bereich CMD/Kiefergelenk entsprechend weitergebildet sein. Weitere Informationen und eine Liste mit Therapeuten finden sich unter anderem unter www.cranioconcept.de. Nähere Informationen und Kurstermine unter angegebener Adresse.



autoren.

ZT Michael Schön
Dr. Johanna Franke
Dr. Torsten Krey

kontakt.

life-dental & Partner GBR

Westerwaldstraße 11, 35745 Herborn
Tel.: 0 27 72/58 21 48
E-Mail: info@life-dental.de
www.life-dental.de

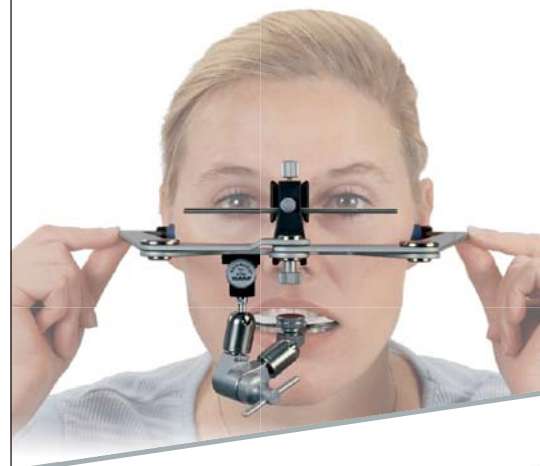
SAM 3 100% ZENTRIK

höchste Präzision
durch konische Arretierung
im Arcon-Artikulator



AXIOQUICK® TRANSFERBOGEN SYSTEM

schnelle und symmetrische Ausrichtung
zur Referenzebene, Nivellierstab
zum Vergleich mit der Interpupillarlinie.
Abnehmbarer Bissgabelträger torsionsfrei
und sicher mit nur einer Verbindung



MSF

das komplette Modellsystem mit Parallel-
Stufenpin mit Hülse, Pinbohrmaschine,
Dublierpins, Magnet-Splitcast-Formern

SAM®

www.sam-dental.de