

# 3-D-gesteuerte Implantation mit Sofortbelastung im ästhetischen Bereich

Eine minimalinvasive Behandlung in allen Bereichen der Medizin ist stets Patientenwunsch. In der Implantologie ist dieses heute bei Anwendung der zur Verfügung stehenden digitalen und konventionellen Techniken umsetzbar, wenn diese ineinandergreifend im Team der Behandler für den Patienten eingesetzt werden, wie dargestellte Kasuistik zeigt.

Dr. Dr. Rainer Fangmann, M.Sc. Implantologie/Wilhelmshaven

■ Bei dem nachfolgenden Fall handelt es sich um eine 66-jährige norddeutsche Nichtraucherin in gutem allgemeinen Gesundheits- und Ernährungszustand. Die Patientin steht in keiner medikamentösen Behandlung und hat keine Allergien.

## Orale und dentale Anamnese

Die Patientin weist zahlreiche Füllungen mit unterschiedlichen Materialien nebeneinander auf sowie multiple prothetische Versorgungen bei altersentsprechendem Gebiss mit zum Teil bestehenden Lücken. Die Patientin präsentierte sich mit einer Erwachsenen-Parodontitis. Sie gab an, dass die durch die Parodontitis verursachte Entzündung in den letzten Jahren die Kosten beim Hauszahnarzt gesteigert habe. Sie wurde jetzt, nach parodontalbedingtem Verlust des Frontzahnes 21 im Oberkiefer, an mich überwiesen. Seitens der Patientin bestand der Wunsch nach einer Rehabilitation durch festsitzenden Zahnersatz. Eine darüber hinausgehende Rehabilitation wurde aus wirtschaftlichen Gründen mehrfach von ihr abgelehnt.

## Klinische Untersuchung

Die klinische Untersuchung zeigte eine Zahnücke in Regio 21. Der Zahn 12 wies eine seit Jahren bestehende metallkeramische Kronenversorgung auf, der Zahn 11 ist mit zwei 3- bis 4-flächigen Kunststofffüllungen versehen. Im zweiten Quadranten besteht eine mesiale Anhängerbrücke 22–23–24. In Regio 21 zeigte sich ein durch parodontale Entzündungen bedingter Knochendefekt und in Regio 22 zudem, durch die überlange Zeit bestandene Brückengliedsituation, der typische Knochenabbau.

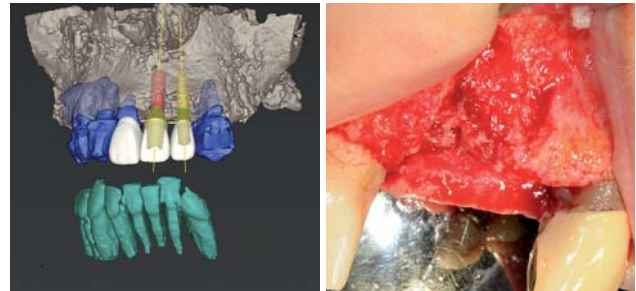


Abb. 1a: Räumliche Darstellung vor Augmentation. – Abb. 1b: Klinische Situation vor Augmentation.

## Behandlungsplanung

Für die Schallücke Regio 21 und 22 wurde zunächst ein Knochenaufbau in Schalenteknik und der Einsatz von partikulärem autologen Material erwogen. Anschließend sollte eine 3-D-gesteuerte Implantation mit Sofortversorgung mittels Straumann® coDiagnostiX™ und Straumann® Guided Surgery Kit erfolgen. Die Beurteilung der Möglichkeit der Sofortbelastung bei entsprechender Primärstabilität der Implantate wurde über das Einbring-Drehmoment und den Osstell™ mentor-Wert beurteilt. Es wurde entschieden, in Regio 21 ein Straumann® Bone Level Implantat, Ø 4,1 mm, RC, SLActive® 12 bis 14 mm zu verwenden und in Regio 22 ein Straumann® Roxolid Bone Level Implantat, Ø 3,3 mm, NC, SLActive® 12 bis 14 mm (Abb. 1a und 2a).

## Chirurgisches Augmentationsverfahren

Es wurde ein Mukoperiostlappen abgeklappt, um die Ausdehnung des Knochendefektes zu evaluieren (Abb. 1b). In Regio 21 zeigte sich der Zustand nach parodontal be-

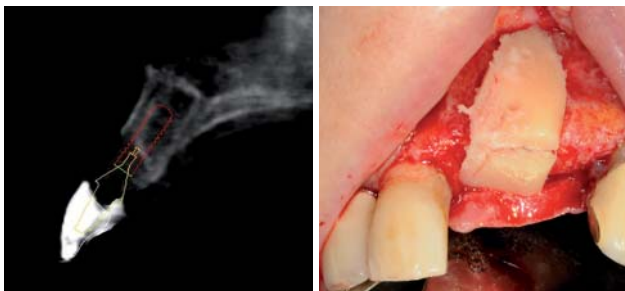

Abb. 2a: Planungsansicht Regio 21. – Abb. 2b: Intraorale Ansicht präaugmentativ.

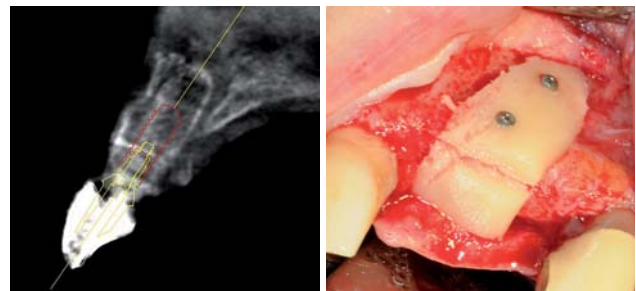


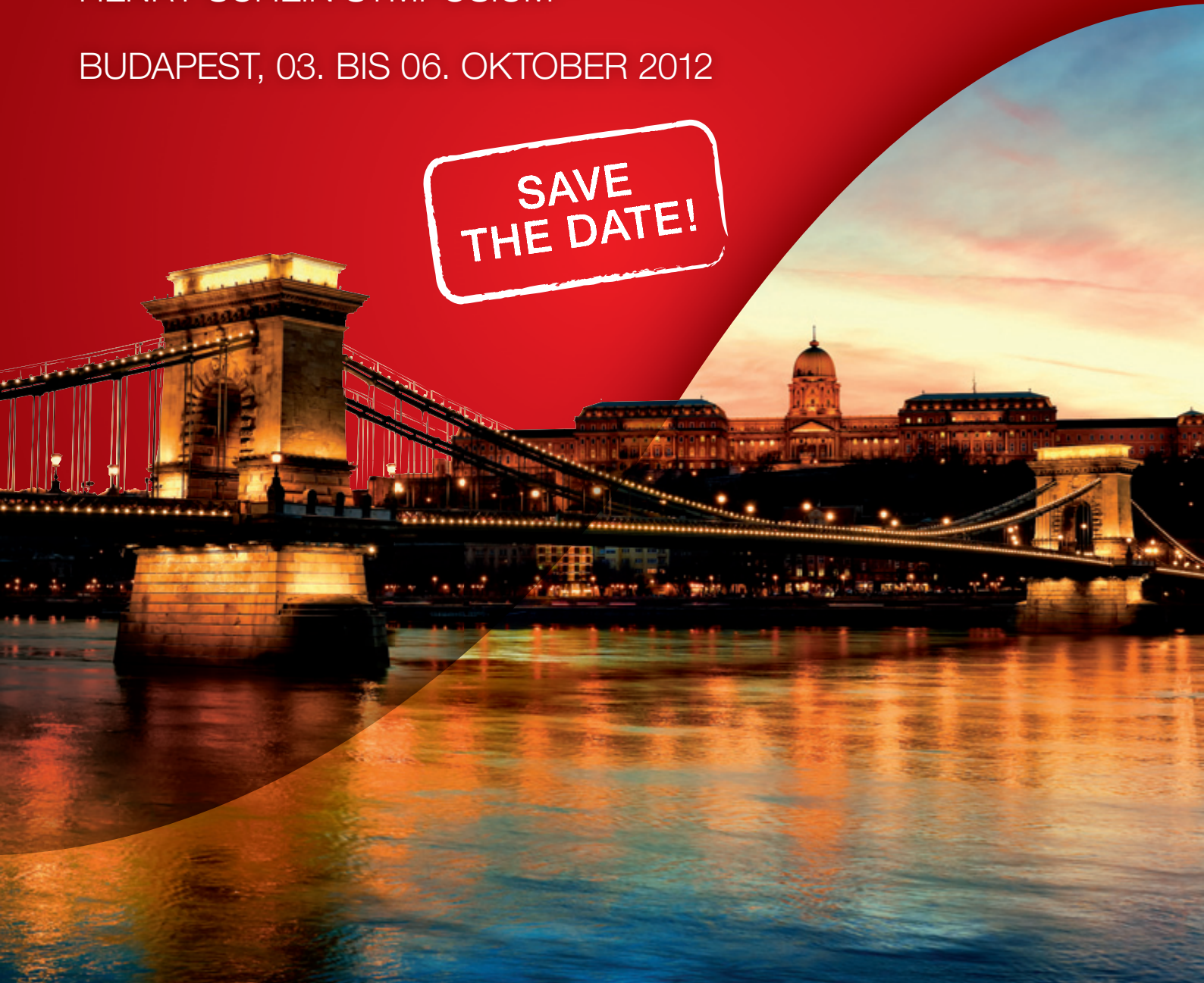Abb. 3a: Planungsansicht Regio 22. – Abb. 3b: Augmentat in situ mit Osteosyntheseschrauben fixiert.

# HORIZONTE ÜBERSCHREITEN – ZUKUNFT GESTALTEN

2. INTERNATIONALES  
HENRY SCHEIN SYMPOSIUM

BUDAPEST, 03. BIS 06. OKTOBER 2012

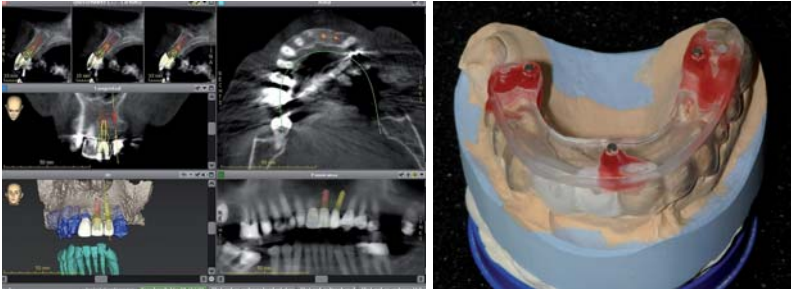
SAVE  
THE DATE!



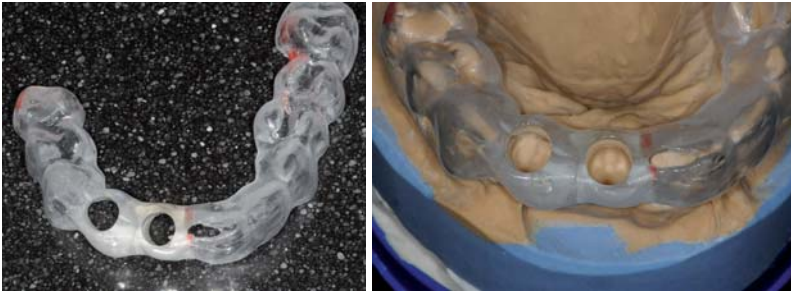Impressionen 2010

Erfolg verbindet.

 **HENRY SCHEIN**<sup>®</sup>  
DENTAL



**Abb. 4a:** Darstellung der Planung mittels Straumann® coDiagnostiX™. – **Abb. 4b:** Schablone der Straumann® coDiagnostiX™ Planung.



**Abb. 5:** Bohrschablone. – **Abb. 6:** Bohrschablone auf Modell.

dingtem Zahnverlust mit dem entsprechenden ossären Alveolarkammdefekt in horizontaler und vertikaler Höhe. Es wurde Knochen aus der Retromolarregion links mittels des Piezotoms 2 (Acteon Germany GmbH, Mettmann) entnommen und dem Defekt angepasst (Abb. 2b) sowie zusätzlich partikuläres Knochenmaterial mittels des Safescraper® (Meta Advanced Medical Technology C.G.M. S.p.A., Reggio Emilia, Italien). Die Knochenplatten wurden mit Osteosyntheseschrauben,  $\varnothing$  1,0 mm (Gebrüder Martin GmbH & Co. KG, Tuttlingen) fixiert (Abb. 3b) und mit partikulärem autologem Material überschichtet. Danach erfolgte nach diskreter Periostschlitzung der speicheldichte Wundverschluss.

### Präimplantologische Diagnostik und Guided Surgery Implantation

Drei Monate nach der ossären Augmentation erfolgte die Abformung für die geplante DVT-Aufnahme als Vorbereitung der Straumann® coDiagnostiX™ Planung (Abb. 4b) mit der infolge durchzuführenden Straumann® Guided Surgery Implantation. Hierzu wird der 3-D-Datensatz (DICOM) des DVTs direkt in die Planungssoftware importiert. Die Implantate werden unter Berücksichtigung der Patientenanatomie und des gewünschten prothetischen Ergebnisses positioniert. Nach Abschluss der Implantatplanung liefert die Software den Plan für die Herstellung der Bohrschablone mit dem gonyX™ und den chirurgischen Plan für das Straumann® Guided Surgery Kit. Die 3-D-Planung ergab die Umsetzung der Behandlungsplanung mit 14 mm Straumann® Bone Level Implantaten (Abb. 3a und 4a).

Die Bohrschablone (Abb. 5) wird mit dem Straumann® gonyX™ entsprechend des Schablonenplans hergestellt, der von coDiagnostiX™ für jedes Implantat geliefert wird. Die Bohrschablone enthält die Bohrhülsen, die die chirur-

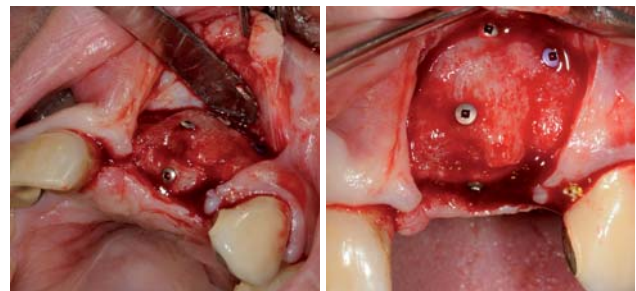
gischen Instrumente führen. Es wurde die Scanschablone zur Bohrschablone umgearbeitet. Zudem kamen Kunststoffhülsen und keine Titanhülsen zum Einsatz, da aus der Bohrschablone am Ende die Abdruckschablone werden sollte (Abb. 6).

Nach Reentry mit Abklappen des Mukoperiostlappens (Abb. 7) wurden zunächst die Osteosyntheseschrauben entfernt (Abb. 8). Nach Fixierung der Bohrschablone im Mund der Patientin wurde das Implantatbett mit den geführten Instrumenten präpariert (Abb. 9) und dann die Implantatinsertion vorgenommen. Das von der Planungssoftware gelieferte chirurgische Protokoll gibt an, welche Instrumente für die Präparation in jeder Implantatposition benötigt werden. Danach erfolgte nach Entfernung der Bohrschablone die Überprüfung der Implantatstollen mit entsprechenden Tiefenmesslehren (Abb. 10). Nun wurden die Implantate inseriert. Nach Entfernung der

Einbringhilfen wurden die Abdruckpfosten für eine offene Abformung eingebracht (Abb. 11). Es erfolgte die erneute Einsetzung der Bohrschablone, die nun die Funktion des Abdrucklöffels übernimmt. Die Abdruckpfosten werden mittels eines selbsthärtenden Kunststoffs aus einer Kartusche (VOCO Struktur 2 SC, VOCO GmbH) mit dem Abdrucklöffel (gleich Abdruckschablone ehemals Bohrschablone) verbunden (Abb. 12). Nach Abdrucknahme wurden die Verschlusschrauben auf die Implantate gesetzt und die Patientin mit dem von basal ausgeschliffenem Interimsersatz provisorisch versorgt.


### Laborverfahren

Die den Abdruckpfosten entsprechenden Manipulierimplantate wurden in den Abdruck gesetzt. In das ursprüngliche Gipsmodell wurden seitens des Zahntechnikers für die beiden Manipulierimplantate ausreichend große Stollen in das Gipsmodell getrieben und mit Gips fixiert. Nach Aushärtung wurde mit der Herstellung des sofortigen provisorischen Zahnersatzes für diese Schallücke im ästhetischen Bereich begonnen. Es kamen Straumann® Provisoriumsekundärteile RC und NC zur Anwendung. Die Provisoriumsekundärteile



**Abb. 7:** Reentry mit Abklappen des Mukoperiostlappens. – **Abb. 8:** Osteosyntheseschrauben in situ.

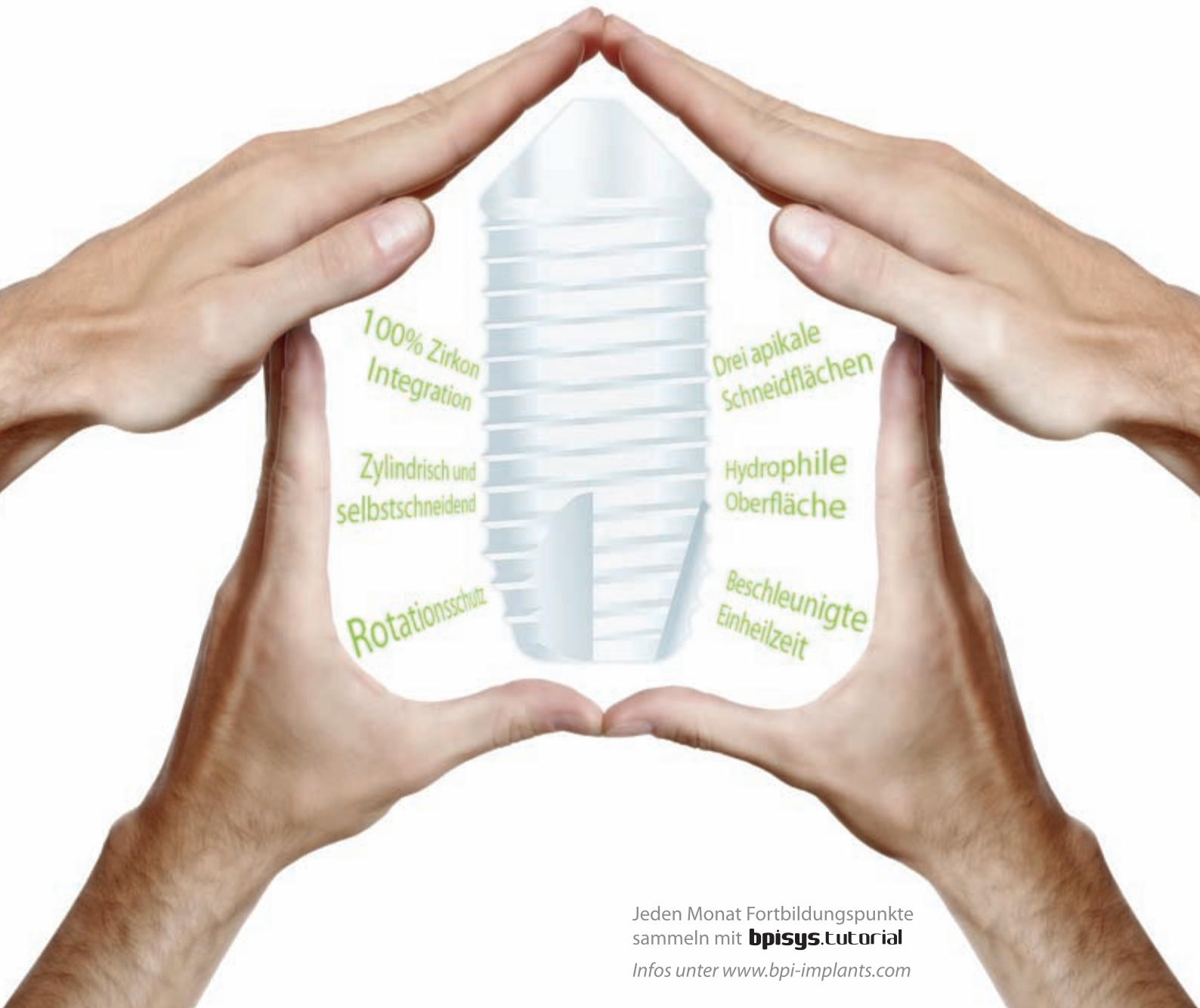
1  $\mu$ m



# bpisys.ceramic

die zweiteilige Zirkon Lösung

200  $\mu$ m



100% Zirkon  
Integration

Drei apikale  
Schneidflächen

Zylindrisch und  
selbstschneidend

Hydrophile  
Oberfläche

Rotationsschutz

Beschleunigte  
Einheilzeit

Jeden Monat Fortbildungspunkte  
sammeln mit **bpisys.tutorial**  
Infos unter [www.bpi-implants.com](http://www.bpi-implants.com)



## The Biological Solution in Implant Dentistry.

**BPI Biologisch Physikalische  
Implantate GmbH & Co. KG**

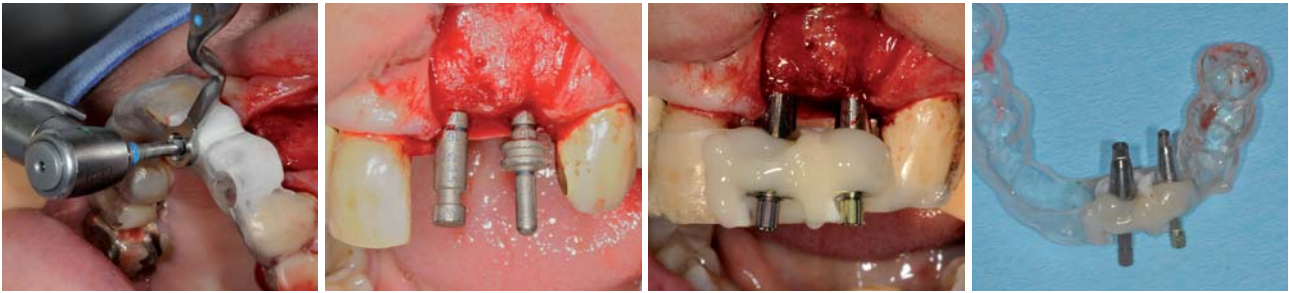
Tilsiter Straße 8 · D-71065 Sindelfingen

Tel.: +49 (0) 70 31 / 7 63 17-0

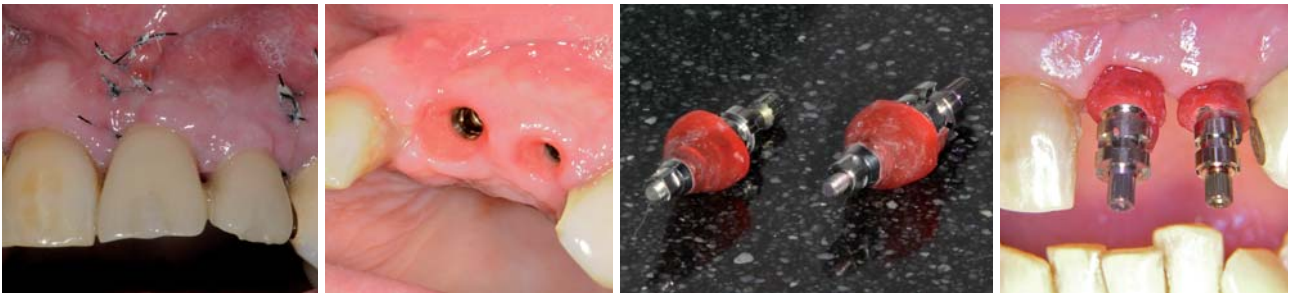Fax: +49 (0) 70 31 / 7 63 17-11

[info@bpi-implants.com](mailto:info@bpi-implants.com)

[www.bpi-implants.com](http://www.bpi-implants.com)



**Abb. 9:** Geführte Implantatstollenaufbereitung. – **Abb. 10:** Überprüfung der Implantatstollen mit entsprechenden Tiefenmesslehren. – **Abb. 11:** Abdruckpfosten in Abdruckschablone mittels eines selbsthärtenden Kunststoffs intraoral fixiert. – **Abb. 12:** Abdruckpfosten in Abdruckschablone.



**Abb. 13:** Temporäre Restauration des provisorischen Doppelkronenblocks. – **Abb. 14:** Gingivasituation nach Entfernung der temporären Restauration. – **Abb. 15:** Individualisierte RC- und NC-Abdruckpfosten. – **Abb. 16:** Individualisierte RC- und NC-Abdruckpfosten in situ.

wurden vom Zahntechniker bearbeitet, darauf das Provisorium als Doppelkronenblock hergestellt und abschließend poliert. Zahntechnisch wurde eine idealisierte konvexe ponticartige Doppelkronengestaltung mit deutlicher Separation für die Interdentalpapille angestrebt.

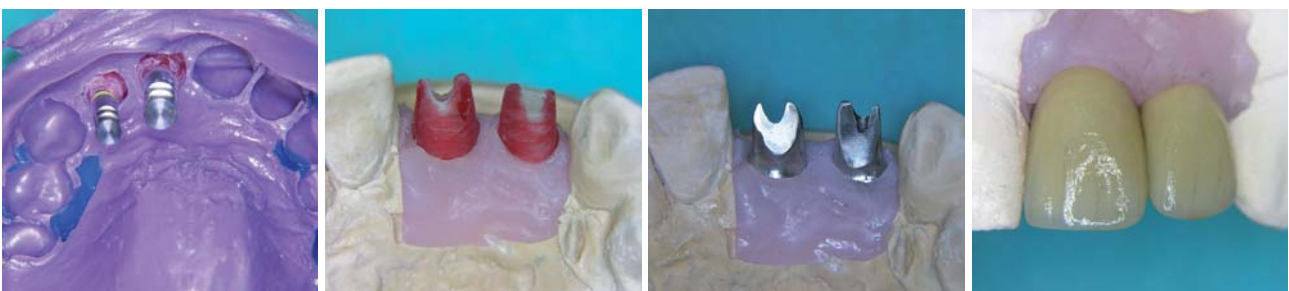### Einsetzen der provisorischen Komponente

24 Stunden später und nach Sterilisation des provisorischen Doppelkronenblocks wurde dieser eingesetzt (Abb. 13). In jeden der Schraubenkamine wurde zunächst ein in 0,2 % Chlorhexidin getränktes Schaumstoffpellet eingeführt und dieser dann mit lighthärtendem Kunststoff (Tetric EvoFlow) verfüllt. Es wurde der Kontakt mit der Gegenkieferbezahnung in allen Richtungen vermieden. Der Patientin wurde empfohlen, in den ersten Wochen nur weiche Speisen zu essen und das Abbeißen zu vermeiden. Zudem wurde ihr ein Antibiotikum (Clindamycin 300 mg 3/d über vier Tage) verordnet und die Anweisung gegeben, prophylaktisch eine Chlorhexidin-Mundspüllösung (0,2 %) zu verwenden. Die Nahtentfernung erfolgte zehn Tage postoperativ.

### Definitive Versorgung

Nach einer Osseointegrationszeit von mehr als sechs Monaten wurde die temporäre Restauration (Abb. 14) entfernt und mittels des Osstell™ mentors die Integration der Implantate evaluiert. Die inserierten Implantate zeigten eine zehnpromtente Zunahme des ISQ-Wertes und damit eine gute Osseointegration. Bei einer Sofortversorgung bzw. -belastung wird stets die klassische Einheilungsphase (Oberkiefer sechs Monate und Unterkiefer drei Monate – Empfehlung DGI) aus forensischen Gründen abgewartet. Das Weichgewebe war optimal abgeheilt und ausgeformt. Somit konnte als Abschluss der mund-, kiefer- und gesichtschirurgischen Behandlung die Herstellung der individuellen Abdruckpfosten (Abb. 15) erfolgen und seitens der überweisenden Hauszahnärztin mit der definitiven Versorgung begonnen werden.

Hier wurden zunächst die kunststoffverschlossenen Schraubenkamine eröffnet und dann der temporäre Doppelkronenblock entfernt. Der individualisierte RC- und NC-Abdruckpfosten für offene Löffel wurde auf die Implantate gesetzt (Abb. 16) und eine definitive Abformung vorgenommen. Es wurden die entsprechenden



**Abb. 17:** Definitive Abformung mit Manipulierimplantaten. – **Abb. 18:** Individuell gefräste Sekundärteile. – **Abb. 19:** Metallgerüste von palatinal auf dem Modell. – **Abb. 20:** Fertigestellte Restauration von vestibulär.

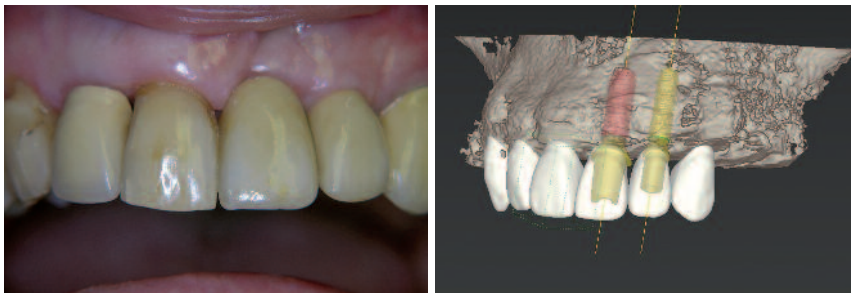


Abb. 21: Abschlussituation. – Abb. 22: Räumliche Darstellung nach Augmentation.

Manipulierimplantate in den Abdruck gesetzt (Abb. 17). Dann wurde die Schleimhautmaske vorbereitet und der Abdruck mit Superhartgips ausgegossen. Die Modelle wurden in den Artikulator montiert. Die Entscheidung fiel auf CAD/CAM-gefertigte, individuelle Sekundärteile aus Titan. Über einen Straumann® Scan-Service sollen die Modellationen digitalisiert werden. Die verankerte Modellierhilfe sichert präzise Modellation auch mit Pattern Resin zu (GC Pattern Resin LS Liquid, GC EUROPE N.V. Interleuvenlaan 13) und ermöglicht aufgrund einer geringen Profilhöhe eine besonders ästhetische Lösung bei exakter Anpassung an das Weichgewebe. Die individuell gefrästen Sekundärteile (Abb. 18) wurden direkt in das Dentallabor gesendet. Im nächsten Arbeitsschritt wurden die Metallgerüste hergestellt (Abb. 19) und entsprechend der Farbauswahl verblendet (Abb. 20). Das endgültige Aussehen der Restauration zeigt Abbildung 21.

### Schlussfolgerung

Es konnte mit dem vorliegenden Fallbeispiel gezeigt werden, wie wenig der Patient in der minimalinvasiven Implantologie mit Abdrucktechnik belastet wird. Dies wird bei geschickter Anwendung aller Techniken und deren ineinandergreifendes Zusammenspiel, von der 3-D-Planung über die Guided Surgery bis hin zur provisorischen zahntechnischen Restauration und letztendlich der definitiven abschließenden Prothetik, an diesem Fallbeispiel deutlich. Der rasante Fortschritt in der Computertechnologie, insbesondere im Bereich der Hard- und Softwareentwicklung, wie auch die Verfügbarkeit hochinnovativer Werkstoffe lassen zukünftig weitere neue Fertigungswege und Behandlungskonzepte erwarten. Dabei bietet uns die konventionelle Zahnmedizin und Zahntechnik in Kombination mit den heutigen digitalen Möglichkeiten bereits Wege der minimalinvasiven Behandlung an, wie gezeigt. ■

### Danksagung

Ich danke der Zahnarztpraxis Cordula Picht, Jever, für die Überweisung der Patientin und die prothetische Versorgung in Zusammenarbeit mit ihrem Zahntechnikermeister Herrn Holger Buchholz, Vareler Dentaltechnik GmbH & Co. KG/Varel. Mein besonderer Dank gilt Herrn Zahntechnikermeister Norbert Hespe, Hespe & Bath Dentaltechnik GbR/Wilhelmshaven, für die Unterstützung bei der 3-D-Planung, Schablonenherstellung und der Anfertigung der provisorischen Versorgung. Nur durch kontinuierliche und enge Zusammenarbeit mit den überweisenden Zahnarztpraxen und den Zahntechniklaboratorien sind derartige Ergebnisse möglich.

### ■ KONTAKT

#### Dr. Dr. Rainer Fangmann, M.Sc. Implantologie


Facharzt für MKG-Chirurgie  
Gesundheitszentrum St. Willehad  
Luisenstr. 28, 26382 Wilhelmshaven  
E-Mail: drfangmann@gmx.de



# Das Original

nur aus Bad Nauheim

Langzeiterfolg seit über 25 Jahren



- sofortige Belastung durch selbstschneidendes Kompressionsgewinde
- kein Microspalt dank Einteiligkeit
- Ausgleich von Divergenzen durch Biegen oder Beschleifen
- minimalinvasives Vorgehen bei transgingivaler Implantation
- Plattformswitching bei Implantat mit Biegezone
- preiswert durch überschaubares Instrumentarium

**K.S.I. Bauer-Schraube GmbH**  
Eleonorenring 14 · D-61231 Bad Nauheim  
Tel. 06032/31912 · Fax 06032/4507  
[www.bauer-implantate.de](http://www.bauer-implantate.de)