

# Implantieren im atrophierten Kiefer ohne Knochenabbau und Augmentation?

## Teil 2 – Das implantologische Konzept und das chirurgische Handling

Im ersten Teil wurden die zugrunde liegenden biologischen, material- und verfahrenstechnischen Parameter besprochen, die als Voraussetzung anzusehen sind, soll bei transversal reduziertem Knochenangebot ohne umfangreiche augmentative und risikobehaftete Eingriffe der ortsständige Knochen erhalten werden. In diesem Teil werden das chirurgische Protokoll und die dafür notwendigen implantattechnischen Prämissen beschrieben.

Dr. med. dent. Jörg Munack, M.Sc./Hannover

■ In einer Praxisstudie wurde an 42 Patienten mit 107 gesetzten Implantaten untersucht, ob es mit dem neuen NobelActive™ Implantat (Nobel Biocare, Köln), möglich ist, im atrophierten Knochen vergleichbare klinische, periimplantäre und röntgenologische Ergebnisse zu erzielen wie mit herkömmlichen implantologischen Therapieverfahren. Alle in die Studie aufgenommenen Patienten waren allgemeinmedizinisch anamnestisch unauffällig. Eine Patientenselektion hat nicht stattgefunden. Das Studiendesign wird im dritten Teil noch näher erläutert.


### Das implantologische Konzept

Entscheidender Faktor für eine langzeitstabile Osseointegration bei reduziertem Knochenangebot und das chirurgische Handling sind das Makro- und Mikrodesign des Implantats. Das untersuchte NobelActive™ Implantat weist hier einige Merkmale auf, die in ihrer Summe gemäß den Herstellerangaben zum gewünschten Ergebnis führen sollen.

Im Einzelnen sind das unter anderem (Abb. 1a und 1b):

- ein schmal zulaufender koronaler Bereich
- ein wurzelförmiger Implantatkörper
- ein doppelläufiges Kompressionsgewinde
- eine oxidierte, mäßig raue und poröse Implantatoberfläche (TiUnite®, Nobel Biocare, Köln)
- Kammern für das Rückwärtsschneiden sowie
- ein selbstschneidendes Gewinde an der Implantatspitze.

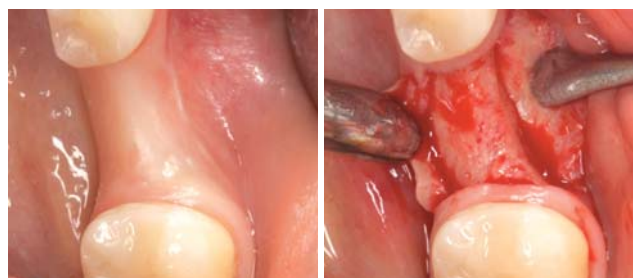Dabei erlauben die Kammern für das Rückwärtsschneiden eine graduelle Erweiterung des Knochens bei unterdimensionierter Aufbereitung. Das Kompressionsgewinde soll speziell in Regionen mit verminderter Knochenqualität die gewünschte Primärstabilität gewährleisten. Die durch das selbstschneidende Gewinde gewonnenen vitalen Knochenpanels lagern sich aufgrund des sich verjüngenden Schulterbereichs druckfrei und stabil an, wodurch eine optimierte Weichgewebeunterstützung bewirkt werden soll. Zudem kann aufgrund des spezifischen Gewindedesigns mit den doppelläufigen,



**Abb. 1a:** Die primären Merkmale in grafischer Darstellung: schmal zulaufende Implantatschulter, TiUnite®-Oberfläche, Doppelgewinde, wurzelförmiger Implantatkörper und apikale Schneide. – **Abb. 1b:** Verjüngter Implantatthals im Verhältnis zum Durchmesser des Implantatkörpers.

um 180° versetzten scharfen Schneiden noch während des Insertionsvorganges chirurgisch die Richtung des Implantates verändert werden, ohne dass Achsrichtung und Position durch die vorhandenen Alveolen oder den Bohrschacht beeinträchtigt werden. Die Implantatposition kann so gewählt werden, dass der bukkale Knochen und das vestibuläre Weichgewebe passiv gestützt werden.

Auf der osseokonduktiven TiUnite®-Implantatoberfläche migrieren die Präosteoblasten, verankern sich in den Poren, differenzieren sich zu Osteoblasten und sondern Knochenmatrix ab. Durch die anschließende Mineralisierung der Knochenmatrix bildet sich direkt auf der Implantatoberfläche Geflechtknochen, der zu Lamellenknochen reift. Die anfängliche Primärstabilität geht damit ohne nennenswerte Stabilitätslücke in die Sekundärstabilität über. Durch diesen Effekt haben auch



**Abb. 2a und b:** Darstellung eines transversal reduzierten Implantationsbereiches vor und nach Bildung eines Mukoperiostlappens. Der Mukoperiostlappen ist so angelegt, dass er die Implantatschulter jederzeit überdecken kann.

# TRI® – Performance Concept

## Ein revolutionäres neues Implantatkonzept in der Implantologie

**TRI**  
dental implants



«One size fits all.»  
1 prothetische Plattform –  
3 Implantatdurchmesser  
3.75 – 4.1 – 4.7

### 1. TRI® – Friction

Die Friktionsbasierte Verbindung garantiert maximale Stabilität und eliminiert den Microgap für ein optimiertes Platform Switch Konzept.

### 2. TRI® – Bone Adapt

Das patentierte konische Implantatkonzept ermöglicht die ideale Knochenadaptation in den jeweiligen Knochengsegmenten (s. rechts).

### 3. TRI® – Grip

Das apikale Ende des Implantates gewährt ein Maximum an Primärstabilität, besonders vorteilhaft bei Sofortimplantationen.

Bild: TRI-Vent Implantat (TV41B11), 115 Euro

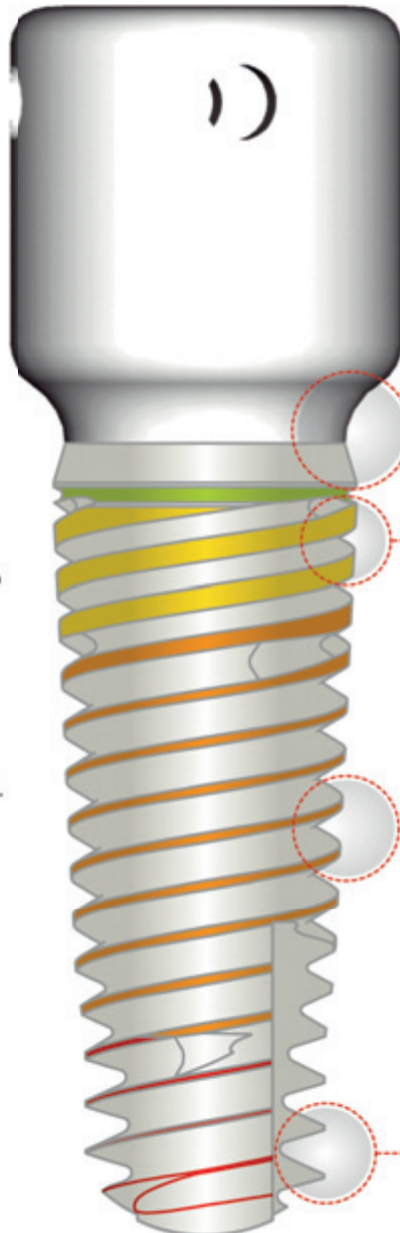


Bild: Esthetic Heding Collar (TVHC 50-60-A)  
für eine direkte Weichgewebsfixation  
45 Euro



© Dr. M. Steigmann

**TRI® Soft Tissue Interface**  
Konsistentes Emergenzprofil integriert  
in allen prothetischen Komponenten

**Crestales Gewindedesign**  
BoneShifting® zum Schutz des  
cortikalen Knochens

**Body Gewindedesign**  
Ideale Adaptation an die Spongiosa  
mit maximalem Knochenkontakt

**Apikales Gewindedesign**  
Unmittelbare Schneidewirkung  
mit scharfem apikalen Gewinde

Optimiertes Hard und Soft Tissue Management  
mit dem patentierten TRI Dental Implant System.  
Designed in Switzerland. Made in Germany.

#### TRI Performance Days 2011

19.10.2011 München  
02.11.2011 Köln  
16.11.2011 Stuttgart  
23.11.2011 Hamburg

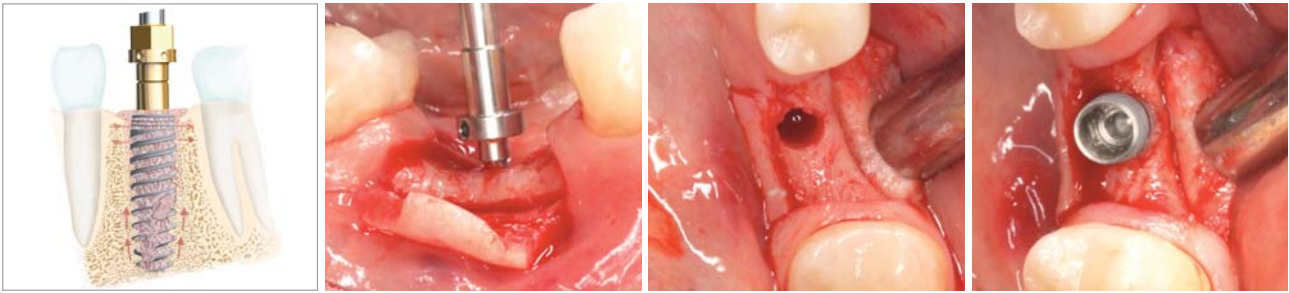
#### Referenten:

Dr. Marius Steigmann (Institut Steigmann)  
Dr. Achim Sieper (All Dente)  
Dr. Drazen Tadic (Botiss Dental)  
Tobias Richter (TRI Dental Implants)

*Jetzt GRATIS testen!*

Through Research Innovative  
www.tri-implants.com  
Gratis Infoline: 00800 3313 3313





**Abb. 3a:** Prinzip des „Bone-Condensing, -Spreading und -Splitting-Effects“. – **Abb. 3b:** Messinstrument zur Röntgenkontrollaufnahme der vertikalen Dimension. – **Abb. 3c und d:** Unterdimensionierte Aufbereitung und intermittierendes Eindrehen für die Knochenkompression.

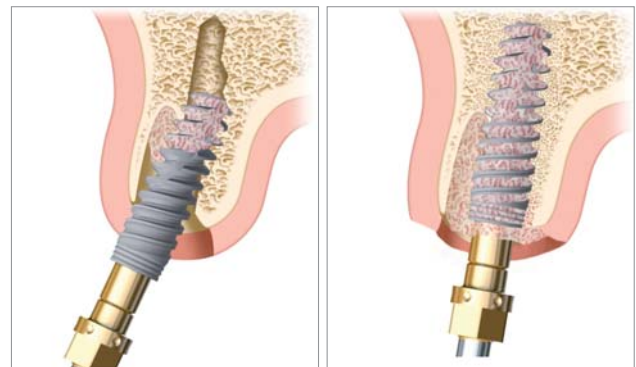
Insertionen in weicherem Knochen mit Sofortversorgungen bzw. Sofortbelastungen gute Erfolgsaussichten, vorausgesetzt alle sonstigen relevanten Faktoren sind als günstig zu bewerten.<sup>1,2,3,5,6</sup>

### Das chirurgische Handling

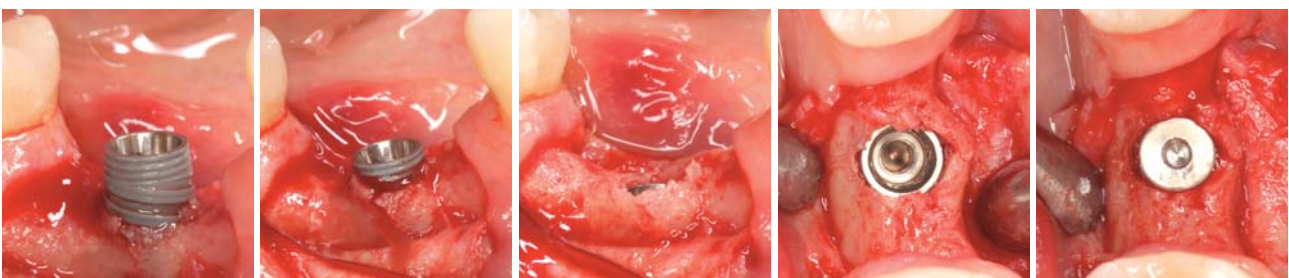
In der Literatur<sup>4</sup> wird empfohlen, die Bildung eines Mukoperiostlappens zu vermeiden. So könne das Risiko einer, vor allem im anterioren Oberkieferbereich, unerwünschten Knochenresorption und/oder Gingivarezession gesenkt werden. Bei stark transversal atrophierten Alveolarfortsätzen ist die Bildung eines Mukoperiostlappens jedoch des Öfteren unumgänglich, um den Knochen ausreichend darstellen zu können. Der Zugang erfolgte über einen Trapezlappen mit paramarginaler Schnittführung und einer mesialen sowie distalen Entlastung. Die Inzision auf dem Alveolarkamm wurde so weit oral versetzt, dass die Implantatshulter stets vom Mukoperiostlappen bedeckt wurde (Abb. 2 a–b).

Alle Implantate wurden isokrestal inseriert. Abweichend vom herstellerseitigen Bohrprotokoll wurden die Implantatlager jedoch unterdimensioniert aufbereitet. Im Gegensatz zur ablativen Implantatbettauflbereitung, bei der durch Einsatz von Bohr- oder Fräsworkzeugen ein zum Implantat kongruentes Implantatlager geschaffen wird, wird bei diesem nonablativen, knochenverdichtenden (Condensing) und knochenspreizenden (Spreading) Vorgehen der Effekt der lateralen Kondensation genutzt.<sup>7,8,9</sup> Denn durch den wurzelförmigen, sich zur Implantatshulter hin erweiternden Implantatkörper verhält sich das Implantat beim Eindrehen wie ein Osteotom mit Gewinde. Aufgrund des Gewindedesigns

mit den scharfen Schneiden und dem doppelläufigen Gewinde wird der Knochen durch ein intermittierendes, vorsichtiges Ein- und Zurückdrehen (in und aus dem Knochenfach) mit jeder Eindhrehbewegung komprimiert. Es kommt sukzessive zu einem „Knochen-Condensing-Spreading-Splitting“ Effekt. Die Gefahr einer Nekrose besteht bei diesem Vorgehen nicht (Abb. 3a–d). Wird das Implantat sodann ein bis zwei Umdrehungen rückwärtsschneidend herausgedreht, werden durch die apikalen Bohrschneiden vitale Knochenpartikel aus der Kieferregion gelöst und entlang der Implantatoberfläche von der apikalen Schneide nach koronal bis in die isokrestalen Areale transportiert. So gewonnener autologer Knochen gilt als Goldstandard für eine Defektversorgung. Durch den Spreading- und Splitting-Effekt des NobelActive™ Implantats kann es vestibulär im Kortikalbereich zu einem Frakturspalt kommen, der sich jedoch aufgrund des sich koronal verjüngenden Implantathalses



**Abb. 4a und b:** Beim Inserieren werden durch das selbstschneidende Gewinde und die Richtungsänderung vitale Knochen-späne von apikal nach koronal transportiert. Die Gaps werden aufgefüllt und die vestibuläre Lamelle bleibt erhalten.



**Abb. 5a:** Vestibulär ist ein beginnender Frakturspalt zu erkennen. Erste autologe Knochen-späne aus der apikalen Region lagern sich zirkulär an. – **Abb. 5b:** Durch die fortschreitende Insertion hat sich der vestibuläre Frakturspalt vergrößert. Parallel dazu haben sich weitere vitale Knochen-späne koronal angelagert. – **Abb. 5c:** Die Knochen-späne umschließen das Implantat vollständig. Der Frakturspalt hat sich wieder zurückgebildet. – **Abb. 5d:** Das Implantat ( $\varnothing$  4,3 mm mit einem koronalen Durchmesser von 3,9 mm) sitzt in korrekter Position. Die knöcherne Ummantelung beträgt nunmehr mehr als 1–1,5 mm. – **Abb. 5e:** Die Deckschraube ist eingeschraubt und die Gingiva kann spannungsfrei vernäht werden.

# Gesteuerte Knochen- und Geweberegeneration:

Biomaterialien made  
in Germany



**CompactBone B. made in Germany  
exklusiv von Dentegris**

**BoneProtect Membrane aus porcinem  
Kollagen, 3-4 Monate Barrierefunktion**



CompactBone B.

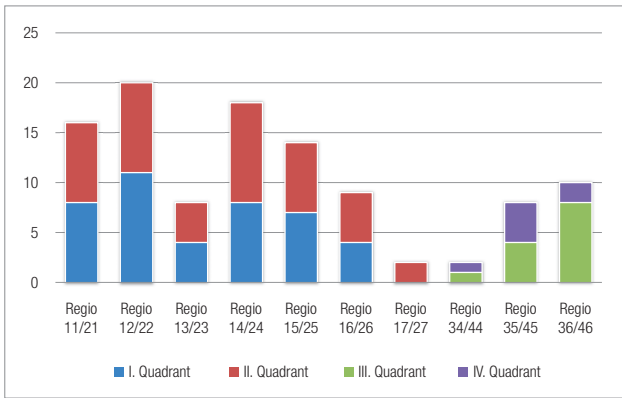


BoneProtect  
Membrane

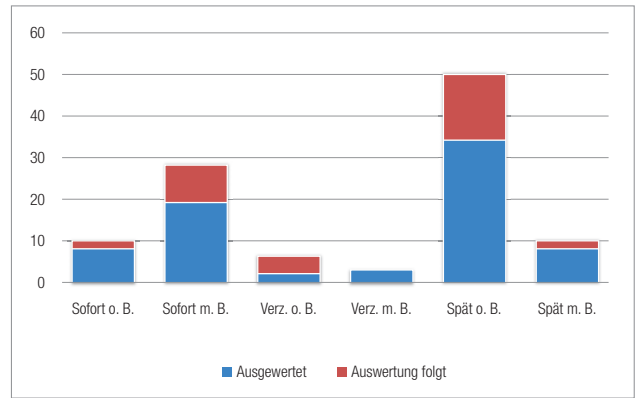
- Weites Indikationsspektrum für Implantologie, Parodontologie und Oralchirurgie
- 20 Jahre klinische Erfahrung aus der Ortho- und Traumatologie
- Großes Produktportfolio: Knochenaufbaumaterial, Kollagenmembrane, Kollagenvliese
- Röntgenopak (bessere Visualisierung)
- Volumenstabil, einfache Verarbeitung
- Kontrollierte und gesicherte Qualität
- Preisattraktiv und wirtschaftlich

 **Dentegris**  
DENTAL IMPLANT SYSTEM





Tab. 1: Übersicht der Positionierung der gesetzten Implantate.



Tab. 2: Verteilung der Implantate nach Belastungsart.

wieder zurückbildet bzw. durch den koronal angelagerten autologen Knochen verfüllt wird (Abb. 4a–b und 5a–e).

### Zusätzliche augmentative Maßnahmen

Von den insgesamt 107 Implantaten konnten 41 Implantate ohne zusätzliche augmentative Verfahren eingebracht werden. Hierfür genügte die über die unterdimensionierte Aufbereitung und die intermittierende Einbringung gewonnene Menge an autologem Knochen. Die Implantatschultern waren zirkulär von mindestens einem Millimeter Knochen ummantelt. Jedoch können gerade beim transversal reduzierten Alveolar-kamm sowie bei lokalen Knochendefekten zusätzlich kleine augmentative Maßnahmen notwendig werden. Wo daher die Ausbeute an autologem Knochen zu gering war, wurden zusätzlich augmentative Materialien (Bio-Oss®) ein- oder angelagert.

87 Implantate wurden in den Oberkiefer und 20 in den Unterkiefer eingebracht. Das Konzept der Sofortimplantation ohne Belastung wurde bei zehn Implantaten und mit Belastung bei 28 Implantaten angewandt. Verzögert ohne Belastung heilten sechs Implantate und mit Belastung drei Implantate ein. Das Konzept der Spätimplantation ohne Belastung wurde bei 50 Implantaten favorisiert, weitere zehn spätinserierte Implantate wurden sofort belastet (Tab. 1 und 2).

### Einheilung

Die überwiegende Zahl der gesetzten Implantate heilte gedeckt nach dem Standardprotokoll – mehr als sechs Monate im Ober- und drei Monate im Unterkiefer – ein. Hierbei wurde die Schleimhaut über dem Implantat komplett verschlossen. Die Provisorien hatten keinen Kontakt zur Schleimhaut an den Stellen, wo sie das Implantat bedeckten. Diese Methode bietet den Vorteil geringerer Infektanfälligkeit. In den Fällen mit augmentativen Maßnahmen (einschließlich externer Sinusbodenelevation) betrug die Einheilphase stets mehr als sechs Monate. Die übrigen Implantate heilten entweder offen ohne oder mit leichter

funktionaler Sofortbelastung ein. Im ersten Fall hatte die provisorische Restauration keinen Kontakt zur Gegenbe-zahnung, Laterotrusions- und Protrusionsbewegungen wurden vermieden. Im zweiten Fall hatte das Provisorium geringfügige antagonistische Kontakte, jedoch auch hierbei unter Vermeidung von Laterotrusions- und Protrusionsbewegungen. Die provisorischen Restaurationen bei der Sofortversorgung und Sofortbelastung wurden stets temporär zementiert (TempBond, Kerr).

### Prothetische Versorgung

Einer der wichtigsten Parameter für den Erfolg von Implantaten ist der periimplantäre, über das physiologische Maß hinausgehende Knochenabbau. Der als physiologisch anzusehende Knochenabbau ist in seinem Ausmaß implantatsystemspezifisch unterschiedlich und besonders von den verschiedenen anatomischen Ausgangssituationen, den Augmentaten und den operativen Techniken und Vorgehensweisen abhängig.

Der in der Studie verwendete Implantattyp (NobelActive™, Nobel Biocare) hat ein auf diese Anforderungen hin ausge-richtetes Design. Im Detail sind dies ein integriertes Platform Switch für ein optimierte Anwachsen der periimplantären Mukosa, eine konische initiale Innenverbindung für ein dichtes Interface zwischen Implantat und Suprastruktur sowie eine Sechskant-Innenverbindung im unteren Bereich zur Rotationssicherung des Abutments. ■



Abb. 6: Das Implantat-Interface mit konischer Innenverbindung, Innen-sechskant und Platform-Switch.

Der dritte Teil des Studienberichtes mit der Darstellung und Diskussion der Studienergebnisse erscheint in der Ausgabe 1/2012 des Implantologie Journals.



### KONTAKT

**Dr. med. dent. Jörg Munack, M.Sc.**  
ZahnMedizinisches Team am Aegi  
Hildesheimer Str. 6, 30169 Hannover  
**Web: www.zmtaa.de**

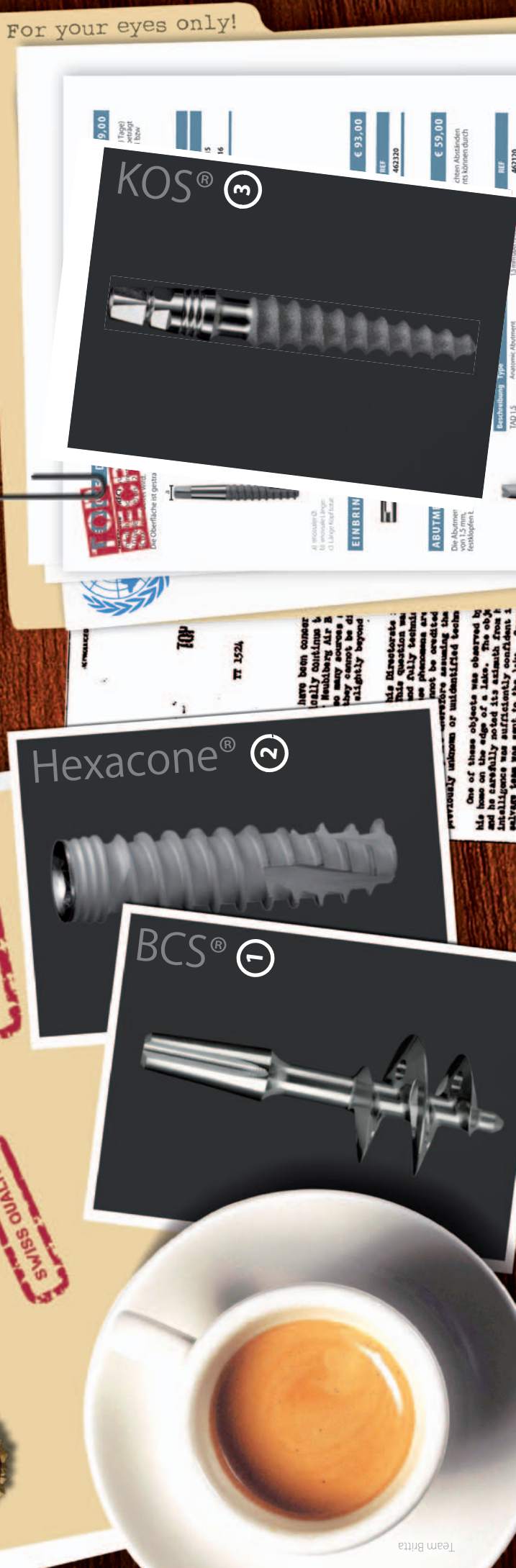



DIE ECHTEN  
VOLKSIMPLANTATE

SWISS QUALITY

TOP  
SECRET



## US-Geheimdokumente über IHDE DENTAL aufgetaucht

(kein Geheimnis: Implantate immer günstig unter [www.ihde-dental.de](http://www.ihde-dental.de))

- ① \* BCS®, unverschämt günstiger Preis
- ② \* Hexacone®, die Konkurrenz tobt
- ③ KOS®, die professionelle Lösung

Alle Implantate zum  
Preis von 5,- €

\* inkl. chirug. Schraube und Abutment.