Aufgrund aufwendiger Behandlungstechniken in der Endodontie und Parodontologie kann heutzutage die „Lebensspanne" eines erkrankten Zahnes mitunter sehr stark verlängert werden. Sind die konservativen Behandlungsmöglichkeiten ausgeschöpft, muss zu einem früheren oder späteren Zeitpunkt die Indikation zur Zahnextraktion gestellt werden. Zu diesem Zeitpunkt sind allerdings zumeist bereits eine oder mehrere Alveolenwände durch entzündliches Granulationsgewebe kompromittiert oder infolge der Entzündung gänzlich zerstört.

Individuelle Alveolarkammanatomie auf unkomplizierte Weise erhalten

Autor: Dr. Angelo Trödhan

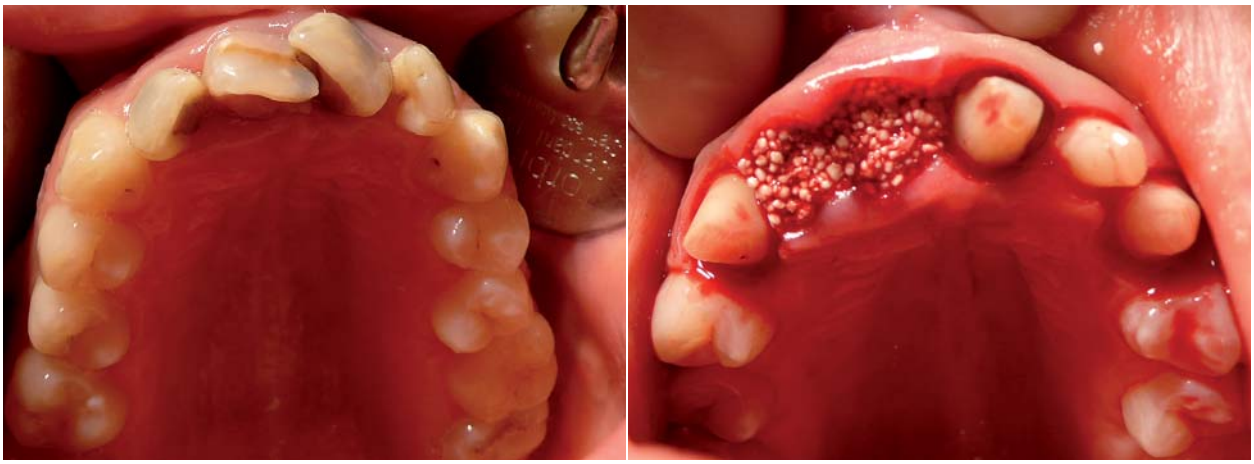

Abb. 1: Die Patientin kam in die Praxis mit einer Zyste in Regio 12/11, die bis zum Nasenboden reichte. Ohne Auffüllen mit easy-graft® wäre mit einem Komplettkollaps und mit einem Alveolenkammhöhenverlust von 4 bis 5 mm zu rechnen gewesen. – **Abb. 2:** Nachdem alle entzündlichen Gewebekomponenten entfernt worden sind, wird easy-graft®CLASSIC oder easy-graft®CRYSTAL eingebracht und mit dem Spritzenstopfen ohne Gewaltanwendung einkondensiert.

Um in dieser Situation bereits mit der Entfernung des Zahnes ein ausreichendes Knochenangebot für eine spätere Implantation herzustellen, bietet sich die „Socket Preservation" als Methode der Wahl an.

Bisher war man hierbei gezwungen, großflächige Mukoperiostlappen zu bilden, Knochenaugmentat einzubringen und dieses mit einer GBR-Membran abzudecken und nach erfolgter Augmentation einen dichten Wundverschluss nach großzügiger Periostschlitzung herzustellen. Insgesamt konnte damit eine an sich einfache Zahnextraktion in eine aufwendige Operation „ausarten".

Eines der modernsten und erfolgreichsten synthetischen Augmentationsmaterialien auch für die Socket Preservation ist easy-graft® CLASSIC (β-TCP) und easy-graft®CRYSTAL (40 % β-TCP/60 % HA), das mit seiner Umhüllung aus einer resorbierbaren und aktivierbaren Polylactidmembran (i.e. chemisch das gleiche Material wie resobierbare Vicryl-Nähte) das Verfahren der Socket Preservation extrem vereinfacht und eine „flapless"-Prozedur ermöglicht. Jedoch liegt gerade in der Einfachheit der Anwendung von easy-graft® auch die iatrogene Gefahr eines Misserfol-

Abb. 3: Die Situation nach drei Wochen.

ges, wenn die grundlegenden Regeln des OP-Protokolls nicht eingehalten werden.

Um etwaige iatrogene Misserfolge auszuschließen, darf ich daher das folgende Behandlungsprotokoll nahelegen:

1. Möglichst atraumatische Extraktion mit Periotomen oder besser noch ultraschallchirurgischen „ligament cuttern" (z. B. Piezotome II).
2. Sorgfältige Kürettage des Granulationsgewebes aus der Alveole sowie ein gründliches „Anfrischen" des Alveolarknochens mit einer Hartmetallfräse oder besser einer ultraschallaktivierten Knochenkürette bis profus blutende Knochenverhältnisse vorliegen. Nur mit dieser Maßnahme wird die entzündliche Grenzschicht des Knochens zuverlässig entfernt und die Basis für eine ordnungsgemäße Regeneration geschaffen.
3. Spülung mit einer nicht alkoholischen 3 % CHX-Lösung für 1–2 Minuten.
4. Auch das Granulationsgewebe an der der zerstörten Alveole zugewandten Innenseite der Mukosa muss penibel mit einer frischen Skalpellklinge exzidiert (sozusagen das Granulationsgewebe „wegfiletiert") werden.
5. Es erfolgt die neuerliche Spülung mit nicht alkoholischer CHX-Lösung.
6. Nun erfolgt die abschließende Kontrolle des Alveolensitus (knöchern und mukös) auf penible Entfernung aller entzündlichen Gewebekomponenten sowie auf gute Blutungsquellen. Gegebenenfalls muss mit einer Fräse oder Ultraschallkürette eine gute Blutung erzielt werden.
7. Letztmalig wird nun die Alveole ausgesaugt und unmittelbar easy-graft®CLASSIC oder easy-graft®CRYSTAL eingebracht und mit dem Spritzenstopfen ohne Gewaltanwendung einkondensiert. Je nach Defektgröße muss eventuell eine zweite Spritzenapplikation easy-graft®CLASSIC oder easy-graft®CRYSTAL eingebracht und ebenfalls kondensiert werden.
8. Abschließend erfolgen lediglich adaptive Nähte, da die Polylactidmembranfunktion von easy-graft®CLASSIC oder easy-graft®CRYSTAL eine zuverlässige Epithelisierung binnen 7–14 Tagen gewährleistet.

Abb. 4: Das Dauerprovisorium in situ nach sechs Monaten.

Die in unserem Zentrum seit 2006 ca. 560 Socket Preservations mit easy-graft®CLASSIC und seit 2010 auch mit easy-graft®CRYSTAL ergaben eine Erfolgsrate von über 98 %, wobei 1 % der Misserfolge auf iatrogene Verfahrensfehler (Nichteinhaltung des Protokolls) zurückzuführen waren.

Es ist gerade die Einfachheit und prozedurale Schnelligkeit der Anwendung von easy-graft®, die den Anwender verleiten kann, wesentliche Prinzipien der GBR außer Acht zu lassen. Unter Einhaltung des Protokolls jedoch können überragende Erfolge ohne schmerz- und schwellungshafte Nebenwirkungen aufseiten des Patienten erzielt und die Socket Preservation als Routinebehandlung zeitgünstig durchgeführt werden.

kontakt

Dr. Angelo Trödhan
Bräuhausgasse 12–14/1
1050 Wien
Österreich
Tel.: +43-1/5 44 91 28
Fax: +43-1/5 44 91 28 21
E-Mail: troed@aon.at
www.perfectsmileandface.com