

Wie sollte mit einer Extraktionsalveole umgegangen werden, wenn eine Implantation erwünscht ist? Sollte alles, was im Rahmen der Socket Preservation technisch möglich ist, angewendet werden und verbessert es auch das Endresultat und Dauerergebnis?

Sofortimplantation und Weichgewebsmanagement bei bukkalem Knochendefekt

Autorin: Dr. Marika Halbach-Spielau

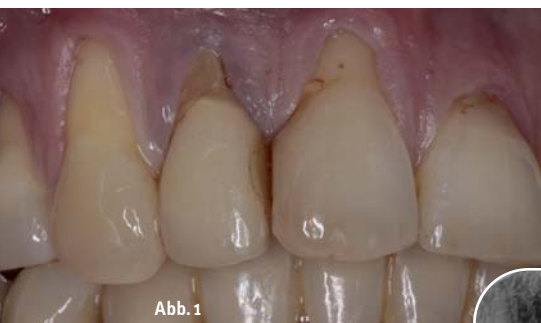

Abb. 1

Abb. 1: Klinischer Anfangsbefund. – **Abb. 2:** Kleinbild Röntgen 12, apikale Aufhellung laterale Wurzelresorption.

An natürlichen Zähnen kommen häufiger massive Knochenfenestrationen an labialen Wurzelflächen vor. Es fehlt der Alveolarknochen und der Bündelknochen und dennoch zeigen sich keine Rezessionen oder Lockerung der Zähne. Ist diese anatomische Situation auf Implantate übertragbar?

Oft wird die Augmentation als Voraussetzung für eine Implantation angesehen. Hierbei werden bevorzugt Eigenknochen und BGT verwendet. Trotz zusätzlicher Belastung des Patienten durch die Entnahmestellen gehen viele Behandler diesen Weg aufgrund des Anspruchs auf perfekte Ästhetik.

Untersuchungen haben gezeigt, dass weder das Auffüllen der Extraktionsalveole mit Biomaterialien zur Stabilisierung des Blutkoagels noch die Sofortimplantation als Sonderform der Socket Preservation das gesamte Volumen erhält. Die Heilung geht also grund-

sätzlich mit einem Volumenverlust einher. Wenn die Extraktionsalveolen in drei Kategorien eingeteilt werden, so kann zwischen der intakten Alveole, der Alveole mit bukkalem Knochendefekt und der Alveole mit vertikalem mehrwandigen Knochenverlust unterschieden werden. Unsere Langzeiterfahrungen haben gezeigt, dass für die erste und zweite Kategorie eine Sofortimplantation in Betracht kommt. Im Folgenden werden die Kriterien der Sofortimplantation erläutert.

Pro:

- geringere Behandlungszeit von der Extraktion bis zur Belastung des Implantates
- weniger Behandlungssitzungen und chirurgische Eingriffe

Kontra:

- niedrigere Behandlungskosten
- geringerer Knochenverlust
- Planungssicherheit durch differenzierte 3-D-Diagnostik der Defektmorphologie
- keine Aufklappung bei Kategorie 1

Problemlösung:

- erhöhtes Infektionsrisiko
- teils fehlender Implantat-Knochenkontakt, da keine Kongruenz der Alveole zum kreisförmigen Implantatdurchmesser
- geringe notwendige Primärstabilität durch fehlende Alveolenwand bzw. Extraktionsverletzung
- Prämedikation
- konische Implantatform

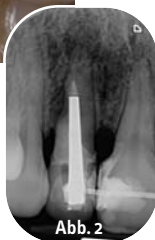

Abb. 2

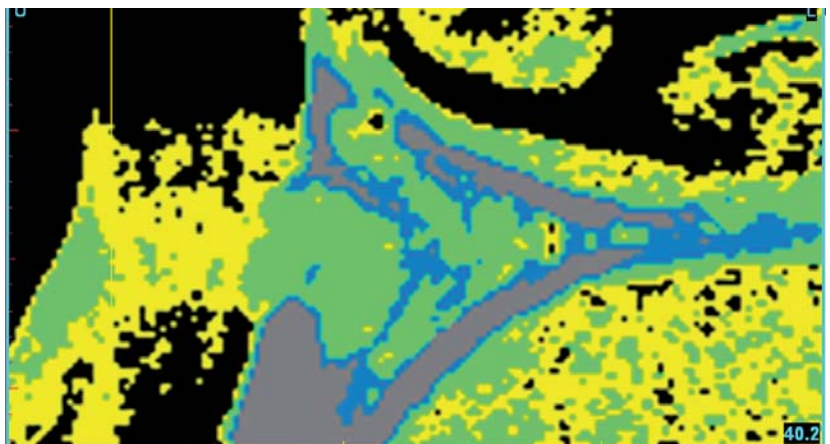


Abb. 3: 3-D-Darstellung des apikalen Knochendefektes bei 12.

sticky granules

Neu

easy-graft®CLASSIC 250

- Ideal für Socket Preservation im Prämolar- und Frontzahnbereich.
- Eine effiziente Defektdeckung als Membranäquivalent.

«the  swiss rock...»

bionic

easy-graft® 250
CLASSIC

soft aus der Spritze
im Defekt modellierbar
100% synthetischer Knochenersatz
härtet in situ zum stabilen Formkörper

Das β -TCP Composite für alle Applikationen!

Vertrieb Deutschland

paropharm
Ihr Partner für Swiss Quality

paropharm GmbH
Julius-Bühner-Straße 2
78224 Singen
Telefon 0180 137 33 68
www.paropharm.de

Nemris
Dental Evolution

Nemris GmbH & Co. KG
Marktstraße 2
93453 Neukirchen b. Hl. Blut
Telefon 09947 90 418 0
www.nemris.de

DS
DENTAL

Degradable Solutions AG
Wagistr. 23, CH-8952 Schlieren
Telefon +41 43 433 62 60
dental@degradable.ch
www.degradable.ch

synthetic bone graft solutions - Swiss made

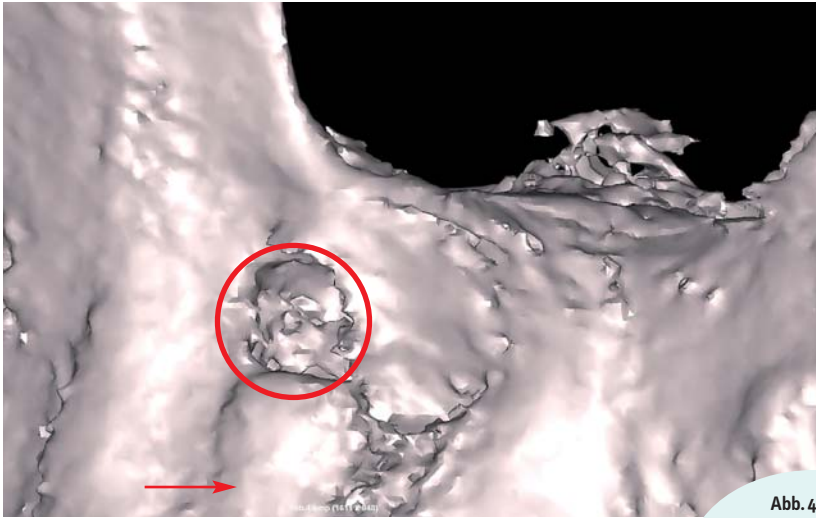


Abb. 4: 3-D-Darstellung des labialen Knochendefektes (Kreismarkierung) und des persistierenden labialen Knochenstegs (Pfeilmarkierung).

Im Zuge der aktuellen Behandlung lässt sich auf dem Röntgenbild eine apikale Aufhellung und distolaterale Wurzelresorption erkennen (Abb. 2).

Bei weiterer 3-D-Diagnostik mithilfe des DVT und Simplant-Auswertung wird die verbliebene Knochensubstanz dargestellt und die Implantatposition bestimmt (Abb. 3 und 4). Im Rahmen der Patientenaufklärung werden alternative Zahnersatzlösungen, die Risikobewertung der Sofortimplantation und notwendige Behandlung im Falle eines Implantatverlustes erörtert. Weiterhin werden die unterschiedlichen provisorischen Versorgungsmöglichkeiten und die Endversorgung bezüglich des zeitlichen Ablaufes und der Kosten besprochen.

- Durchmesseranpassung an mesiodistaler Alveolendistanz und palatinale Insertion
- zeitgleiche Augmentation und Implantation
- Patientenaufklärung

Ein Beispiel aus der Praxis

Es handelt sich um eine 50-jährige Musikerin mit dem Wunsch nach einer kostengünstigen minimalinvasiven Lösung sowie wenig beruflichem Ausfall.

Der klinische Befund ergibt einen generalisierten Knochenverlust. Das Weichgewebe ist der Knochenhöhe gefolgt, sodass die Zahnhäule frei liegen (Abb. 1). Eine PA-Behandlung und eine KFO-Behandlung sind alio loco durchgeführt worden.

Das operative Vorgehen beginnt mit einer One-shot AB Prämedikation (600 mg Clindamycin eine Stunde vor OP). Zur Lokalanästhesie wird labial von Regio 12 ein Depot von 1,5 ml und palatinal von 0,2 ml UDS gesetzt. Anschließend erfolgt die Extraktion unter Trennung des Ligamentum circulare vorsichtig mit dem Periotom, sodass der labiale Knochensteg erhalten bleibt.

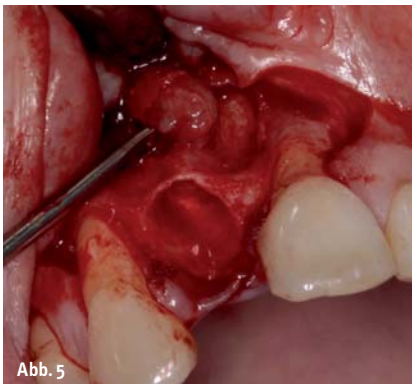


Abb. 5

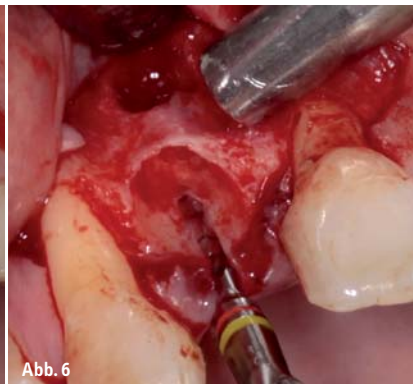


Abb. 6

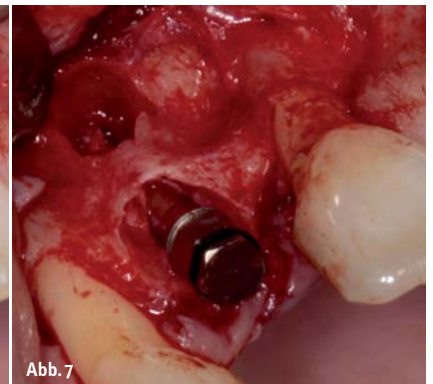


Abb. 7

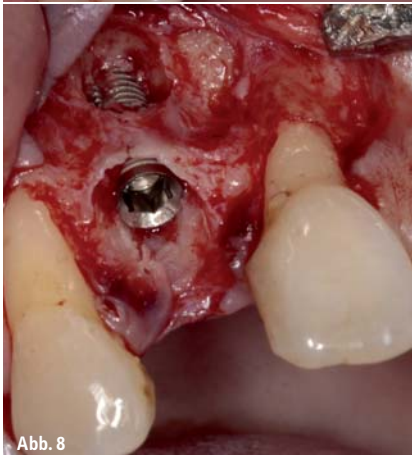

Abb. 8

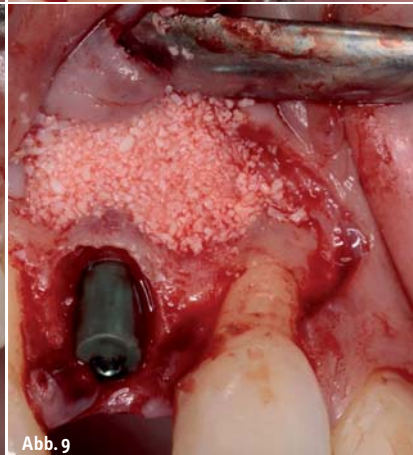


Abb. 9

Abb. 5: Exkochleation des Granuloms.
Abb. 6: Achsenbestimmung des Implantates.
Abb. 7: Knochenkonsolidation.
Abb. 8: Implantatposition mit Tapered Implantat 11,5 mm; d = 3,75 mm (Dentegris).
Abb. 9: Knochenaufbau mit CompactBone B (Dentegris).

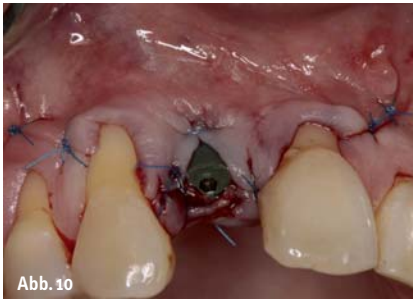

Abb. 10

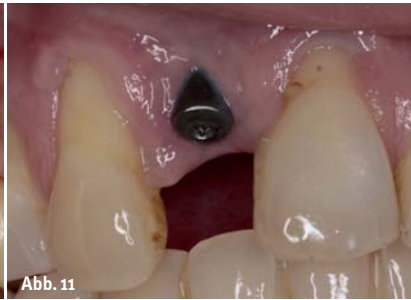

Abb. 11

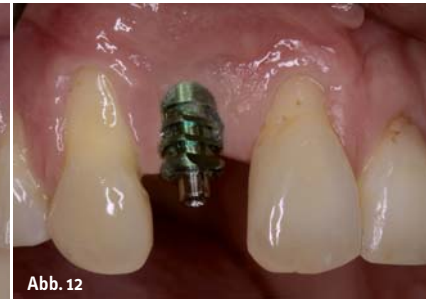

Abb. 12



Abb. 13

Abb. 10: Dichter Nahtverschluss.
Abb. 11: Abheilung vier Wochen post OP.
Abb. 12: Aufgeschraubter Abdruckpfosten nach fünf Monaten Einheilzeit.
Abb. 13: Individualisierter, keramisch verblendeter Titanaufbau.
Abb. 14: Verlängerung des Aufbaus durch gefrästen ZrO-Stift in situ.

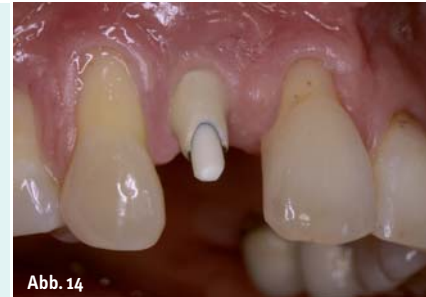

Abb. 14

Nach der Aufklappung und Exkochleation des Granuloms (Abb. 5) wird das Implantat 2 mm palatinal der geplanten Inzisalkante und 3 mm unterhalb der geplanten Gingivarekonstruktion platziert. Wichtig bei dieser Vorgehensweise ist die Primärstabilität, die durch ein konisches Implantatdesign, welches einfacher zu platzieren ist, ein selbstschneidendes Gewinde und ein verdichtendes Knochenmanagement unterstützt wird (Abb. 6 und 7). Verwendet wird ein 11,5 mm langes konisches Implantat (Dentegris Tapered) mit 35 Ncm Insertionstorque (Abb. 8). Zum Aufbau des labialen Knochendefektes wird das Knochenersatzmaterial CompactBone B (Dentegris) verwendet (Abb. 9).

Es erfolgt ein dichter Nahtverschluss unter Verzicht auf eine Membranabdeckung (Abb. 10). Bei der offenen Einheilung unterstützt und erhält eine Heilungsdistanzhülse die Gingivahöhe und die Papillen (Abb. 11). Die endgültige prothetische Versorgung erfolgt fünf Monate nach dem Eingriff bei ausreichender Festigkeit des Implantats (Abb. 12). Die Osseointegration wird mit dem Osstell Mentor überprüft. Der Wert beträgt 70. Wegen des geringen Durchmessers wird aus Stabilitätsgründen ein Titanaufbau anstelle eines Keramikaufbaues gewählt (Abb. 13). Dieser wird individualisiert und keramisch verblendet. Zudem wird ein

individueller Zirkonoxidstift zur Verlängerung des Aufbaus gefräst (Abb. 14).

Die Vollkeramikkrone wird mit Harvard zementiert (Abb. 15 und 16).

Die Patientin erhält eine Hygieneeinweisung und kommt in ein sechsmonatiges Recall.

Fazit

Die Sofortimplantation sollte wegen einer erhöhten Komplikationsrate eher von routinierten Operateuren durchgeführt werden. Wird eine ausreichende

Primärstabilität erzielt, überwiegen jedoch diese sehr guten End- und Dauerergebnisse bei gleichzeitig geringer Patientenbelastung und niedrigen Kosten. ◀

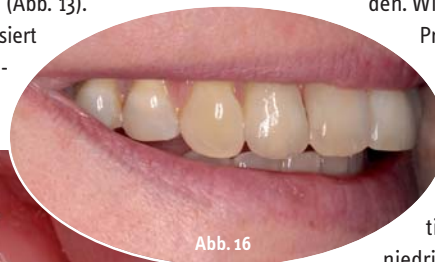

Abb. 16

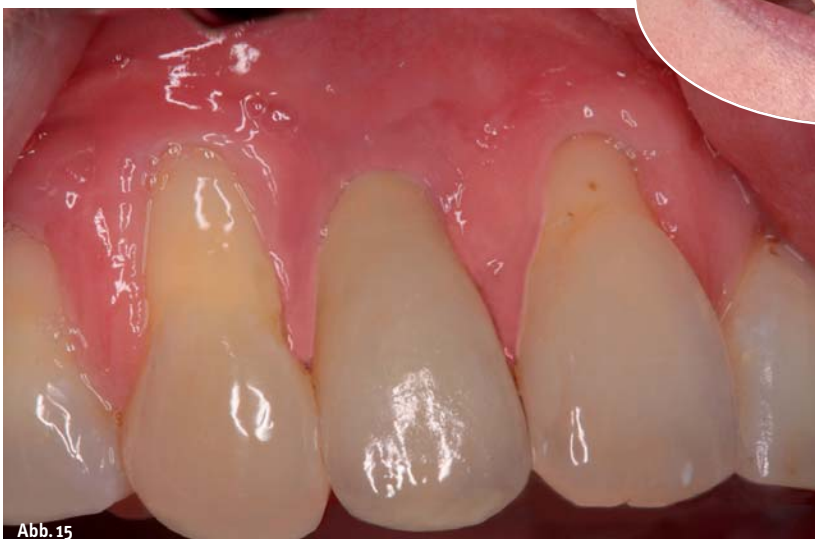

Abb. 15

Abb. 15: Definitive Keramikkrone. – **Abb. 16:** Lippenbild.

kontakt



Autor



Firmenprofil



Dr. Marika
Halbach-Spielau
Europäische Spezialistin
für Implantologie
der EDA

M.Sc. Kieferorthopädie
Johannesstr. 7–9
47623 Kevelaer