

# Therapie von Klasse II-Fällen mit dem BioBiteCorrector®

KN Fortsetzung von Seite 1

- Hybridform-Apparaturen – eine Mischform aus starren und flexiblen Teilen (z. B. Sabbagh Universal Spring®, Fa. Dentaorium)
- starre Apparaturen (z. B. Herbst-Scharnier, Fa. Dentaorium; BioBiteCorrector®, Fa. BBC-Orthotec)

Während flexible Apparaturen eine Vorverlagerung des Unterkiefers mittels Federkraft bewirken, gewährleisten starre Apparaturen die UK-Vorverlagerung aufgrund der Längeneinstellung des Scharniers bzw. Teleskops. Bei der dritten Gruppe, den Hybridform-Geräten, sorgt zunächst der starre Teil für ein gewisses Maß an Vorverlagerung des Unterkiefers, danach wirkt eine Druckkraft für die restliche anteriore UK-Vorverlagerung.

Sowohl das klassische Herbst-Scharnier als auch der BBC gehören zur Gruppe der starren Geräte. Diese verfügen über keine aktiven Druckkraftelemente,

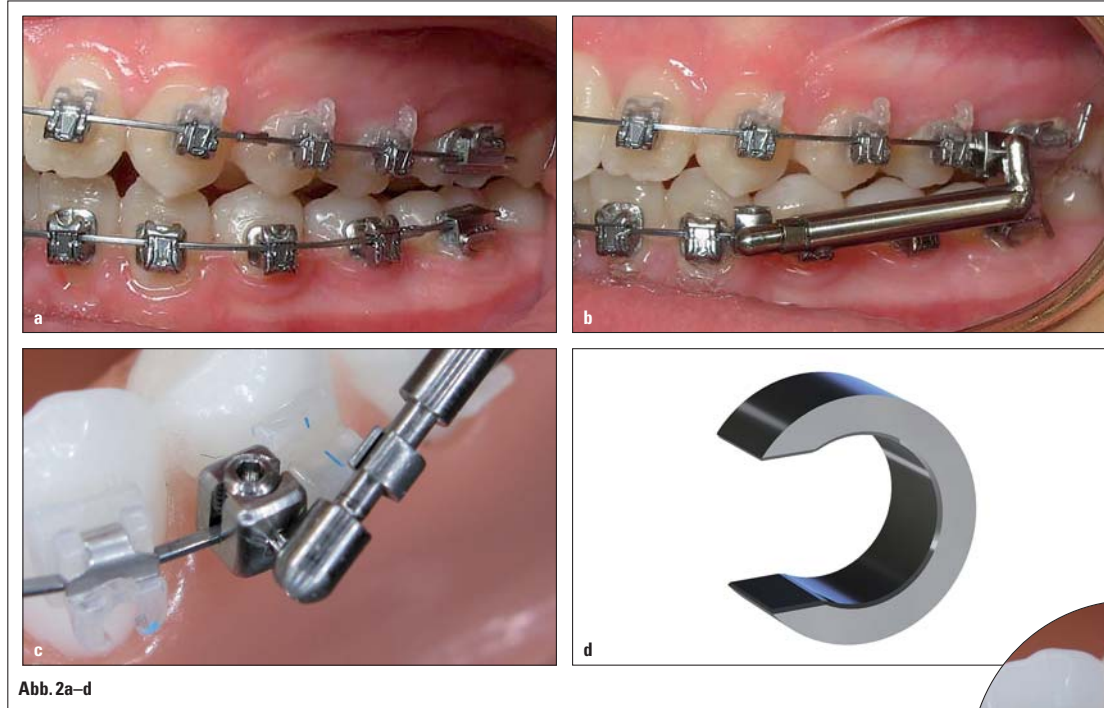


Abb. 2a-d

wie dies sonst oft bei anderen intermaxillären Klasse II-Non-Compliance-Geräten üblich ist. Beim BBC erfolgt die Vorverlagerung des Unterkiefers in eine

Neutralverzahnung allein aufgrund der Längeneinstellung des Scharniers bzw. Teleskops (mittels C-förmiger Distanzhülsen, die auf die Teleskopstange ge-

crimpt werden). Der Verzicht auf eine Druckfeder garantiert dabei eine kontrollierte Vor-schubbewegung und soll zudem die Anteinklination der UK-Front verhindern. Insofern knüpft der BBC eng an das Funktionsprinzip der Herbst-Apparatur an (Abb. 2a-d). Es stellt sich die Frage, ob diese Neuentwicklungen als eine Art

Standardlösung bei der Therapie von Angle-Klasse II-Malokklusionen verstanden werden können. Oder gelten sie doch mehr als Notfall-Apparaturen nach einer nicht erfolgreichen Therapie mit herausnehmbaren FKO-Geräten? Die Antwort liegt in der Reparaturanfälligkeit, dem Ausmaß des Therapieerfolges sowie in der Handhabung dieser neuentwickelten Geräte begründet. So stellen notwendige Reparaturen meist gelöste Brackets, ein gebrochener Bogen oder ein Bruch der Klasse II-Apparatur dar.

## BioBiteCorrector® (BBC)

Bereits 2007 wurden die ersten Patienten mit Prototypen des BioBiteCorrector am Universitätsklinikum Marburg sowie in der Praxis Dr. Thomas Banach (Königstein im Taunus) behandelt. Damals bestand die große

Befürchtung darin, dass wenn eine gegossene, wuchtige, stabile, lasergeschweißte Herbst-Apparatur schon zu brechen mag, dann auch der grazile BBC bzw. die Multibracket-Apparatur immer reparaturbedürftig sein

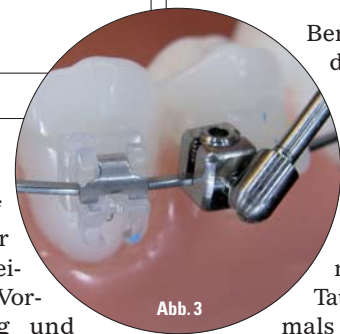

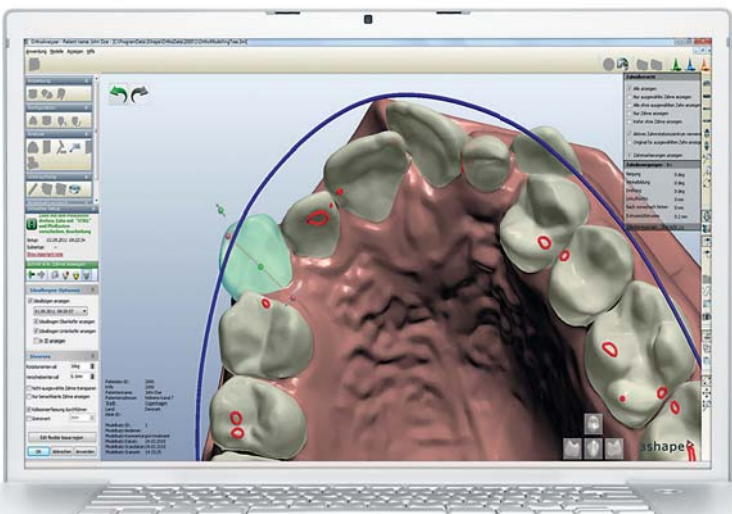


Abb. 3

ANZEIGE





### Orthodontics System von 3Shape

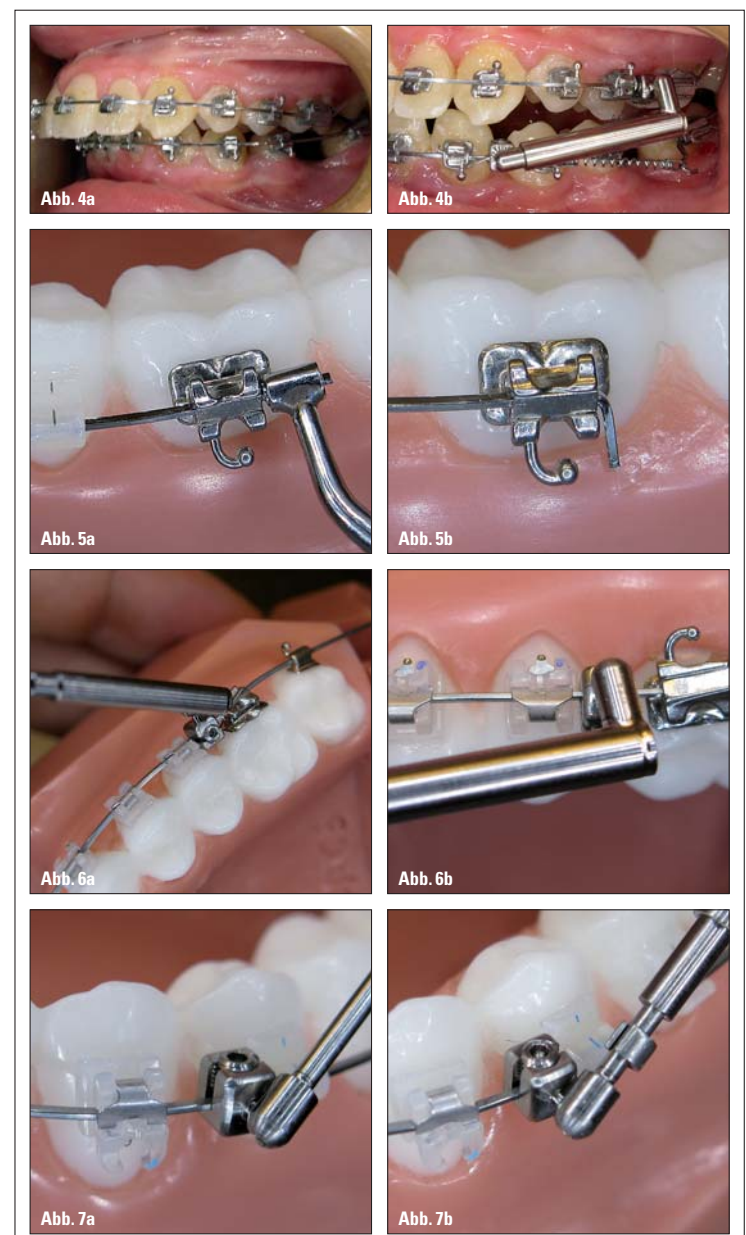- Modernste Scan-Technologie,
- 3D Analysen & Messungen,
- elektronische Modellarchivierung,
- virtuelle Fallplanung,
- ...

**Offene Systemkomponenten für Flexibilität und Unabhängigkeit**

Unsere Partner:

- 3Shape
- Objet / RTC Germany
- Swisorthodontics
- up2dent

digitec-ortho-solutions gmbh  
 Rothaus 5 | DE-79730 Murg  
 Tel +49 (0)77 63 / 927 31 05  
 Fax +49 (0)77 63 / 927 31 06  
 www.digitec-ortho-solutions.com



Fallbeispiel

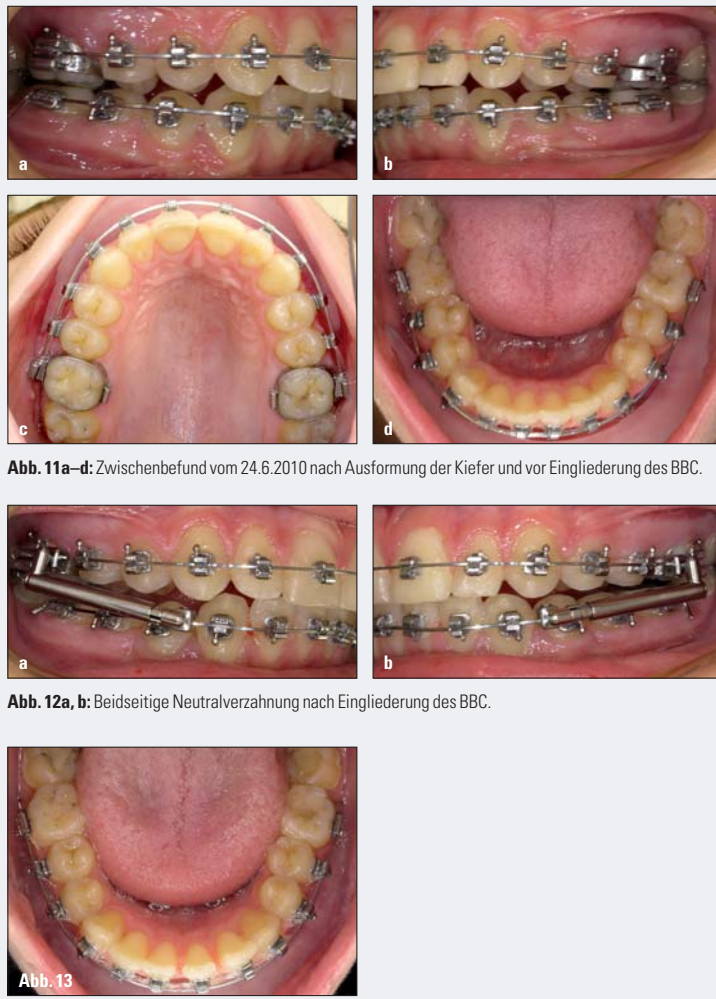
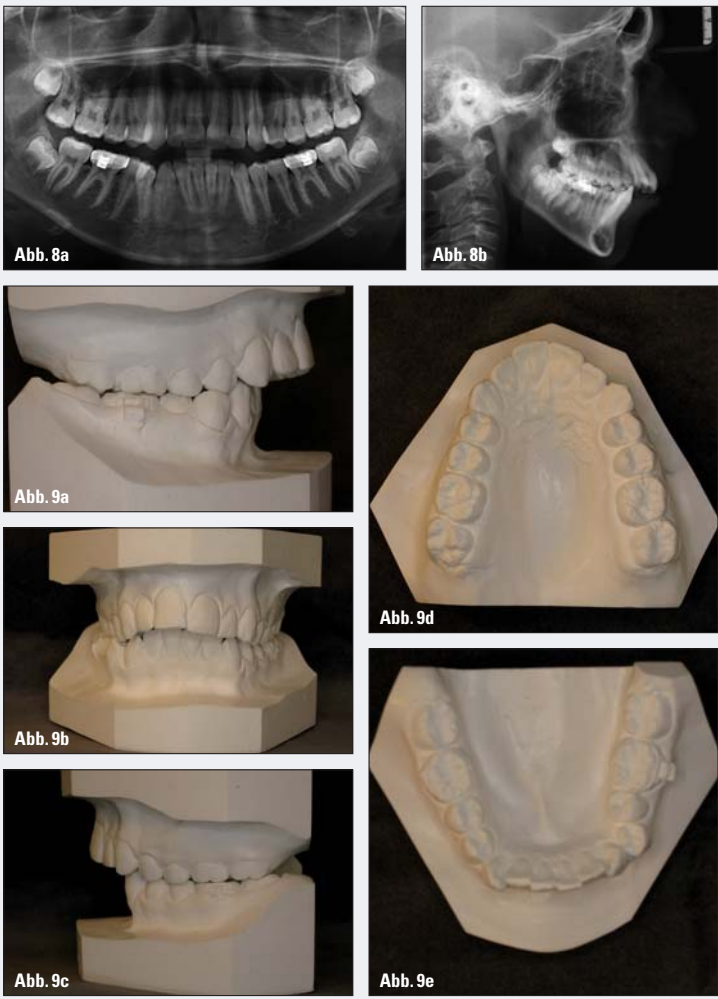


Abb. 11a–d: Zwischenbefund vom 24.6.2010 nach Ausformung der Kiefer und vor Eingliederung des BBC.

Abb. 12a, b: Beidseitige Neutralverzahnung nach Eingliederung des BBC.

Abb. 13

**Bogensequenzen der Multi-bracketapparat (0.022"er Slot-System) im Oberkiefer und Unterkiefer:**

- 0.014" NiTi (05.02.2010)
- 0.018" NiTi
- 0.016" x 0.022" NiTi
- 0.017" x 0.025" Stainless Steel (am 24.06.2010 BBC eingegliedert)
- 0.018" NiTi (am 30.03.2011 BBC entfernt)
- Finishingbogen
- Entfernung MB (am 06.06.2011, MB gesamt 16 Monate)

Abb. 10

würden. Da das Herzstück des BBC jedoch Kugelgelenke im Ober- und Unterkiefer darstellen und die gelenkige Kopplung laterale Bewegungen mit ausreichender Mundöffnung (der Tragekomfort wird dadurch erhöht) sowie eine Verringerung der Kraftbelastungen auf das FKO-Gerät sowie die Multibracket-Apparatur ermöglichen, werden Brüche von vornherein vermieden.

Der BBC verfügt über eine patienten- sowie nutzerfreundliche, verschraubbare Verbindung im Ober- und Unterkiefer. Molarenbänder sind somit keine Voraussetzung zum Eingliedern des Gerätes. Diese Schraubverbindung ermöglicht ein schnelles und einfaches Einsetzen der Apparatur. Der bei Non-Compliance-Klasse II-Geräten oft übliche „Rush-Anker“ oder die „L-Pin“-Verbindung, um die Apparatur am Oberkiefer über den Headgear-Tube zu verbinden, entfällt. Das Design der verschraubbaren Verbindung ermöglicht ein fehlerfreies und sicheres Aufschrauben der Apparatur. Der Body zur Verschraubung ist da-

bei so konfiguriert, dass dieser über einen vertikal angelegten Schlitz aufgeschoben wird. Die Fixierung am Bogen wird über eine Klemmwirkung der Verschraubung realisiert. Durch die vertikale Anordnung des Schlitzes kann dieser sich nicht vom Bogen lösen, selbst wenn sich die Schraube lockern sollte. Auch wird durch die Schraubverbindung ein Kontakt zum unteren Eckzahnbracket vermieden, welches sich sonst mit hoher Wahrscheinlichkeit lösen würde (Abb. 3).

Die L-Form des BBC bzw. dessen vertikaler Versatz im Bereich der Verschraubung im Oberkiefer sorgen für einen horizontalen Kraftvektor. Dieser wirkt Bogenbrüchen entgegen, da die vertikale auf den Bogen wirkende Kraftkomponente deutlich verringert wird. Auch gewährleistet ein horizontaler Vektor einen guten Tragekomfort. Konstruktionsbedingt kann das Mehrfach-Teleskop des BBC nicht aus den Führungsrohren gleiten und somit zu keiner Zeit die Funktionsfähigkeit beeinträchtigen. Auch wird ein „Aushängen“ der Apparatur vermieden. Der BioBiteCorrector ist vollständig aus Titan gefertigt und komplett lasergeschweißt. Die Klemmschrauben und Distanzhülsen sind ebenfalls aus Titan hergestellt. All diese aufgeführten Designmerkmale verringern die Reparaturanfälligkeit auf ein Minimum.

Ein weiterer Punkt für den Erfolg einer Klasse II-Apparatur stellt deren Aussicht zum Therapieerfolg dar. Dieser wiederum hängt von der Reparaturanfälligkeit und Einstellbarkeit

der Apparatur in die direkte beidseitige Neutralverzahnung ab. So kann der Patient nach Eingliederung einer flexiblen Apparatur die aktive Druckkraft des Gerätes überwinden und in habitueller Okklusion seine Kiefer schließen, was häufig bei kräftigen brachyfazialen Patienten sichtbar ist.

Dieser Aspekt ist bei den Hybridform-Apparaturen deutlich besser geregelt. So sorgt der starre Anteil für eine Vorverlagerung des Unterkiefers um ein gewisses Maß. Die Patienten können somit nicht mehr ihre Kiefer in die habituelle Okklusion zusammenführen, was positiv zu bewerten ist. Jedoch gewährleisten Hybridform-Geräte nicht immer eine direkte beidseitige Neutralverzahnung nach Eingliederung der Apparatur. Durch eine Druckfeder kommt es hier vielmehr zu einer unkontrollier-

ten anterioren Vorschubbewegung des Unterkiefers. Der BioBiteCorrector als starre Apparatur kann den Unterkiefer immer direkt und präzise in die beidseitige Neutralverzahnung vorverlagern und somit auf Druckfedern verzichten.

Die Therapieindikationen des BBC sind mit denen der klassischen Herbst-Apparatur identisch. So zählen in erster Linie die Beseitigung von Distalbilsslagen bzw. Distalverzahnungen sowie die Korrektur von mandibulären Mittellinienverschiebungen zum Einsatzbereich dieses Gerätes. Zusätzlich kann der BBC als Verankerungsapparat für einen Lückenschluss im Unterkiefer-Seitenzahnbereich ggf. bei zeitgleicher Korrektur der Distalbilsslage genutzt werden. In Abbildung 4a, b wurde der zerstörte Zahn 36 extrahiert und ein einseitiger Lückenschluss

durchgeführt. Die Feder wurde dabei über einen Powerhook des Molaren direkt am BBC-Gelenk mittels Drahtligatur befestigt. Auch bei hyperdivergenten Kieferbasen stellt der BBC aufgrund seiner intrusiven Kräfte im Oberkiefer-Molarenbereich eine sehr gut geeignete Apparatur dar. Darüber hinaus wurde das Gerät bereits erfolgreich bei erwachsenen Patienten mit eigentlicher Indikation zur kombiniert kieferorthopädisch-kieferchirurgischen Therapie eingesetzt.

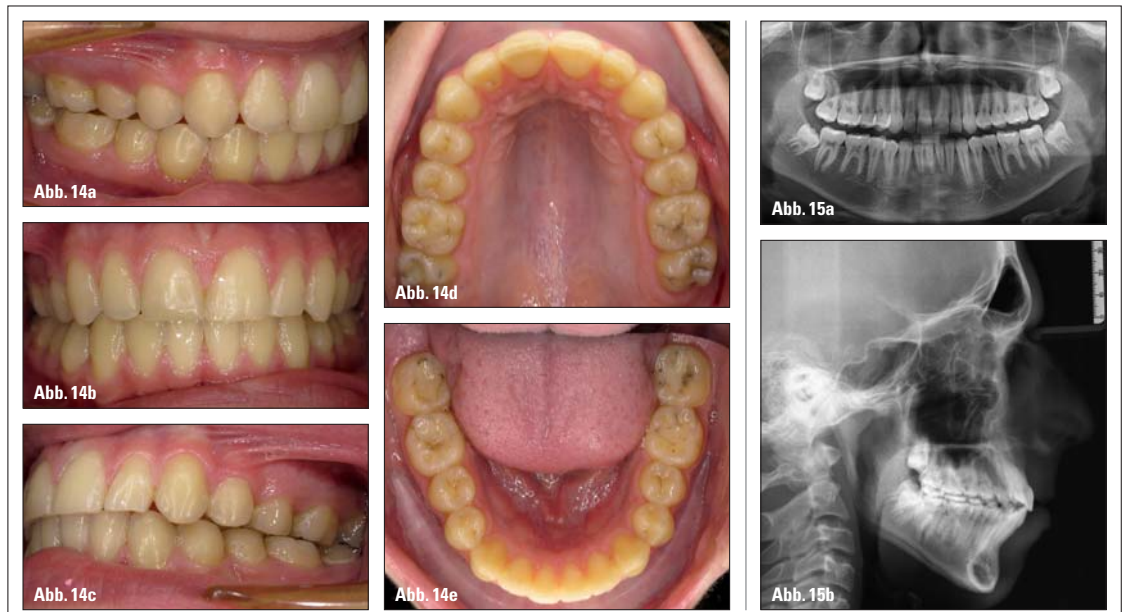
**Eingliederung der Apparatur**

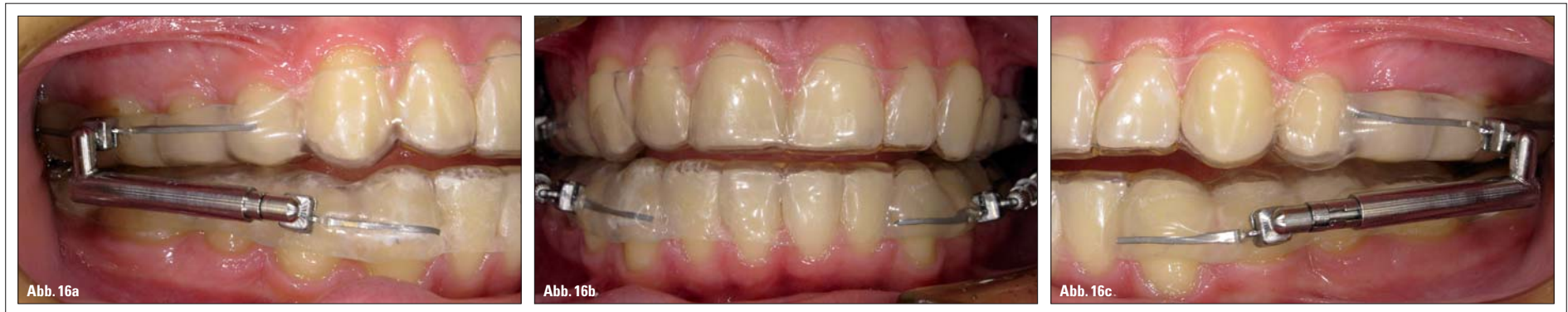Der BBC wird vollständig vormontiert geliefert und gewährleistet ein einfaches Handling. Ein Zusammenbau seitens des Kieferorthopäden aus diversen Einzelteilen ist somit nicht notwendig. Erhältlich sind zwei Größen, wobei die Standard-Größe mit einer Gesamtlänge von 23mm (verlängerbar auf 57mm) bei „normalen Fällen“ zum Einsatz kommt und eine weite Mundöffnung erlaubt. Bei Extraktionsfällen und bereits erfolgten Lückenschlüssen im Oberkiefer empfiehlt sich aufgrund der verkleinerten Distanz hingegen der Einsatz der Größe „Small“ mit einer Gesamtlänge von 19mm (auf 45mm verlängerbar).

Voraussetzung für das erfolgreiche Einsetzen des BBC ist das Eingliedern eines Stahlbogens mit einer Dimension von mindestens 0.017" x 0.025" in die Multibracket-Apparatur von Ober- und Unterkiefer. Im UK muss der Stahlbogen vom 6er oder 7er direkt distal umgebogen werden, um eine Protrusion der Unterkieferfont zu vermeiden. Für den Cinch Back empfehlen wir den Einsatz eines Twister. Damit lässt sich ein Umbiegen des Bogens um 90° sehr einfach realisieren, ohne dabei die Gefahr einzugehen, das Bracket vom Zahn zu lösen (Abb. 5a, b).

Bei der Apparatur wird zwischen linker und rechter Seite unterschieden. Zunächst wird das Gerät im Oberkiefer, anschließend

Fortsetzung auf Seite 16 KN





ANZEIGE

|| ABOSERVICE

## || Frischer Wind für Praxis und Labor

OEMUS MEDIA AG – Die Informationsplattform der Dentalbranche.  
Vielseitig, kompetent, unverzichtbar.

### OEMUS MEDIA AG || Bestellformular

ABO-SERVICE || Per Post oder per Fax versenden!

Holbeinstraße 29  
04229 Leipzig

**Andreas Grasse**  
Fax: 03 41/4 84 74-2 90 | Tel.: 03 41/4 84 74-2 00

**Ja,** ich möchte die Informationsvorteile nutzen und sichere mir folgende Publikationen bequem im preisgünstigen Abonnement:

Zeitschrift	jährliche Erscheinung	Preis
<input type="checkbox"/> ZWP Zahnarzt Wirtschaft Praxis	10-mal	70,00 €*
<input type="checkbox"/> ZWL Zahntechnik Wirtschaft Labor	6-mal	36,00 €*
<input type="checkbox"/> dentalfresh	4-mal	20,00 €*
<input type="checkbox"/> DENTALZEITUNG	6-mal	34,00 €*
<input type="checkbox"/> cosmetic dentistry	4-mal	44,00 €*
<input type="checkbox"/> face	4-mal	44,00 €*
<input type="checkbox"/> digital dentistry	4-mal	44,00 €*
<input type="checkbox"/> Implantologie Journal	8-mal	88,00 €*
<input type="checkbox"/> Dentalhygiene Journal	4-mal	44,00 €*
<input type="checkbox"/> Oralchirurgie Journal	4-mal	44,00 €*
<input type="checkbox"/> Laser Journal	4-mal	44,00 €*
<input type="checkbox"/> Endodontie Journal	4-mal	44,00 €*
<input type="checkbox"/> ZT Zahntechnik Zeitung	11-mal	55,00 €*
<input type="checkbox"/> KN Kieferorthopädie Nachrichten	10-mal	75,00 €*
<input type="checkbox"/> PN Parodontologie Nachrichten	6-mal	40,00 €*
<input type="checkbox"/> Dental Tribune German Edition	10-mal	35,00 €*
<input type="checkbox"/> laser (engl.)	4-mal	44,00 €*
<input type="checkbox"/> roots (engl.)	4-mal	44,00 €*
<input type="checkbox"/> cosmetic dentistry (engl.)	4-mal	44,00 €*
<input type="checkbox"/> implants (engl.)	4-mal	44,00 €*

\* Alle Preise verstehen sich inkl. MwSt. und Versandkosten (Preise für Ausland auf Anfrage).

### Ihre Kontaktdaten

Bitte alles ausfüllen und Zutreffendes ankreuzen!

Name, Vorname: \_\_\_\_\_

Straße/PLZ/Ort: \_\_\_\_\_

Telefon/Fax: \_\_\_\_\_

Ich bezahle per Rechnung.       Ich bezahle per Bankeinzug.  
(bei Bankeinzug 2% Skonto)

**Bitte informieren Sie mich außerdem über Fortbildungsangebote zu folgenden Themen:**

<input type="checkbox"/> Kieferorthopädie	<input type="checkbox"/> Dentalhygiene/Prophylaxe	<input type="checkbox"/> Implantologie/Oralchirurgie
<input type="checkbox"/> Laserzahnheilkunde	<input type="checkbox"/> Zahnaufhellung/Bleaching	<input type="checkbox"/> Kommunikation
<input type="checkbox"/> Endodontie	<input type="checkbox"/> Praxismanagement	<input type="checkbox"/> Kosmetische Zahnmedizin

Bitte senden Sie mir diese per E-Mail an folgende Adresse: \_\_\_\_\_

Widerrufsbelehrung: Den Auftrag kann ich ohne Begründung innerhalb von 14 Tagen ab Bestellung bei der OEMUS MEDIA AG, Holbeinstr. 29, 04229 Leipzig schriftlich widerrufen. Rechtzeitige Absendung genügt.

Datum/Unterschrift: \_\_\_\_\_

Das Abonnement verlängert sich automatisch um 1 Jahr, wenn es nicht fristgemäß spätestens 6 Wochen vor Ablauf des Bezugszeitraumes schriftlich gekündigt wird.

KN Fortsetzung von Seite 15

im Unterkiefer befestigt. Das OK-Verbindungselement wird dabei zwischen dem 6er und 5er fixiert, wobei es keinen Kontakt zum 6er-Bracket besitzen sollte. Der Body wird von gingival nach okklusal aufgeschoben. Danach ist die Klemmschraube aufzuschrauben (Abb. 6a, b). Anschließend wird das UK-Verbindungselement zwischen dem 3er und 4er Bracket fixiert und der Body in gleicher Art und Weise aufgeschoben. Danach wird auch hier die Klemmschraube aufgebracht. Das Verbindungselement sollte hierbei soweit wie möglich nach distal geschoben werden und mesial zum 4er Bracket Kontakt besitzen. Jedoch darf es keinen Kontakt zum 3er Bracket besitzen. Nach dem gleichen Vorgehen wird die andere Seite eingegliedert. Nachdem beide Seiten eingegliedert wurden, wird der Unterkiefer soweit wie möglich retral zurückgeführt, bis das BBC-Scharnier vollständig geschlossen ist. Sollte noch eine Distalokklusion im Eckzahnbereich vorhanden sein, kann der Unterkiefer präzise in die beidseitige Neutralverzahnung vorverlagert werden. Dies erfolgt mittels einer C-förmigen Distanzhülse, welche auf das dünnste Teleskoprohr gecrimpt wird. Feinkorrekturen können mittels Verschieben des Verbindungselementes vorgenommen werden (Abb. 7a, b).

### Klinisches Fallbeispiel

Während zur Einführung des BBC im Jahre 2007 zunächst nur einfache Klasse II-Fälle mit dieser Apparatur behandelt wurden (z. B. als Notfall-Apparatur), konnte aufgrund der geringen Reparaturanfälligkeit, vorher-sagbaren Therapieerfolge oder besserer Patientenakzeptanz im Gegensatz zum klassischen Herbst-Scharnier das Einsatzgebiet dieses Gerätes inzwischen stark erweitert werden. So ist der BBC mittlerweile in mehreren kieferorthopädischen Praxen zur Standard-Apparatur für komplexe Klasse II-Fälle geworden, wie der aktuelle Patientenfall zeigt. Der Patient stellte sich 2009 im Alter von 14 Jahren zur Beratung vor. Eine Behandlung alieno loco hatte bereits stattgefunden, sodass er nun um Vorstellung kieferor-

Fortsetzung auf Seite 18 KN

KN 11/11

# ULTRADENT

DENTAL UNITS. MADE IN GERMANY.

Lassen Sie sich  
inspirieren.

Entdecken Sie  
das KFO-Konzept:

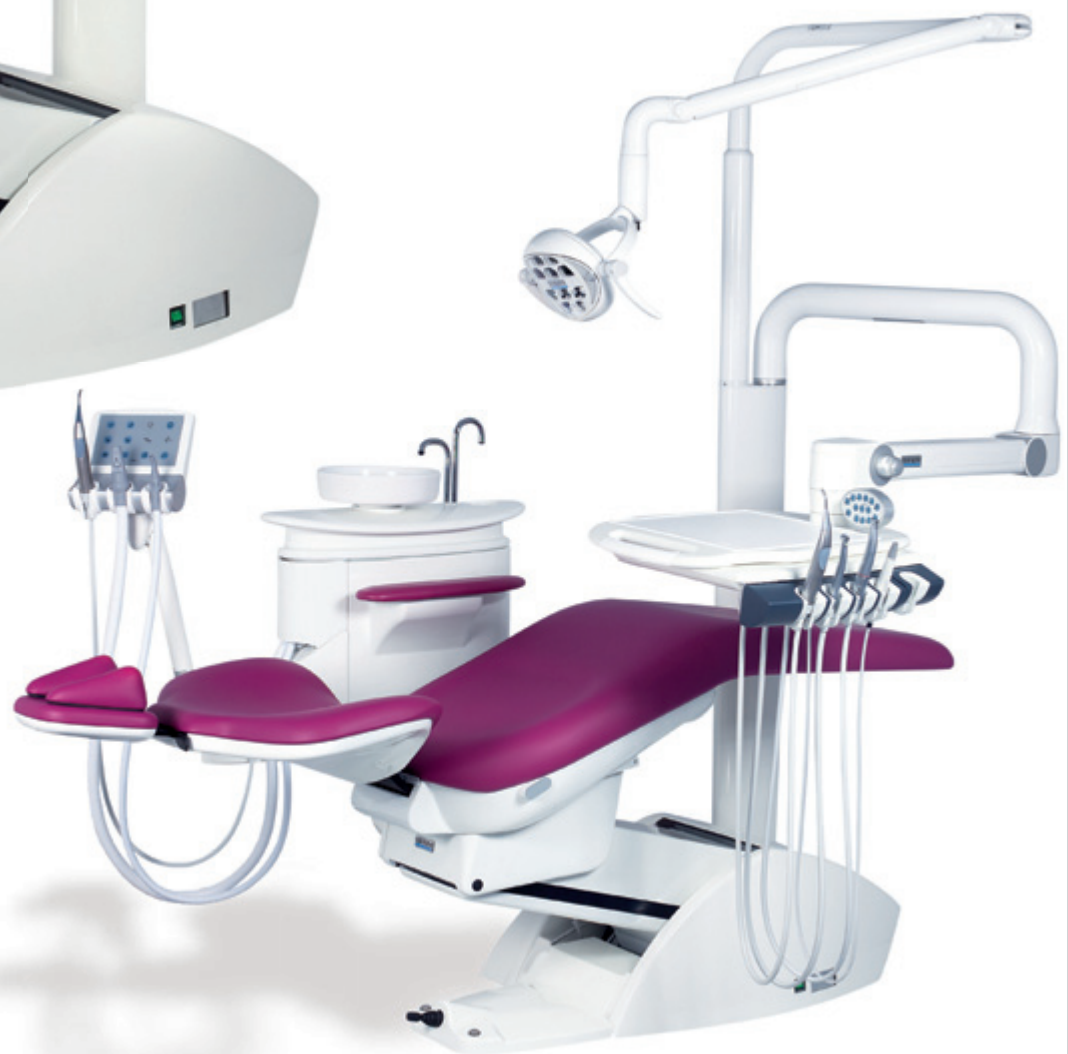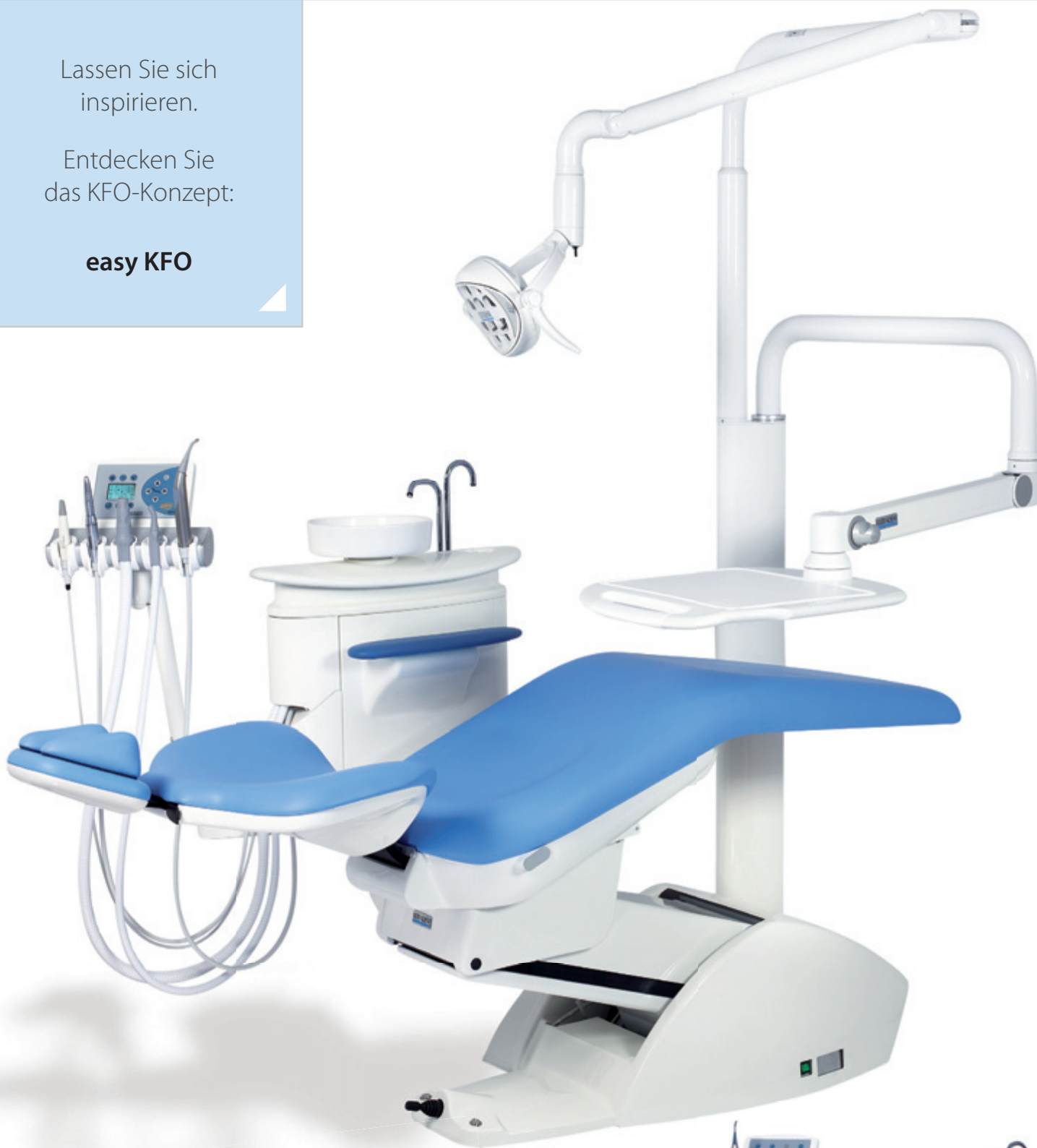
**easy KFO**

Die Dental-Manufaktur ULTRADENT präsentiert mit easy KFO und easy KFO 2 die neuesten Modelle spezieller Arbeitsplätze für die Kieferorthopädie. Mit diesem neuen, speziell für Kieferorthopäden und deren überwiegend jungen und jung gebliebenen Zielgruppe entwickelten Konzept, setzen die Münchener Dental-Spezialisten auf modernes, praxisgerechtes Design mit höchster Zuverlässigkeit und einfacher Bedienung. Ganz easy.

Gönnen Sie sich  
Innovation.

Das KFO- und  
Prophylaxe-Konzept:

**easy KFO 2**



Fragen Sie nach aktuellen Angeboten

**HERBST  
ANGEBOT  
2011**



PROFESSIONELLE  
KFO-BEHANDLUNGSEINHEITEN.

ULTRADENT - Dental-Medizinische Geräte GmbH & Co. KG  
85649 Brunnthal - Eugen-Sänger-Ring 10  
Tel. +49 89 420 992-70 Fax +49 89 420 992-50



[www.ultradent.de](http://www.ultradent.de)  
[info@ultradent.de](mailto:info@ultradent.de)

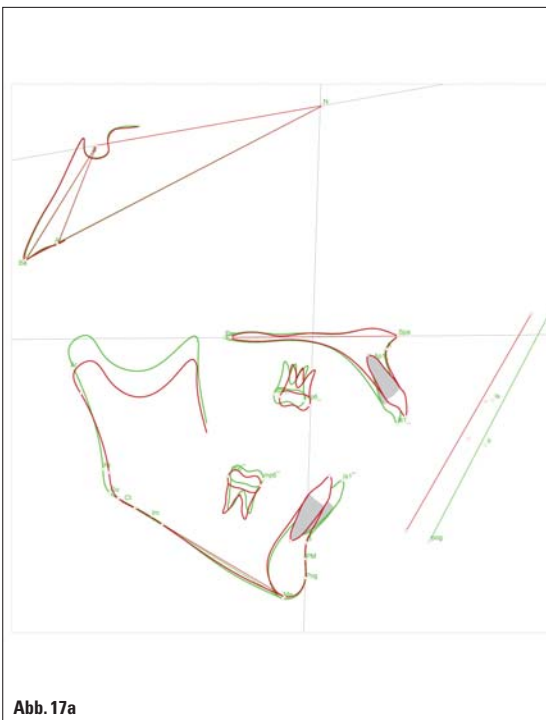


Abb. 17a

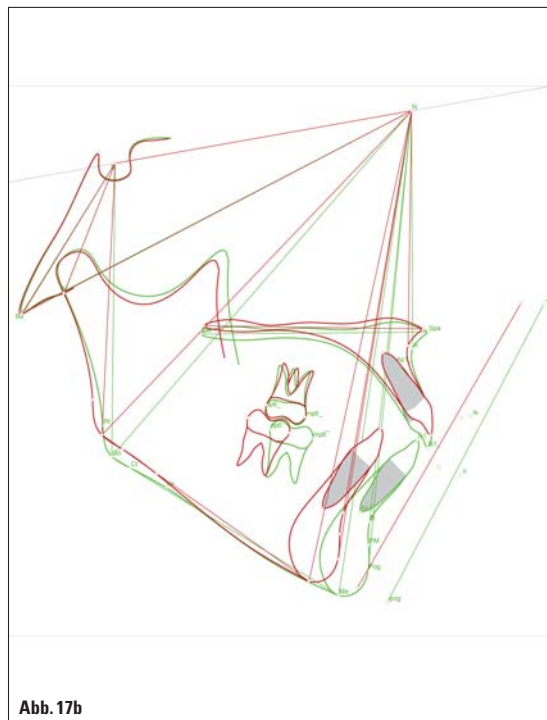


Abb. 17b

#### Fortsetzung von Seite 16

thopädischer Behandlungsalternativen zur kombiniert kieferorthopädisch-kieferchirurgischen Therapie mit Unterkiefer-Vorverlagerung bat. Dem Patienten wurde eine Behandlung mit dem BBC vorgeschlagen.

Der Anfangsbefund vom 27.05.2009 zeigt ein Klasse II-Profil mit einer Prämolarenbreite Distalbisslage. Die Zähne sind rechts 1 PB distal und links 3/4 PB distal verzahnt. Der Overjet beträgt 11,5 mm, der Overbite 2 mm und der Gelink -1 mm. Das FRS weist ein vertikales Wachstum mit hy-

perdivergenten Basen auf (ML-NSL-Winkel: 45,4°, Summenwinkel: 405,4 und unteren Gonionwinkel 81,5°) (Abb. 8a, b; 9a-e).

#### Therapie

Von Oktober 2009 bis Januar 2010 wurde der Patient mit einer Gaumennahterweiterungsapparatur

behandelt. Im Februar 2010 folgte dann die Eingliederung einer Multibracket-Apparatur in Ober- und Unterkiefer mit der Option, nach Bedarf einen Transpalatinalbogen einzugliedern. Die Zahnbögen wurden bis auf einen Stahlbogen in der Dimension von 0.017" x 0.025" ausgeformt. Diese Voraussetzung wurde im Juni 2010 geschaffen. Die vollständige Bogensequenz ist der Abbildung 10 zu entnehmen. Der Zwischenbefund vom 24.6.2010 nach Ausformung der Kiefer und vor Eingliederung des BBC zeigt einen Overjet von 7,5 mm (Abb. 11a-d). Direkt nach Eingliederung des BBC beträgt der Overjet 2 mm und die Okklusion im Eckzahnbereich ist neutral verzahnt (12a, b). Aufgrund der hyperdivergenten Basen und dem geringen Gelink wurde auf eine Überkorrektur mit Einstellung der Kiefer in eine Kopfbissstellung verzichtet. Nach Eingliederung der Apparatur wurde der Patient vollständig über den BBC informiert (ein Formblatt zur Aufklärung steht bei Interesse auf [www.bio-bite-corrector.de](http://www.bio-bite-corrector.de) zum kostenlosen Download zur Verfügung).

Werden selbstligierende bzw. ligaturfreie Brackets verwendet, sollten zum Schutz der Klappen vor Eingliederung des BBC zusätzlich Drahtligaturen verwendet werden. Im Unterkiefer werden die Brackets der Eckzähne und ersten Prämolaren mittels Drahtligaturen gesichert. Im Oberkiefer erfolgt die Sicherung am zweiten Prämolaren und gegebenenfalls am ersten Molaren, sofern kein Tube benutzt wurde.

Der BBC wurde hier nicht die sonst üblichen sechs Monate getragen, sodass die Tragezeit in diesem speziellen Fall neun Monate betrug. Die Ausweitung der Tragezeit musste erfolgen, da aufgrund des Ausmaßes der Fehlstellung und der abradieren Zähne eine satte Verzahnung nicht möglich war.

Nach Entfernung des BBC wird gelegentlich eine lückige Protrusion in der Unterkieferfront sichtbar (Abb. 13). Die Verankerung der unteren Front mittels 0.017" x 0.025"er Stahlbogen im 0.022" Slot-System und eines Cinch Back sind somit nicht ausreichend. Dies wird allein schon durch das Torquespiel von 15,3° deutlich. Um diese Protrusion zu vermeiden, wäre ein größerer dimensionierter Bogen wünschenswert. Zusätzliche Maßnahmen, wie z. B. der Einsatz einer umlaufenden Kunststoffkette oder eines Schlauchs (Powerthread), stellen weitere Optionen dar.

Nach Korrektur der Einzelzahnfehlstellungen und Entfernung der Multibracket-Apparatur (Abb. 14a-e; 15a, b) wurde bei diesem speziellen Fall ein BBC-Retentionsgerät bzw. Positioner eingesetzt (Abb. 16a-c). Das Retentionsgerät besteht hierbei aus zwei Tiefziehschienen (Duran 1,0 mm, Fa. Scheu-Dental), an welche ein 0.021" x 0.025"er Stahlbogen anpolymerisiert wurde. Betrug die

Achsenstellung der Unterkieferfront vor der Behandlung 89,5°, weist sie nach der Behandlung 83,1° auf. Die Protrusion vergrößerte sich um 5,9° (Abb. 17a, b).

#### Fazit

In den Praxen der Dres. Pasin (Bad Reichenhall), Banach (Königstein im Taunus), Ludwig (Traben-Trarbach) sowie anderen Praxen hat sich der BBC zur Standard-Klasse II-Apparatur bei allen Patienten mit vollständiger permanenter Dentition entwickelt. Sie hat dort das klassische Herbst-Scharnier vollständig ersetzt und sich stets gut bewährt. Selbst bei schwierigen Klasse II-Fällen kann das Gerät erfolgreich eingesetzt werden. So konnten in unseren Praxen bereits Deckbisse sowie eigentlich für eine kombiniert kieferorthopädisch-kieferchirurgische Behandlung indizierte Fälle erwachsener Patienten gut therapiert werden (weitere Patientenbeispiele sind auf [www.bio-bite-corrector.de](http://www.bio-bite-corrector.de) abrufbar). Die Behandlungszeit mit dem BBC ist kurz, die Reparaturanfälligkeit gering und die Erfolgsquote hoch. Die Überstellung der Distalbisslage ist – wie bei einer Herbst-Apparatur auch – durch eine Kombination von skeletalen und dentoalveolären Effekten nachzuvollziehen. 

#### ANZEIGE

## Ein gutes Gefühl ...



... ohne Einschränkung lachen zu können

Meine Zahnschiene ist fast unsichtbar

# CLEAR-ALIGNER

**Das sanfte und effektive Schienenkonzept.**

**Klare Vorteile für Sie und Ihre Patienten:**

- jederzeitige Therapiekorrektur möglich
- langjährige, klinische Erfahrung
- ästhetische, hoch-transparente Schienen
- vielfältige Anwendungsmöglichkeiten
- hoher Tragekomfort, einfache Hygiene
- praxisnahe Schulungen, ausführliches Infomaterial
- sofortige, günstige Herstellung in Ihrem Praxis-Labor



www.clear-aligner.eu

**Vollständige Behandlungskontrolle und Wertschöpfung in Ihrer Praxis.**



SCHEU-DENTAL GmbH  
www.scheu-dental.com

phone +49 23 74 92 88-0  
fax +49 23 74 92 88-90

Am Burgberg 20  
58642 Iserlohn · Germany

#### KN Kurzvita



#### Dr. Enrico Pasin

- 1998–2003 Studium der Zahnheilkunde an der privaten Universität Witten/Herdecke
- 2004 allgemeinärztliches Jahr
- 2005–2006 Weiterbildungsassistent für Kieferorthopädie, Praxis Dr. Thomas Banach in Königstein im Taunus
- 2006–2008 Weiterbildungsassistent für Kieferorthopädie am Universitätsklinikum Marburg unter der Leitung von Prof. Dr. Jos Dibbets und Prof. Dr. Hans Pancherz
- 2008 Facharzt für Kieferorthopädie
- 2009 Praxiseröffnung in Bad Reichenhall

#### KN Adresse

Dr. Enrico Pasin  
Facharzt für Kieferorthopädie  
Innsbrucker Str. 2  
83435 Bad Reichenhall  
Tel.: 0 86 51/9 65 00 99  
E-Mail: [info@bio-bite-corrector.de](mailto:info@bio-bite-corrector.de)  
[www.bio-bite-corrector.de](http://www.bio-bite-corrector.de)