

Fallbeispiel

# Ästhetische Korrekturen so einfach wie nie zuvor

**Restaurationen im Frontzahnbereich können je nach Ausgangslage eine Herausforderung sein. Nicht nur bei größeren klinischen Fällen, sondern auch bei kleineren ästhetischen Korrekturen. Denn die Patienten möchten Korrekturen immer schneller und mit weniger Aufwand durchführen lassen, sind aber gleichzeitig kostenbewusst.**

Dr. Mario J. Besek/Zürich, Schweiz

■ **Der Schweizer** Dentalspezialist Coltène/Whaledent hat nach jahrelanger Forschung ein System entwickelt, das Zahnärzten die Restauration wesentlich erleichtert. Die neue Methode heißt Compeer und ist eine Alternative zu den aufwendigen Labor-Veneers. Compeer funktioniert nach dem Veneerprinzip und ist eine Weiterentwicklung der bekannten Freihandtechnik. Dabei verfügt das System über Eigenschaften, die es ermöglichen, Freihandaufbauten einfacher und viel schneller durchzuführen.

Compeer sind vorgefertigte Schmelzschalen aus Nano-Hybrid-Komposit, die ähnlich wie Keramik-Veneers verarbeitet werden (Abb. 1). Durch ihre vorgegebene Form entfällt die schwierige Ausarbeitung der Front. Die Zahnhartsubstanz wird geschont, da die Schalen eine sehr geringe Schichtstärke (ab 0,3 mm) aufweisen und nur eine minimale bis gar keine Präparation erfordern. Das erspart dem Zahnarzt Zeit. Der Zahnarzt kann

Compeer bei Bedarf, sowohl vor als auch nach dem Einsetzen, in kürzester Zeit individualisieren.

Compeer ist deshalb für ästhetische Korrekturen perfekt geeignet. Ebenso können sie als „Non-Prep Veneers“ eingesetzt werden, wie der folgende Fall zeigt. Hier wird Compeer ohne Präparation zur Zahnverschönerung verwendet, auf die entsprechende Länge reduziert und individuell charakterisiert.

## Falldarstellung

Die Ausgangssituation zeigt eine Dysharmonie von Form und Farbe (Abb. 2). Durch einen stärkeren Hintergrundkontrast sind einerseits die Dysplasien stärker sichtbar und andererseits auch die nicht dazu passende Zahnform der seitlichen Schneidezähne (Abb. 3).

Unter Kofferdam wird, durch die Trockenlegung, die Präsenz der Schmelzhypoplasie umso deutlicher (Abb. 4).

Zur Veranschaulichung der prospektiven Zielvorgabe werden die ausgewählten Compeer auf die Zähne gelegt (Abb. 5). Somit kann bereits vorab festgestellt werden, ob noch Änderungen an den Schalen vorgenommen werden müssen oder ob sie bereits exakt passen. In diesem Fall sind keine Korrekturen am Compeer nötig.

Ebenso war keine Präparation der Zähne notwendig. Lediglich am Zahn 21 wurde die Hypoplasie mit einem Sandstrahlgerät so gut wie möglich entfernt (Abb. 6).

Da der Patient eine kieferorthopädische Korrektur hatte, können nach dem Ätzen und Bonden wegen des Retainers keine Stückmatrizen platziert werden. Das erste Compeer (WO) wird mit Synergy D6 WO eingesetzt (Abb. 7). Die Inzisalkante wird bewusst länger belassen, um im Nachhinein möglichst viel Spielraum für eine jugendliche Charakterisierung zu haben.

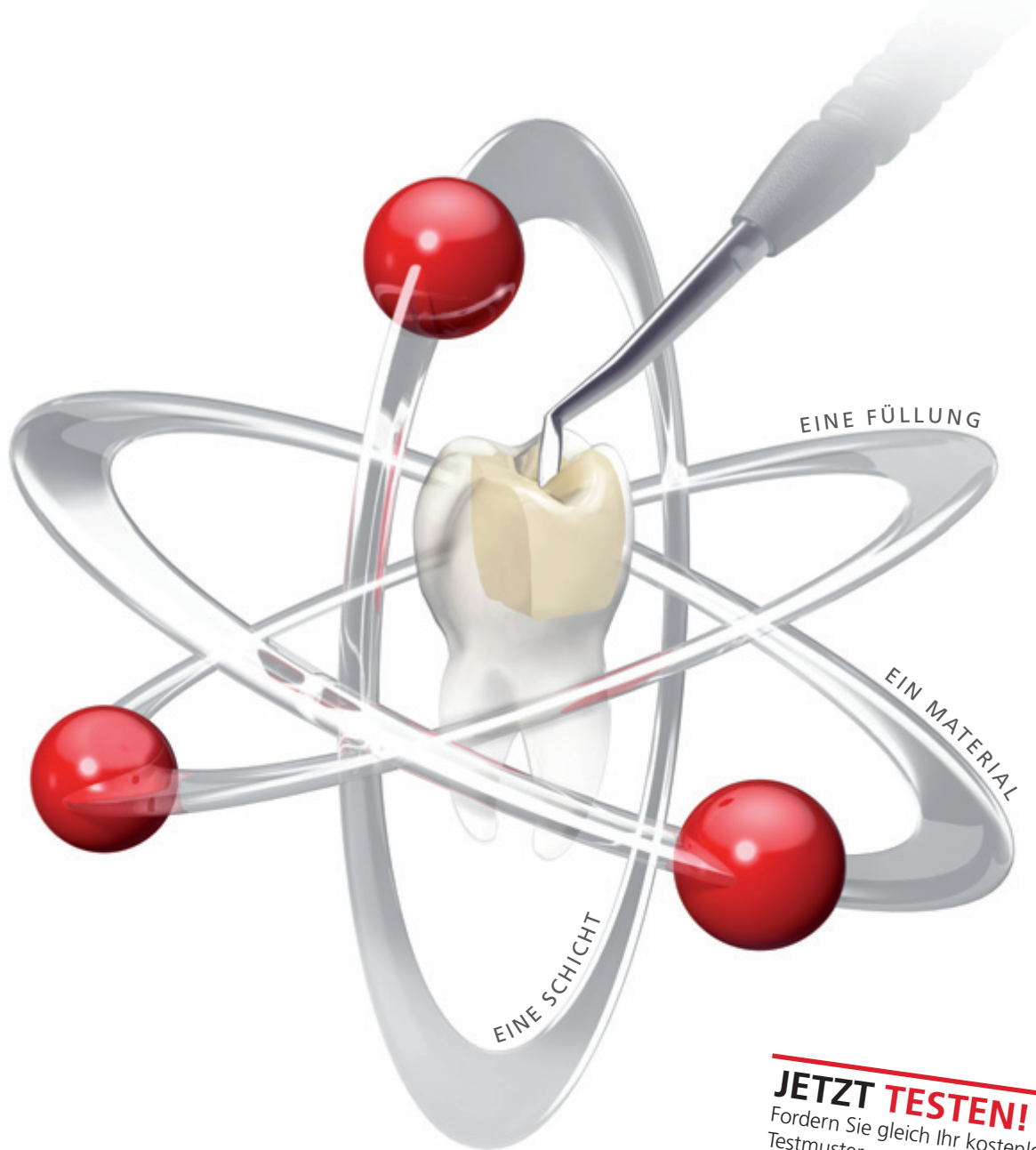
Dieses Vorgehen wird für die gesamte Front wiederholt. Die Schalen werden nacheinander platziert, bis alle Schalen gleichmäßig eingesetzt sind (Abb. 8). Ihr Aussehen entspricht allerdings noch nicht ganz dem gewünschten jugendlichen Charakter. Deshalb wird nun, wie geplant, die Oberfläche stärker reduziert und extrem jugendlich charakterisiert. Trotz der Nachbearbeitung glänzen die



▲ Abb. 1: Compeer-Schalen.

# Tetric EvoCeram® Bulk Fill

Das Bulk-Composite ohne Kompromisse



**JETZT TESTEN!**

Fordern Sie gleich Ihr kostenloses  
Testmuster an: unter Tel. 0 79 61 / 8 89-0  
oder [service.clinical@ivoclarvivadent.de](mailto:service.clinical@ivoclarvivadent.de).

## Die neue Effizienz im Seitenzahnbereich:

- **1 Füllung:** Füllen und Modellieren ohne Deckschicht
- **1 Material:** Optimal adaptierbar dank geschmeidiger Konsistenz
- **1 Schicht:** Effiziente Füllung dank 4mm Bulk-Technik



**Tetric EvoCeram® Bulk Fill**

[www.ivoclarvivadent.de](http://www.ivoclarvivadent.de)

Ivoclar Vivadent GmbH

Dr. Adolf-Schneider-Straße 2 | D-73479 Ellwangen | Tel.: +49 (0) 79 61 / 8 89-0 | Fax: +49 (0) 79 61 / 63 26 | [info@ivoclarvivadent.de](mailto:info@ivoclarvivadent.de)

**ivoclar**  
**vivadent**  
passion vision innovation

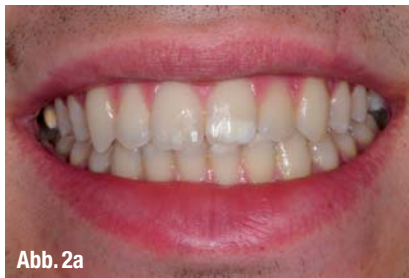

Abb. 2a

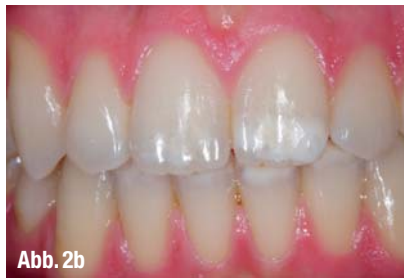

Abb. 2b

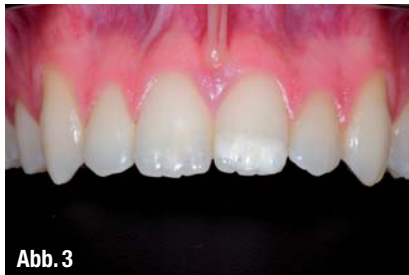

Abb. 3

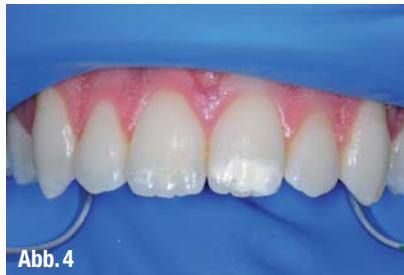

Abb. 4

▲ **Abb. 2a:** Ausgangssituation. ▲ **Abb. 2b:** Detailansicht der Ausgangssituation. ▲ **Abb. 3:** Durch den Kontrast werden die Dysplasien stärker sichtbar. ▲ **Abb. 4:** Sichtbare Schmelzhypoplasie nach Trockenlegung unter Kofferdam.

Componeer, aufgrund ihrer einzigartigen Materialbeschaffenheit und -homogenität, immer noch gleichmäßig (Abb. 9). Das Resultat präsentiert sich nun in höchster Qualität.

### Eigenschaften

Componeer ist eine aus hochwertigem Komposit hergestellte Formhilfe, die vor allem bei Verschönerungen der gesam-

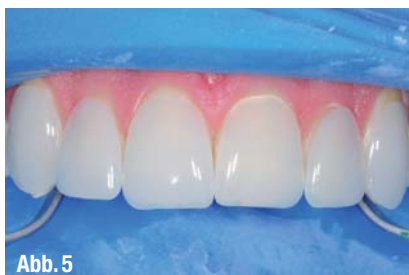

Abb. 5

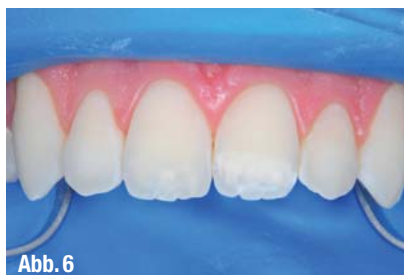

Abb. 6

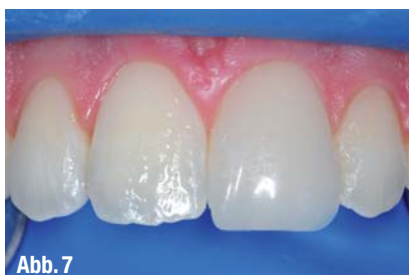

Abb. 7

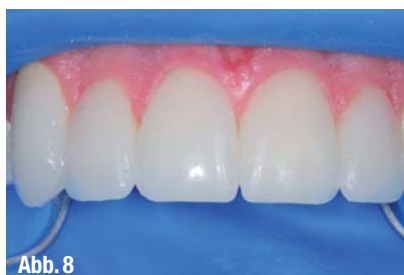

Abb. 8

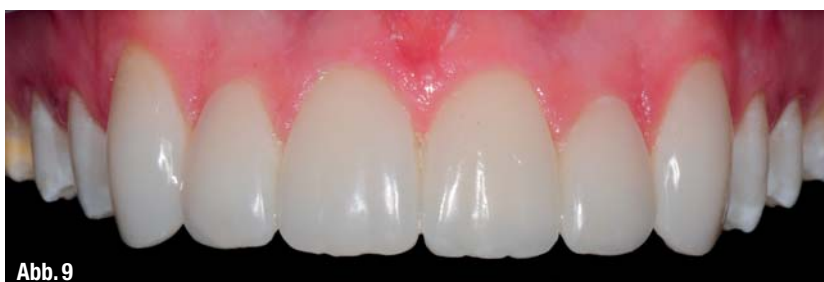

Abb. 9

▲ **Abb. 5:** Überprüfung der Componeer-Größe durch Auflegen der Schalen auf die Zähne. ▲ **Abb. 6:** Entfernung der Hypoplasie am Zahn 21. ▲ **Abb. 7:** Das erste eingesetzte Componeer. ▲ **Abb. 8:** Die noch nicht ausgearbeitete Componeer-Front. ▲ **Abb. 9:** Jugendliche Charakterisierung der Front.

ten Frontpartie zum Einsatz kommt und ein schonendes und gelingsicheres Resultat gewährleistet. Gleichzeitig ist effizienteres Arbeiten möglich. Die leichte Handhabung und die bereits vorgeformten Schalen sorgen für eine bis zu 40 Prozent kürzere Behandlungszeit als bei der herkömmlichen Freihandtechnik. Im Vergleich zu Keramik-Veneers sogar noch mehr. Denn durch die anatomische Form und Oberflächengestaltung entfällt die aufwendige Ausarbeitung. Dennoch ist jegliche Individualisierung am Componeer schnell und einfach umsetzbar. Durchschnittlich lässt sich eine komplette Front in gut zwei Stunden restaurieren. Diese Vereinfachung der direkten Restaurationstechnik ist einer der Hauptvorteile des Componeer-Systems.

Componeer ist ein Komplettsystem. Alle Materialien und Instrumente sind im Kit enthalten und aufeinander abgestimmt. Enthalten sind Komposit, Bond, spezielle Instrumente, eine große Auswahl an Komposit-schalen sowie umfassendes Informationsmaterial. Für den Zahnarzt bedeutet dies, sofort starten zu können und alles Nötige zu haben, um komplette Restaurationen durchzuführen.

Neben der einfachen Verschönerung werden auch komplexere Fälle mit der direkten Technik ermöglicht, was sowohl dem Zahnarzt als auch den Patienten neue Behandlungsperspektiven eröffnet. Dabei entstehen in Sachen Ästhetik und Lebensdauer keine Einbußen. Die zu erwartende Lebensdauer von Componeer beträgt gut zehn Jahre und liegt deutlich über dem Durchschnitt von Freihandrestaurationen. Der Zahnarzt kann also, mit nur etwas höheren Investitionen als beim Freihandaufbau, schnellere Resultate erzielen, die darüber hinaus noch höhere Qualität aufweisen. ◀◀

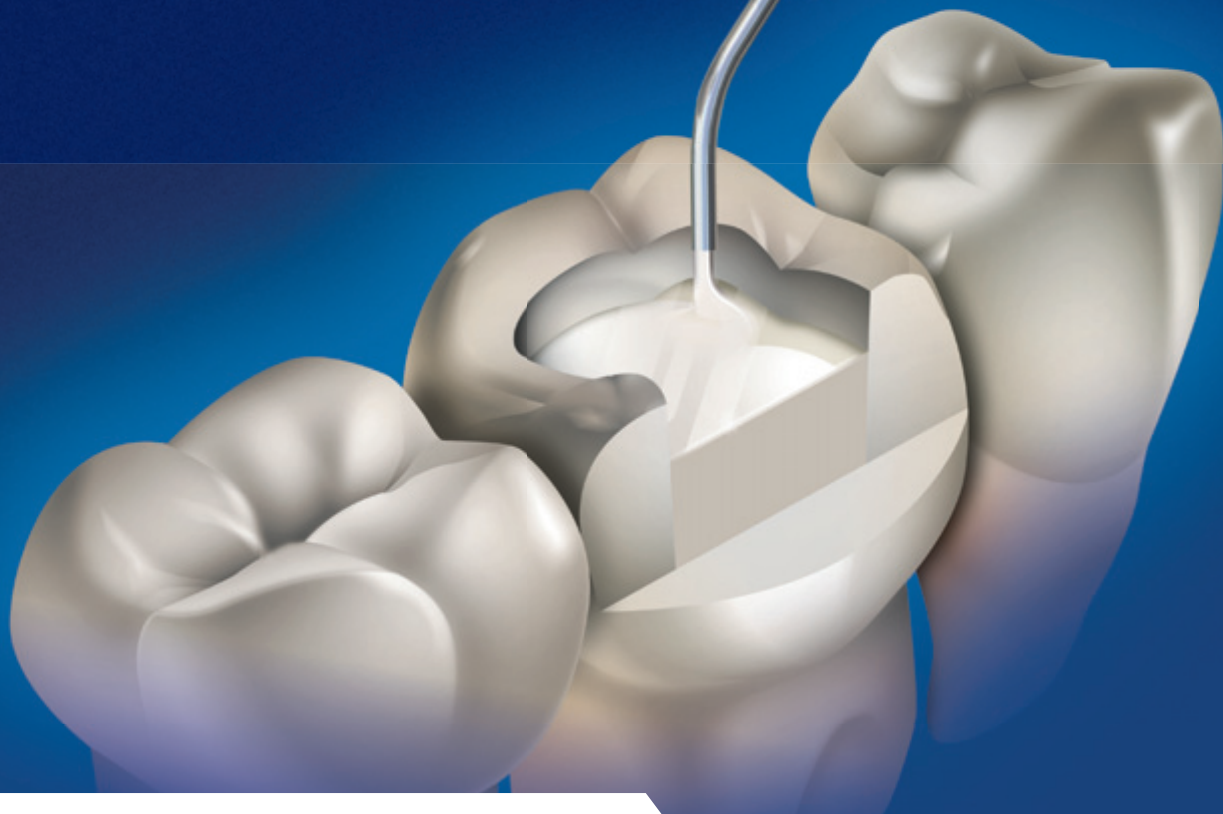### >> **KONTAKT**

**Dr. med. dent. Mario J. Besek, OA**  
Swiss Dental Center Zürich  
Heinrichstr. 239  
8005 Zürich, Schweiz  
Tel.: +41-43/444 74 00  
E-Mail: [info@swissdentalcenter.ch](mailto:info@swissdentalcenter.ch)  
[www.swissdentalcenter.ch](http://www.swissdentalcenter.ch)  
[www.componeer.info](http://www.componeer.info)



Einführungsangebot\*

2+1



## DAS NEUE FLOW-COMPOSITE FÜR DIE BULK-FÜLLTECHNIK!

Für die effiziente und sichere Füllungstherapie im Seitenzahnbereich!

- 4-mm-Füllungsbasis in nur 10 Sekunden (Farbe Universal)
- Geringe Schrumpfspannung für einen zuverlässigen Adhäsivverbund
- Hohe Röntgenopazität (350 % Al)
- Selbstnivellierend
- Okklusale Deckschicht mit jedem Universalcomposite möglich



\* Alle aktuellen Angebote finden Sie unter [www.voco.de](http://www.voco.de)

# X-tra base

