

# Bakterienreduktion im Wurzelkanal

## Moderne Endodontie – ein mikrobiell ausgerichtetes Konzept

Aufgrund der Pathogenese endodontischer Beschwerdebilder und Problematiken und dem in diesem Zusammenhang nachgewiesenen bakteriellen Ursprung ist es sinnvoll, das Behandlungsprozedere entsprechend anzupassen. Werden alle heutigen Maßnahmen konsequent angewendet, können Erfolgsquoten bis zu 95 Prozent erreicht werden.

ZA Leander Zutz, Dr. Christoph Zirkel/Köln

■ Bereits 1965 wiesen Kakehashi et al.<sup>1</sup> nach, dass eine bakterielle Infektion des Pulpagewebes den entscheidenden ätiologischen Faktor in der Pathogenese der apikalen Parodontitis darstellt. Weitere Untersuchungen von Sundqvist und Moller et al. bestätigten dies.<sup>2,3</sup> Die Hauptinfektionswege stellen kariöse Läsionen der Zahnhartsubstanz dar. Aber auch Mikrorisse, Zahnfrakturen/-traumen, Erosionen und iatrogene Pulpenschädigungen können langfristig zur Infektion des Endodonts führen.

Grundsätzlich handelt es sich hierbei um eine Mischinfektion von grampositiven und gramnegativen Bakterien. Dabei kann zwischen der Quantität, der Qualität und Aggregation der Bakterien unterschieden werden. Eine primäre Infektion setzt sich aus ca. 10 bis 30 Spezies zusammen.<sup>4</sup> Diese können sowohl als planktonische Form auftreten (frei in Flüssigkeit schwimmend), welche recht einfach zu entfernen ist, als auch in Form eines Biofilms. Der Biofilm stellt eine besondere Herausforderung dar, da sich hier verschiedene Bakterienarten in einem Konglomerat innerhalb einer extrazellulären Polysaccharidmatrix befinden. Dadurch ändert sich der Metabolismus und die Mikroorganismen sind bis zu 1.000-fach resistenter gegenüber Agentien (also auch gegenüber endodontischen Spüllösungen).<sup>5</sup> Qualitativ finden sich grampositive und gramnegative Spezies, die in einem primär infizierten, unbehandelten Endodont von obligat anaeroben Organismen dominiert werden.<sup>6</sup> In persistierenden endodontischen Läsionen dominieren demgegenüber fakultativ anaerobe, grampositive Spezies.<sup>7</sup>

Aber auch innerhalb des Wurzelkanals liegen unterschiedliche Infektionsbedingungen vor, die einen Einfluss auf die endodontische Behandlung haben. Love et al. konnten zeigen, dass das koronale Wurzelkanal-

drittel quantitativ stärker infiziert war als das mittlere Wurzelkanaldrittel. Auch war die Eindringtiefe in die Dentintubuli in dieser Studie im koronalen Kanaldrittel deutlich tiefer (200 µm) als im apikalen Kanaldrittel (60 µm).<sup>8</sup>

### Das Konzept

Um den oben genannten, nachgewiesenen Umständen Rechnung zu tragen, ist es erforderlich Mittel zu wählen, die eine hohe Sicherheit bieten, diese bakteriellen Gegebenheiten zu beseitigen. Von gleich hoher Bedeutung sind jedoch auch diejenigen Maßnahmen, die eine bakterielle Ursache für eine verbleibende Inokulation der dentalen Hohlräume während der Behandlung und eine Reinfektion nach der endodontischen Maßnahme vermeiden.

### Die präoperativen Möglichkeiten

#### Präendodontischer Aufbau

Bevor ein Eingang in das Wurzelkanalsystem gesucht wird, müssen kariöse Läsionen vollständig beseitigt werden (Abb. 1). Hierbei zählen auch insuffiziente Versorgungungen als nicht adäquat für eine endodontische Therapie. Aus Sicht der Autoren ist gerade bei intraoraler Inspektion und röntgenologisch suffizient erscheinenden Restaurationen nach der Trepanation besonderer Augenmerk auf möglich infizierte Dentinareale in der Tiefe zu richten. Das in der Endodontie gültige antibakterielle Konzept „von koronal nach apikal“ kann auch so schon in den vorbereitenden Maßnahmen umgesetzt werden.

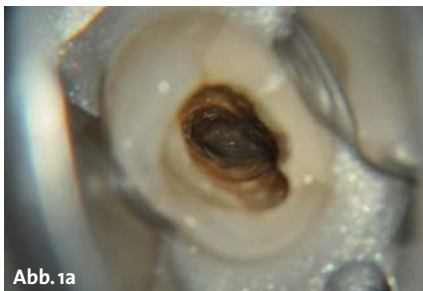


Abb. 1a

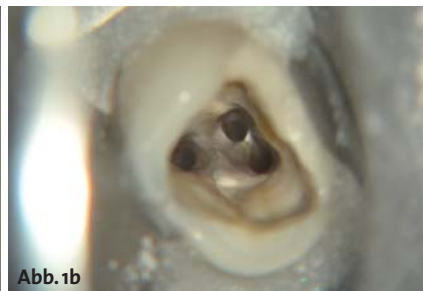


Abb. 1b

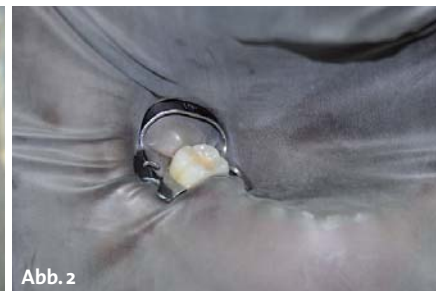

Abb. 2

**Abb. 1a und b:** Als extrem wichtiger Schritt ist eine vollständige Kariesexkavation vor der Wurzelkanalbehandlung zu beachten. – **Abb. 2:** Der Kofferdam ermöglicht neben einem aseptischen Arbeiten auch eine bessere Fokussierung auf das Arbeitsfeld.

# Touch Precision



## High-Tech Apexlokator für präzise Längenbestimmung

Setzt neue Standards in puncto Bedienerfreundlichkeit und Design

- Einzigartiger Farb-Touchscreen in 3D-Optik
- Bedienkomfortables Interface
- Klappbares Gehäuse in handlichem Taschenformat

VDW GmbH  
Postfach 830954 • 81709 München  
Tel. +49 89 62734-0 • Fax +49 89 62734-304  
www.vdw-dental.com • info@vdw-dental.com

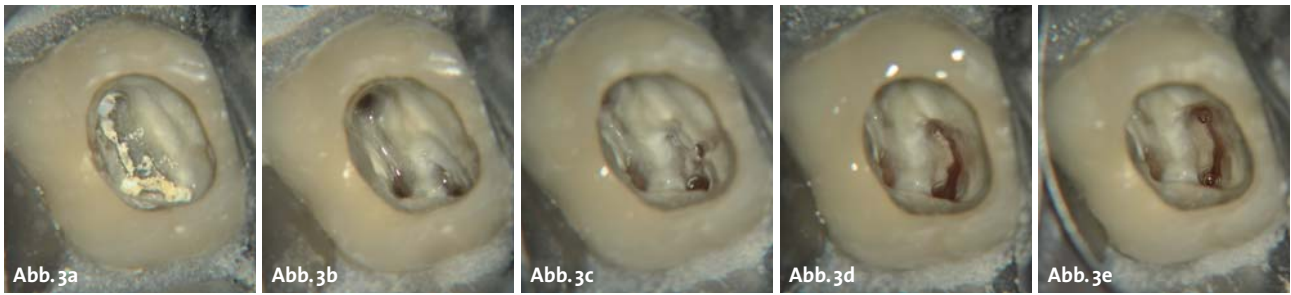


# RAYPEX<sup>®</sup> 6

Apexlokator



Endo Einfach Erfolgreich<sup>®</sup>



**Abb. 3a-e:** Anhand des Zahnes 16 sind die Schwierigkeiten bei der Suche nach den Eingängen zu dem Wurzelkanalsystem erkennbar. Ohne optische Vergrößerung wäre der mblI nicht gefunden worden.

Gelegentlich ist der Destruktionsgrad des Zahnes so hoch, dass eine chirurgische Kronenverlängerung vor dentinadhäsivem Aufbau erfolgen muss.

### Kofferdam

Die Anwendung von Kofferdam wird kontrovers diskutiert und evidenzbasierte Beweise für einen unbedingten Gebrauch sind schwer zu finden. Aus Sicht der Autoren ist der Kofferdam jedoch ein unverzichtbares Werkzeug innerhalb moderner Endodontie (Abb. 2). Zum einen ist die Forderung eines weitgehend keimreduzierten Arbeitsumfelds nur so möglich. Weiterhin bietet eine Isolierung des Arbeitsfeldes mittels Kofferdam eine erhöhte Sicherheit vor Aspiration von Instrumenten, Spüllösungen und Medikamenten und sorgt für eine Übersichtlichkeit des Arbeitsfeldes. Zudem bietet ein gut angelegter Kofferdam im Sinne der Ergonomie die Möglichkeit, dass sich Behandler wie Assistenz ausschließlich der endodontischen Therapie widmen können. Dies erleichtert der Assistenz die Hilfestellungen ungemein. Resultat ist nicht nur eine ruhige und konzentrierte Behandlung, sondern auch ein erheblicher Zeitgewinn während der Behandlung.

## Die operativen Möglichkeiten

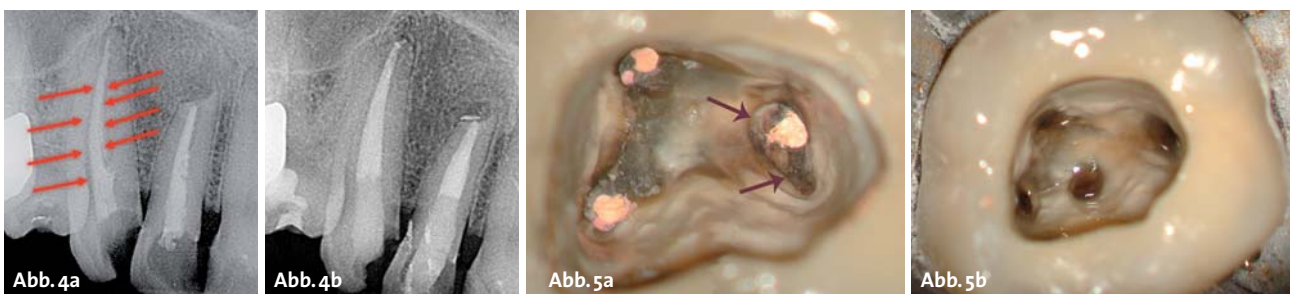
### Wurzelkanalaufbereitung

Sowohl die Aufbereitung des Wurzelkanals mit Stahlfeilen als auch NiTi-Instrumenten reduziert auch ohne die Anwendung von Spülflüssigkeiten die bakterielle Kontamination des Wurzelkanals signifikant.<sup>9</sup> Dennoch konnte gezeigt werden, dass sowohl Handinstrumente als auch rotierende NiTi-Instrumente maximal 61 % der Wurzelkanaloberfläche erreichen. Aus der

Kenntnis der in der Endodontie vorliegenden Biofilm-Infektion ist es jedoch erforderlich, diesen Biofilm nach Möglichkeit flächendeckend zu durchbrechen oder/und in Kombination mit chemischen Mitteln, hier den endodontischen Spülmedien, anzugreifen. In Verbindung mit Natriumhypochlorid kann die Kontamination um das 100- bis 1.000-Fache reduziert werden.<sup>10</sup> Im Voraus ist es allerdings zwingend notwendig, alle Eingänge zu den jeweiligen Wurzelkanalsystemen zu erschließen. Dies ist meist ohne eine Form der optischen Vergrößerung nicht möglich. Lupenbrillen mit Lichtleiter (4- bis 5-fache Vergrößerung) oder auch ein Operationsmikroskop erleichtern dem Behandler das Auffinden der Kanäleingänge maßgeblich (Abb. 3) und sind die Grundlage der modernen Endodontie.

Da eine vollständige Sterilität des Wurzelkanals mit heutigen Mitteln nicht zu erreichen ist, ist eine möglichst hohe Bakterienreduktion das Ziel endodontischer Therapie. Wie vorher schon dargelegt, ist es daher wichtig, möglichst alle Wände des Wurzelkanals mechanisch im Tiefenbereich von 300 µm zu bearbeiten. Besonders bei Revisionen beobachtet man, dass vor allem das koronale Wurzelkanal Drittel unzureichend bearbeitet ist (Abb. 4, 5). Hier verbleibende bakterielle Kontamination kann zu einer erneuten Reinfektion des gesamten Kanalsystems und somit zum Misserfolg führen. Gerade bei weitlumigen Kanälen wie z.B. zentralen Inzisiven ist dies (wie auch manchmal starken Krümmungen des apikalen Kanalanteils) ein vermutlich häufiger Grund für nachfolgende Resektionen.

Um eine ausreichende mechanische Reinigung des Kanalsystems zu erreichen, sollte ein koronales Preflaring und ein geradliniger Zugang zum Kanalsystem angestrebt werden. Hierbei können Gates-Glidden-Bohrer wertvolle Dienste leisten. Weiterhin führt ein solches



**Abb. 4a:** OK 2er/3er: Vor der Revision sind deutlich unterpräparierte Bereiche erkennbar, hier verbleibt infiziertes Dentin. – **Abb. 4b:** Nach durchgeführter Revision. – **Abb. 5a:** Vor der Revision sind deutlich die nicht gereinigten Bereiche erkennbar. – **Abb. 5b:** Nach koronaler Reinigung mittels Gates-Glidden-Bohrern.






Abb. 6a–d: Abgewinkelte Spülkanüle zur Längenkontrolle.

Vorgehen sowohl zu einem adäquaten Substanzabtrag im koronalen Kanaldr Drittel und somit zu einer deutlichen Bakterienreduktion als auch zu einem geradlinigen Zugang zu weiter apikal gelegenen Kanalabschnitten und dadurch wiederum zur Spannungsreduktion der Instrumente in diesem Kanalanteil.

Erst nach diesen Schritten sollte auch die Längenbestimmung des Kanals erfolgen, die i. d. R. elektrometrisch erfolgt und zusätzlich röntgenologisch verifiziert werden kann. Innerhalb eines solchen Vorgehens ändert sich nach oben beschriebenem Vorgehen die bestimmte Länge nicht mehr maßgeblich. Somit erfolgt eine suffiziente Bakterienreduktion vor Erreichen der Arbeitslänge und eine Minimierung der Gefahr der Keimverschleppung von koronal nach apikal. Zudem kann durch dieses Vorgehen eine frühzeitig suffiziente Spülung auch tiefliegender Kanalabschnitte erfolgen.

Für ein solches Vorgehen stehen diverse Aufbereitungssysteme zur Verfügung, welche alle unterschiedliche Vor- und Nachteile aufweisen. Ein perfektes System für alle Situationen ist hierbei jedoch nur schwer vorstellbar. Während einige Systeme die verschiedenen Instrumente in unterschiedlicher Kanaltiefe einsetzen (klassische Crown-down-Technik), existieren mittlerweile Systeme, welche grundsätzlich auf voller Arbeitslänge eingesetzt werden (Single-length-Technik), die jedoch aufgrund des Instrumentendesigns eine Bearbeitung des Wurzelkanals im Sinne der Crown-down-Technik gewährleisten. Weiterhin ist es das Bestreben neuerer Instrumentensysteme, den Wurzelkanal nach initialer Katheterisierung mittels Handinstrumenten kleiner ISO-Größen mit nur einem Instrument auf kompletter Arbeitslänge in adäquater ISO-Größe und hohem Taper zu erreichen. Eine reziproke Rotation (abwechselnde Rotation im und gegen den Uhrzeigersinn) vermindert hier das Frakturrisiko erheblich und ermöglicht so die Bearbeitung mit nur einer Feile.

Einen völlig anderen Ansatz bietet ein Feilensystem, welches als extrem flexible Netz- oder Gitterstruktur mit kanalwandständigen Rauigkeiten einen gleichmäßigen Abtrag während kontinuierlicher Spülung ermöglicht, der gerade bei irregulären und weiten Kanallumina Vorteile bietet und somit einen höheren Prozentsatz an Kanalwandaufbereitung ermöglicht.<sup>11</sup> Aber auch hier existieren Grenzen, sodass auch dieses System eher als zusätzliches Instrument anzusehen ist.

Weiterhin ist auch der apikale Durchmesser der Kanalpräparation ein immer wieder diskutiertes Thema. Grund-

sätzlich sollte der Endpunkt der Aufbereitung so klein wie möglich gehalten werden, dennoch sollte die Aufbereitungsgröße so gestaltet sein, dass eine ausreichende Spülung des apikalen Kanalanteils möglich wird. Da die Anatomie jedoch sehr unterschiedlich ausfällt, kann keine allgemeingültige Aussage bzgl. des apikalen Aufbereitungsdiameters gemacht werden. Neben der Ausgangslage (Vitalexstirpation vs. infizierte Nekrose) spielen auch Kanalkrümmung und Kanalform eine wichtige Rolle. Wichtig ist hier, dass die Aufbereitungsgröße und Länge nach abgeschlossener Aufbereitung erneut kontrolliert werden sollte, um Unterpräparationen auszuschließen.

Am Ende sollte noch erwähnt sein, dass die Durchgängigkeit des Kanalsystems (Patency) jederzeit sichergestellt werden sollte. Dies erfolgt mittels Handfeilen geringer ISO-Größe (ISO 8 oder 10), die zwischen den Aufbereitungsschritten im Sinne einer Rekapitulation bis zum Foramen physiologicum geführt werden. Dies führt ebenfalls zu einer suffizienten Reinigung der apikalen Region.<sup>12</sup>

### Spülflüssigkeiten

Wie bereits ausgeführt, ist die chemische Reinigung das wichtigste Mittel, um eine adäquate Desinfektion durchzuführen.<sup>13</sup> Aber auch die Auflösung organischer sowie anorganischer Bestandteile innerhalb des Wurzelkanals, die Inaktivierung bakterieller Lipopolysaccharide und dem Abtransport von Debris sowie die Entfernung des Smearlayers zählen zu den Aufgaben der Spüllösungen.

Hierfür eignen sich Natriumhypochlorid (NaOCl), Ethylendiamintetraessigsäure (EDTA), Alkohol und Chlorhexidin (CHX).

Diese werden mittels Spülkanülen verschiedener Geometrie in die Kanäle eingebracht. Speziell für die Endodontie hergestellte Spülkanülen haben abgerundete Kanülenenden, die ein Verkleben der Kanülen innerhalb des Wurzelkanals vermeiden. In Kombination mit seitlichen Austrittsfenstern, anstatt kopfseitige am Kanülenende befindliche Öffnungen, minimieren sie so das Risiko einer Überpressung der Spüllösung über den Apex hinaus, was gerade bei weitlumigen Apices ein hohes Komplikationsrisiko darstellen kann (Emphysembildung). Passive Spülung mit geringem Pressdruck und die Markierung der Spültiefe (Arbeitslänge minus 1 mm) minimiert das Risiko weiterhin (Abb. 6).

Gerade in gekrümmten Kanälen sollten biegsame NiTi-Kanülen verwendet werden, um das jeweilige Spülmedium auch in tiefliegende Kanalabschnitte befördern zu können.

#### Natriumhypochlorid (NaOCl)

Natriumhypochlorid (NaOCl) ist eines der ältesten und bewährtesten Mittel in der Endodontie mit einer hervorragenden Wirkung auf die Mehrzahl endodontisch relevanter Mikroorganismen.<sup>14</sup> Es besitzt zudem exzellente Fähigkeiten, nekrotisches Gewebematerial aufzulösen, und ist in dieser Eigenschaft bereits in geringer Konzentration vielen anderen Spüllösungen überlegen.<sup>15</sup>

Unterschiedlich diskutiert wird die anzuwendende Konzentration, die mit Werten von 0,5–5,25% angegeben wird. Viel wichtiger scheint hier der Volumenumsatz während der Behandlung sowie die Einwirkzeit des NaOCl zu sein, die eine schnelle Chlorzehrung und somit eine gute Wirkung erzielt. Als Anhaltspunkt sollte jeder Kanal mit mindestens 10 ml NaOCl<sup>16</sup> über einen Zeitraum von 30 Minuten gespült werden. Da durch die Reaktion von NaOCl mit Debris dessen Wirkung herabgesetzt wird, sollte die Spülung kontinuierlich erfolgen. Die Aktivität wird über eine Erwärmung der Spüllösung auf 40–60 Grad Celsius weiterhin signifikant erhöht und kann so optimiert werden.<sup>17</sup>

#### Ethylendiamintetraessigsäure (EDTA)

EDTA stellt einen Chelator dar, der aufgrund der Bindung von Kalziumionen aus dem Dentin den Smearlayer entfernt und zu einer Erweichung des Dentins führt. Als 15–17%ige Lösung erweist es sich als optimal für die Entfernung des Smearlayers, wobei die Einwirkzeit nicht länger als eine Minute betragen sollte, da es sonst zur Gefahr von Erosionen im Wurzelkollagen kommen kann.<sup>18</sup> Da EDTA die Wirkung von NaOCl inhibiert, sollte während der Aufbereitung möglichst kein EDTA-Gel an den Instrumenten verwendet werden. Im Rahmen der Spülung ist die abwechselnde Benutzung unproblematisch, da das eine Spülmedium das andere zügig ersetzt. Durch die Freilegung der Dentintubuli und von schmalen Isthmen und Seitenkanälen durch EDTA wird eine tiefere Penetration von NaOCl ermöglicht.

#### Chlorhexidin (CHX)

Die Wirkung von CHX beruht auf seiner hohen Substantivität, also der Eigenschaft, über einen längeren Zeitraum am Wirkort verfügbar zu sein. Sein gewebs-

auflösendes Potenzial ist jedoch sehr gering und kann somit nicht allgemein als alleiniges Spülmedium empfohlen werden.

Die Wirkung auf den besonderen Problemkeim *Enterococcus faecalis*, welcher sich häufig in persistierenden apikalen Parodontitiden findet, ist jedoch nachgewiesen. So konnte sowohl in 0,2%iger, 1%iger und 2%iger Konzentration eine vollständige Elimination von *Enterococcus faecalis* innerhalb einer Minute erreicht werden.<sup>19</sup> Daher kann CHX als Zwischenspülung oder besser als Abschluss-Spülung verwendet werden. Besonders wichtig ist hier, dass in Verbindung mit NaOCl ein braun-rötlicher Niederschlag entsteht (Abb. 7), welcher chemisch das potenziell kanzerogene p-Chloranilin darstellt.<sup>20</sup> Zur Vermeidung einer solchen Reaktion sollte bei Anwendung von NaOCl und Chlorhexidin immer eine gründliche Zwischenspülung mit Alkohol erfolgen. Am sinnvollsten ist jedoch, CHX als Schluss-Spülung zu verwenden.

#### Alkohol

Wie bereits ausgeführt, kann hochkonzentrierter Alkohol als Zwischenspülung dienen. Als Abschluss-Spülung könnte dieser die Trocknung des Wurzelkanals erleichtern.<sup>21</sup>

### Ultraschallaktivierung

Der passiven Aktivierung von Spülungen mittels Ultraschall (PUI – Passive Ultrasonic Irrigation) kommt eine wichtige Rolle in der chemisch-mechanischen Reinigung des Wurzelkanals zu, da eine signifikante Reduzierung der Keimzahl ermöglicht wird,<sup>22</sup> und die Reinigung der Kanalwände im Vergleich mit rein passiver Spülung überlegen ist.<sup>23</sup>

Hierbei wird die Spüllösung passiv in den Wurzelkanal eingebracht, anschließend mit vorzugsweise Piezo-Ultraschallgeräten und speziellen K-Feilen-Ansätzen der ISO-Größen 15–20 so aktiviert, dass die K-Feile möglichst ohne Wandkontakt frei innerhalb der Spüllösung schwingen kann (Abb. 8). Häufig ist es erforderlich, die Feilen entsprechend der Kanalkrümmungen vorzubiegen. Die gute Reinigungswirkung beruht dabei vorwiegend auf akustischen Strömungsphänomenen, die Rolle des Kavitationseffektes ist nicht vollständig geklärt.

Eine Aktivationszeit von 20 Sekunden scheint hier einen guten Effekt zu bieten, anschließend wird die Spüllö-

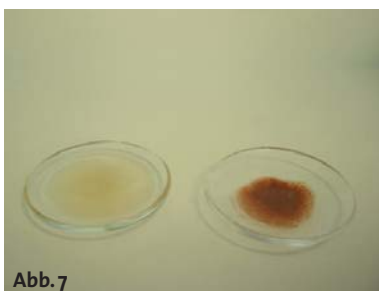


Abb. 7



Abb. 8

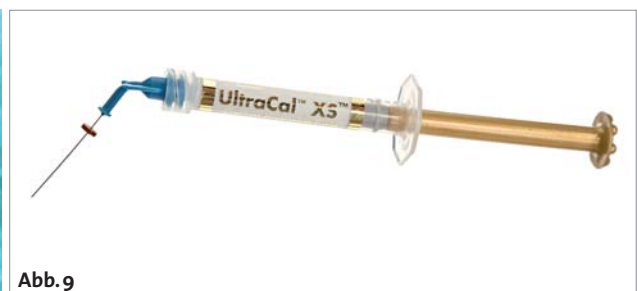

Abb. 9

Abb. 7: Links: NaOCl, rechts: Präzipitat aus der Mischung 2% CHX/3% NaOCl. – Abb. 8: Schwingendes US-Instrument in Flüssigkeit. – Abb. 9: Dünneflüssiges Ca(OH)<sub>2</sub>, welches gut mittels Kanüle in den Kanal applizierbar ist (UltraCal XS; Ultradent).

Beachten  
Sie unser aktuelles  
Angebot!\*

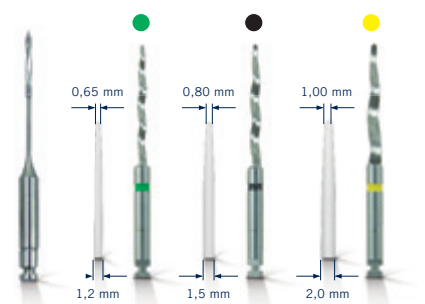


## ADHÄSIVES STUMPFAUFBAUSYSTEM

Komplett-Set für 15 postendodontische Versorgungen

- Effektiv mit System in 5 Schritten
- Monoblockbildung aus Zahn, Stift und Aufbau
- Futurabond DC und Ceramic Bond – zuverlässige Haftung an der Zahnwurzel und dem Aufbaumaterial
- Ästhetische Basis für prothetische Restauration

**Rebuilda Post**  
*system*



\* Alle aktuellen Angebote finden Sie unter [www.voco.de](http://www.voco.de)



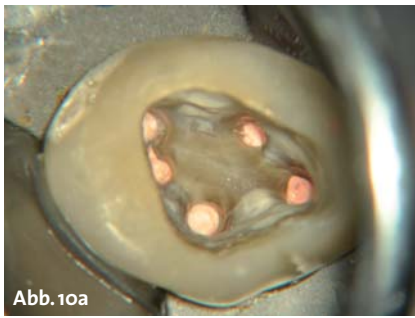


Abb. 10a

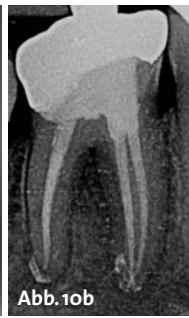

Abb. 10b

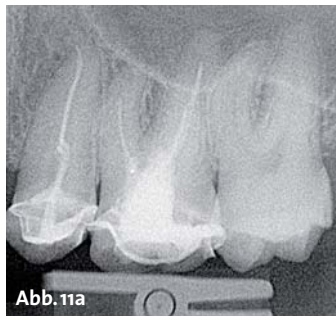


Abb. 11a

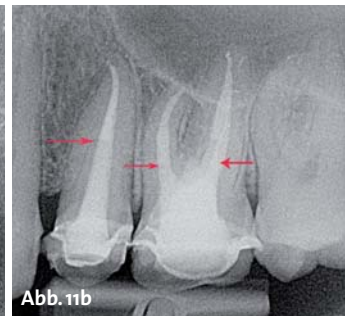


Abb. 11b

**Abb. 10a:** Klinische Situation nach Wurzelfüllung. Zu beachten ist, dass keine Sealer-Rückstände in der Pulpakammer verblieben sind. – **Abb. 10b:** Zustand nach warmer Wurzelkanalfüllung. – **Abb. 11a:** Situation vor der Revision. – **Abb. 11b:** Zustand nach Revision, die Pfeile markieren den Punkt, bis wohin der Kompositaufbau in die Kanäle reicht.

sung erneuert und wiederum aktiviert. Mit drei solchen Aktivationszyklen ist das Prozedere i. d. R. ausreichend und damit abgeschlossen.

### Medikamentöse Einlage

Wird die Behandlung in mehreren Sitzungen geplant, kommt frisch angemischtes Kalziumhydroxid  $\text{Ca}(\text{OH})_2$  zur Anwendung bzw. sehr dünnflüssiges fertig angemischtes  $\text{Ca}(\text{OH})_2$  (Abb. 9), da die wässrige Suspension wichtig für die Wirkung ist (freie Hydroxylionen).

Dies sollte möglichst wandständig appliziert werden und kann mittels spezieller Kanülen oder mit gegen den Uhrzeigersinn rotierenden NiTi-Feilen eingebracht werden.

$\text{Ca}(\text{OH})_2$  wirkt mit einem stark basischen pH-Wert antimikrobiell, hemmt möglicherweise die Proliferation überlebender Bakterien und verhindert effektiv eine Reinfektion. Byström et al. fanden nach Applikation von Kalziumhydroxid-Einlage in 97 % bakterienfreie Kanäle, wohingegen phenolhaltige Zwischeneinlagen lediglich 66 % bakterienfreie Kanäle aufwiesen.<sup>24</sup>

### Temporärer Verschluss

Ein bakteriendichter Verschluss für die Zeit einer medikamentösen Einlage ist vonnöten, um eine Reinfektion des Kanalsystems zu vermeiden. Koagel et al. konnten in einer Studie mit vier populären, temporären Verschlussmaterialien nachweisen, dass keines der getesteten Materialien bakteriendicht war.<sup>25</sup> Aber nur ein

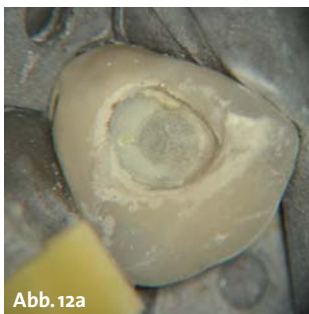

Abb. 12a

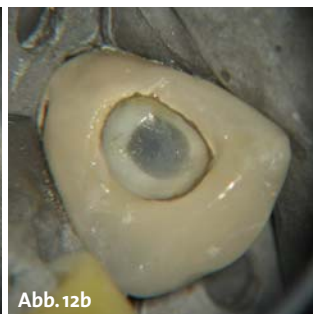


Abb. 12b

**Abb. 12a:** Stift bei Körpertemperatur. – **Abb. 12b:** Stift nach Temperaturreduktion durch den Luftbläser.

absolut bakteriendichter koronaler Verschluss kann den erzielten Erfolg der Bakterienreduktion und die Wirksamkeit der medikamentösen Einlage zwischen den Behandlungssitzungen sicherstellen. Deshalb sollte in einem antibakteriellen Aufbereitungskonzept jeder Zahn zwischen einzelnen Behandlungssitzungen durch einen dichten dentinadhäsiven Verschluss mit Composite gegen eine bakterielle Rekontamination aus der Mundhöhle gesichert werden. Auch wird durch dieses Vorgehen die Frakturgefahr reduziert.

### Wurzelfüllung

Ist die bestmögliche Reinigung und Ausformung der Kanäle erfolgt, müssen diese möglichst vollständig gefüllt und verschlossen werden, um eine erneute Perkolation sowie eine erneute Substratzufuhr zu eventuell verbliebenen Bakterien zu verhindern.

Die verschiedenen Techniken sind anderweitig umfassend beschrieben und da eine Überlegenheit einer einzelnen Technik im Sinne eines antimikrobiellen Vorgehens bislang nicht vollständig geklärt ist, verzichten wir an dieser Stelle auf weitere Ausführungen. Die Autoren präferieren jedoch eine warme Fülltechnik, um möglichst viele Hohlräume zu obturieren und die auftretenden Kräfte während der Wurzelkanalfüllung möglichst gering zu halten (Gefahr der vertikalen Fraktur; Abb. 10a und b).

### Postendodontische Versorgung

Mit der Wurzelfüllung ist die endodontische Versorgung nicht abgeschlossen. Erst die postendodontische Versorgung (direkt nach der Wurzelfüllung innerhalb eines Termins) stellt sicher, dass eine Reinfektion des Wurzelkanalsystems vermieden wird.

Economides et al. zeigten, dass Bakterien bzw. deren Endotoxine in der Lage sind, eine bestehende Wurzelfüllung in 7–24 Tagen vollständig zu penetrieren.<sup>26</sup>

Auch Trope et al. wiesen nach, dass die Erfolgsquote bei Zähnen mit guter Wurzelkanalbehandlung aber undichtem koronalem Verschluss von über 90 % (mit dichtem koronalem Verschluss) auf 44 % sank.<sup>27</sup> Demzufolge kommt für einen langfristigen Erfolg einem dichten,

dentinadhäsiven Verschluss ein ähnlich hoher Stellenwert zu wie einer qualitativ hochwertigen endodontischen Behandlung (Abb. 11 a und b).

Nach vorliegendem Substanzverlust und der betroffenen Zahnregion orientiert sich auch die folgende Versorgung. Im Molarenbereich sollten bei größeren Defekten (mod und/oder fehlende(r) Höcker) höckerfassende Restaurationen bevorzugt werden. Kleinere Defekte, vor allem auch im Prämolaren- und Frontzahnbereich, können unter Anwendung dentinadhäsiver Schichttechniken restauriert werden. Anzustreben ist in jedem Fall zunächst ein sogenannter „gepinnter-Aufbau“. Dieser zeichnet sich durch Kompositzapfen aus, die mehrere Millimeter in den Wurzelkanal reichen, um die Retention des Aufbaues zu erhöhen. Außerdem muss das Dentin zwingend vor dem Kompositaufbau „angefrischt“ werden, da es durch das NaOCl zu Veränderungen im Kollagengerüst des Dentins kommt. Hierdurch würde es zu einem verminderten Verbund zwischen Dentinadhäsiv und Dentin kommen (ungenügende Hybridschicht).

Stiftversorgungen sollten in der gleichen Sitzung wie die Wurzelfüllung gefertigt werden, um eine Rekontamination des Kanalsystems während provisorischer Phase oder durch Wiedereröffnung des Zahnes zu vermeiden (Abb. 12). Hierzu eignen sich vor allem Quarzfaserstifte, da diese ein E-Modul in einem ähnlichen Bereich wie Dentin aufweisen. Dies reduziert vermutlich langfristig die Gefahr der Vertikalfraktur. Da die Revision

dieser Stiftsysteme meist nur durch ein aktives Ausbohren möglich ist, erleichtern neue farbwechselnde Stifte (DT ILLUSION XRO SL; VDW) das sichere Lokalisieren im Kanal während der Revision.

### Fazit

Ein modernes antimikrobielles Konzept der Wurzelkanalbehandlung stellt eine hervorragende Möglichkeit dar, Zähne mit gut vorhersagbaren Ergebnissen zu erhalten. Die Kenntnis der bakteriellen Ätiologie und daraus resultierend die strikte Einhaltung eines antibakteriellen Behandlungskonzepts sind aber die grundlegende Voraussetzung für die Erzielung der in der Literatur beschriebenen hohen Erfolgsquoten. ■



### KONTAKT

**ZA Leander Zutz**

**Dr. Christoph Zirkel**

Dres. Hartmann, Zirkel und Kollegen  
Gyrhofstraße 24, 50931 Köln/Lindenthal  
Tel.: 02 21/41 73 78, Fax: 02 21/9 41 54 70  
E-Mail: info@gesunderzahn.de

**Web: www.gesunderzahn.de**



ANZEIGE

# Exklusive Hochglanz-Poster

## Schöne Zähne – Schönes Lächeln



Hinweis: Die Ware ist vom Umtausch ausgeschlossen.

Bestellung auch online möglich unter:  
[www.zwp-online.info](http://www.zwp-online.info)

Die Praxis im Herbst aufpeppen – kein Problem! Die schönsten Titelmotive der Fachzeitschrift „cosmetic dentistry“ sind jetzt als exklusive Hochglanzposter für die Zahnarztpraxis erhältlich.

Seit vielen Jahren besticht das Hochglanzcover der Fachzeitschrift „cosmetic dentistry“ durch außergewöhnlich ästhetische Titelmotive. Viele Zahnärzte haben die Bitte geäußert, diese Bilder auch für die Patientenkommunikation in der eigenen Praxis nutzen zu dürfen. Diesem Wunsch kommt der Verlag ab sofort nach und bietet mit der Poster-Trilogie

„Schöne Zähne – Schönes Lächeln“ die Möglichkeit, drei der schönsten Titelbilder als hochwertiges Poster im A1-Format zu bestellen.

Das Einzelposter ist zum Preis von 29 € und die Poster-Trilogie für 69 € jeweils zzgl. MwSt. + Versandkosten erhältlich.

Wer noch nicht Abonnent der „cosmetic dentistry“ ist, erhält bei Abschluss eines Abos ein Poster seiner Wahl „on top“.  
Info: OEMUS MEDIA AG, Holbeinstraße 29, 04229 Leipzig, Tel.: 03 41/4 84 74-2 00

### Bestellformular

- Ja, ich möchte ein/mehrere Poster bestellen: (bitte Zutreffendes ankreuzen)
- Motiv 1**    **Motiv 2**    **Motiv 3**  
jeweils für 29 € zzgl. MwSt. + Versandkosten
- Poster-Trilogie**  
alle 3 Poster für 69 € zzgl. MwSt. + Versandkosten
- Ich möchte „cosmetic dentistry“ im Jahresabonnement zum Preis von 44 €/Jahr inkl. MwSt. und Versandkosten beziehen und erhalte kostenlos ein Poster meiner Wahl (bitte auswählen).

Die Lieferung beginnt mit der nächsten Ausgabe nach Zahlungseingang (bitte Rechnung abwarten) und verlängert sich automatisch um ein weiteres Jahr, wenn nicht sechs Wochen vor Ablauf des Bezugszeitraumes schriftlich gekündigt wird (Poststempel genügt).

- ▶ Antwort per Fax 03 41/4 84 74-2 90 oder per Post an  
OEMUS MEDIA AG, Holbeinstraße 29, 04229 Leipzig

Praxisstempel

Widerrufsbelehrung: Den Aboauftrag kann ich ohne Begründung innerhalb von 14 Tagen ab Bestellung bei der OEMUS MEDIA AG, Holbeinstr. 29, 04229 Leipzig, schriftlich widerrufen. Rechtzeitige Absendung genügt.

Unterschrift