Zweiteilige Abutments, dort, wo es Sinn macht

Autor_ZTM Philipp von der Osten

Die unkomplizierte, sichere und vorhersehbare digitale Herstellung von individuellen Abutments ist für den Zahntechniker eines implantologisch tätigen Behandlungsteams immer häufiger Bestandteil der Zusammenarbeit. Im Zuge der CAD/CAM-Technik stehen dazu schnelle und hochwertige Lösungen zur prothetischen Versorgung eines Implantats zur Verfügung. Sowohl aus ästhetischer, hygienischer und funktioneller Sicht ist Zirkoniumdioxid bei Brückenrestaurationen und implantatgetragenen Versorgungen eine gute Wahl. Besondere Vorteile bestehen in der Harmonie des in das Farbbild passenden Materials sowie in der Möglichkeit der Herstellung von individuellen Abutments mit der CAD/CAM-Technologie. Für die Sicherheit und Langlebigkeit eines Abutments und den effizienten Arbeitsablauf bei der Herstellung sind Originalteile des Implantatsystem-Herstellers wie beispielsweise die TitaniumBase (DENTSPLY Friadent, Mannheim) aufgrund der optimal passenden Innenverbindung essenziell wichtig für die spätere Passgenauigkeit und Langlebigkeit.

Abb. 1–2_Nach Angaben des behandelnden Zahnarztes über Biotyp und physiologische Ausdehnung der Gingiva wird in der Gestaltung der Zahnfleischmaske auf dem Modell das Emergenzprofil des Abutments vorgeformt.
Abb. 3_Ein Wax-up der Krone wird angefertigt.

_**Die Zahl der CAD/CAM-Systeme** ist seit der Einführung dieser Technik stetig gestiegen. Präzises Arbeiten, sowohl chairside als auch labside, sowie die Kenntnis der Einzelschritte des Entstehungsprozesses zahnärztlich-zahntechnischer Restaurationen sind essenzielle Voraussetzungen für den Behandlungserfolg. Eine gut funktionierende Kommunikation zwischen Zahntechniker und Zahnarzt ist bei der Planung und Abstimmung dieser Arbeitsgänge von grundlegender Bedeutung. Anhand des aufgeführten Fallbeispiels soll veranschaulicht werden, wie sich mithilfe der TitaniumBase, als wichtige Systemkomponente des XiVE®-Implantatsystems (DENTSPLY Friadent) und der CAD/CAM-Technik (DeguDent, Hanau), eine hochwertige Einzelzahnversorgung im Unterkieferseitenzahnbereich schnell, einfach und vorhersehbar anfertigen lässt.

Abb. 1

Abb. 2

Abb. 3

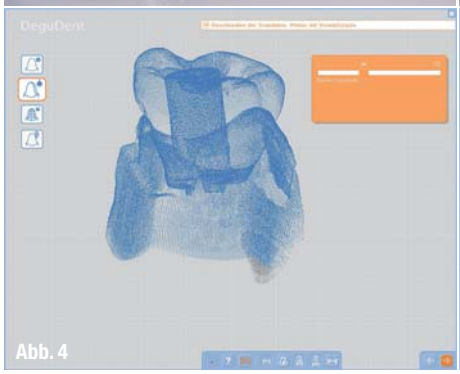
Abb. 4

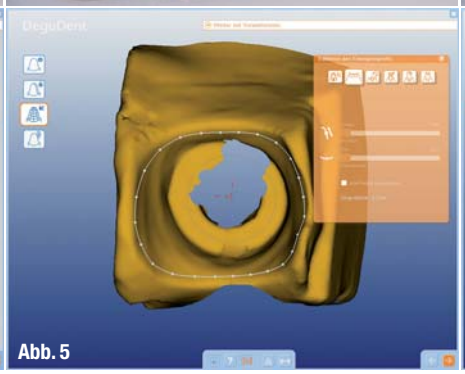
Abb. 5

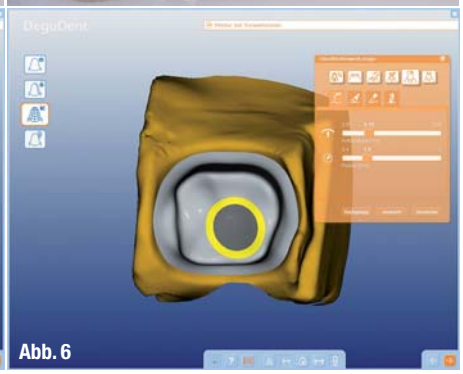
Abb. 6

Abb. 7

Abb. 8

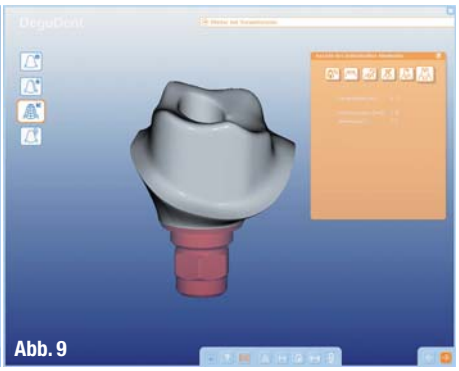
Abb. 9

_Falldarstellung

Im Unterkiefer des Patienten fehlte bereits seit einigen Jahren Zahn 36. Die Zähne 37, 46 und 47 waren mit insuffizienten Kompositrestaurationen versorgt und an einigen der neu zu versorgenden Zähne hatte sich Karies an den Füllungsrändern gebildet. Im Zuge der notwendigen restaurativen Neuversorgung des Unterkiefers standen als Behandlungsalternativen zum Lückenschluss in Regio 36 eine konventionelle Brückenversorgung oder ein Implantat zur Wahl.
Der Patient entschied sich für eine Implantatversorgung, die sich aufgrund der anatomisch guten Voraussetzungen anbot und mit einem XiVE®-S-plus Implantat ø 4,5 mm (DENTSPLY Friadent) durchgeführt wurde.
In Absprache mit dem Zahntechniker erfolgte ein Platform Switching beim Aufbau auf den nächst kleineren Durchmesser ø 3,8 mm, welches dem Zahntechniker die Möglichkeit eröffnete, ein individuelles, anatomisch gestaltetes Abutment aus Zirkoniumdioxidkeramik auf das runde Durchtrittsprofil des XiVE®-Implantats zu erstellen. Abutments aus Zirkoniumdioxidkeramik erfreuen sich aufgrund ihrer Ästhetik, Hygiene und Biokompatibilität einer immer größer werdenden Beliebtheit. Zirkoniumdioxid bietet als zahnärztlicher Werkstoff einige biologische und materialtechnische Vorteile gegenüber Dentallegierungen. Studienergebnisse zeigen, dass Aufbauten aus Zirkoniumdioxid durch ihre günstigen Oberflächeneigenschaften einer Plaqueakkumulation entgegenwirken (Gomes und Montero, 2011; Nakamura et al., 2010). Ihre mechanischen Eigenschaften sind offensichtlich auch vergleichbar mit den Eigenschaften von Metallabutments und übertreffen diese sogar zum Teil (Keenan und Levenson, 2010; Nakamura et al., 2010). Die Überlebensrate von Zirkoniumdioxidabutments liegt nach fünf Jahren bei 99 % und ist somit höher als bei Aufbauten aus Metall, die eine Überlebensrate von 97% aufweisen (Keenan und Levenson, 2010).
Nach viermonatiger geschlossener Einheilphase wurde die Schleimhaut über dem Implantat chirurgisch entfernt und die Verschlussschraube gegen einen Gingivaformer (Gingivaformer Loop, DENTSPLY Friadent) ausgetauscht.

14 Tage nach Entfernung der Verschlussschraube erfolgte die Präparation der Zähne 37, 46 und 47 und die Abformung des Unterkiefers mit Polyether. Bei der Abformung wurde mit der offenen Löffeltechnik gearbeitet, hierfür war ein individueller Löffel aus lichthärtendem Material angefertigt worden und es wurde ein entsprechender Abformpfosten (Übertragungsaufbau Pick-up, DENTSPLY Friadent) eingesetzt.

_Labside

In diesem Fall wurde auf eine Digitalisierung der intraoralen Situation verzichtet und der „klassische" Weg über eine Abformung gewählt. Aus der Abformung wurde im Labor ein Sägemodell aus Superhartgips angefertigt, auf welchem anhand der Angaben des behandelnden Zahnarztes über Biotyp und physiologische Ausdehnung der Gingiva eine Zahnfleischmaske gestaltet und an das Emergenzprofil des Abutments angepasst wurde (Abb. 1 und 2). Auf dieser Zahnfleischmaske erfolgte das Wax-up der Krone auf einem TitaniumBase-Aufbau für die prothetische Suprakonstruktion des Implantats (Abb. 3).
Für die präzise Digitalisierung des Umfangs des Aufbaus in der Software diente die Scan-aid (DeguDent, Hanau), er gibt der Software die Position des Implantats an.

Abb. 4_Die Punktewolke vereint Daten zu vier Einzelscans der Komponenten des Aufbaus.
Abb. 5_Das Emergenzprofil wird dreidimensional angezeigt (weiße Linie).
Abb. 6_Im Programm ist die Position der späteren XiVE®-TitaniumBase abrufbar.
Abb. 7_Rückschauende Planung der Software von der Krone zum Abutment.
Abb. 8_Ansicht von kaudal.
Abb. 9_Das individuell konstruierte Abutment.

Abb. 10_Einzelkomponenten des Implantataufbaus bestehend aus XiVE®-TitaniumBase, Innenverbindung und Zirkoniumdioxidabutment.
Abb. 11a–c: Klebeprozess zwischen Abutment und TitaniumBase mit Primer und Befestigungskomposit.

Abb. 10


Abb. 11a

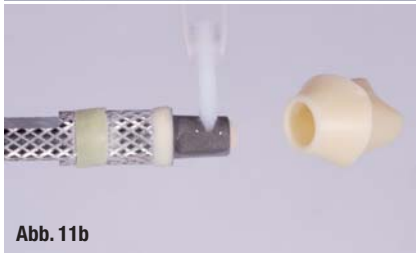
Abb. 11b


Abb. 11c

Abb. 12

Abb. 13

Abb. 14

Abb. 15

Abb. 12_Volle Ausdehnung des Emergenzprofils.
Abb. 13_Beschliffene Zähne 37, 46 und 47 mit individuellem Abutment in der Zahnreihe.
Abb. 14–15_Keramikkronen auf dem Modell und aufgegliedert in die Einzelkomponenten des Aufbaus.

Vorteile der dezentralen, nichtindustriellen Fertigung vor Ort im Dentallabor bestehen in der Möglichkeit der direkten Beeinflussung der Design-Parameter und der Berücksichtigung der spezifischen ästhetischen und funktionellen Besonderheiten des jeweiligen Patienten. Ausgehend von der idealen Formgebung der Krone wird mithilfe einer CAD/CAM-Software (Cercon art, DeguDent) das individuelle Abutment auf der durch die Daten der Scan-aid (DeguDent) vorgegebenen Anatomie entworfen.
Dazu wurde das aus der Abformung entstandene Meistermodell mit Zahnfleischmaske (für das Emergenzprofil), der Scan-aid-Aufbau und das Wax-up der Krone an 36 auf dem Aufbau und einzeln in vier Scanvorgängen (Cercon eye, DeguDent) optisch dreidimensional erfasst. Die Projektionen auf das Modell wurden dabei von einer Detektoreinheit aufgenommen, die die Informationen der Scanvorgänge zu einem dreidimensionalen Datensatz zusammenfasste und eine Punktewolke projizierte (Abb. 4).
Mit einer Perlenlinie wurde anhand dieses optischen Datensatzes die Außenkontur des späteren Abutments anhand des individuellen Emergenzprofils bestimmt (Abb. 5).
Das Programm ist in der Lage, bei der Herstellung und Gestaltung/Planung des Abutments spezifische werkstoffkundliche Eigenschaften des Abutmentmaterials zu berücksichtigen. Im vorliegenden Fall wird Zirkoniumdioxid als Material in die Software eingegeben. Diese gibt auf Grundlage von entsprechenden Vorgaben in ihrer Datenbank automatisch Vorschläge zur Konstruktion und zum Restaurationsdesign des Abutments (Abb. 6) anhand des Wax-ups (Abb. 7). Dabei agiert die Software zurückschauend und plant, ausgehend vom eingescannten Wax-up der Krone auf das Abutment. Betrachtet man im 3-D-Modell die drei Komponenten Scan-aid, Abutment und Krone von kaudal, ist das anatomisch unterstützte Design des Abutments gut zu erkennen (Abb. 8). Die Software vereint Informationen zu Parametern wie der Position der XiVE®-Titanium-Base und des Wax-ups in Relation zum Abutment sowie zum Emergenzprofil, dem Abstand zu den Nachbarzähnen, zur Mindestschichtstärke und zu den okklusalen Beziehungen der Krone (Abb. 9). Die dargestellten Einzelschritte sind in der Software einfach zu bedienen. Im vorliegenden Fall handelte es sich um insgesamt sechs einzelne Arbeitsschritte mit je einem Klick. Je nach Restaurationsform ist mit einem entsprechend geringeren oder höheren Aufwand für das computergestützte Design zu rechnen.
Anschließend wurden die Daten des Abutments an die Fräsmaschine (Cercon brain expert, DeguDent) gesendet, mittels welcher innerhalb von zehn Minuten das Abutment aus einem vorgesinterten Zirkoniumdioxidrohling (Blank) gefräst und im Ofen (Cercon heat plus, DeguDent) in einem achtstündigen Sinterprozess fertiggestellt wurde. Die Nachbearbeitung mittels Sintern kann eine Volumenänderung des Abutments nach dem Herstellungsprozess zur Folge haben. Diese ist jedoch bereits bei der Konstruktion im CAD-Modell von der Software berücksichtigt. Die drei Komponenten des Implantataufbaus bestehen aus XiVE®-Titanium-Base (links), der Innenverbindung (Mitte) und dem Zirkoniumdioxidabutment (rechts) (Abb. 10).
Nach dem Sintervorgang wurde das Abument im subgingivalen Bereich auf Hochglanz poliert, bevor die XiVE®-TitaniumBase und das individuelle Abutment verklebt wurden. Vor dem Klebeprozess wurden das Zirkoniumoxidabutment und die Titanbasis mit Aluminiumoxid (50 µm) mit 0,5 bar abgestrahlt, um auf der Oberfläche Mikroretentionen und damit eine bessere mechanische Haftung des Primers zu erzeugen.

_Klebevorgang

Dazu wurden die Schraube und die Verbindungselemente des Implantataufbausystems mit Wachs abgedeckt (Abb. 11a). Nach dem Abstrahlen wurde auf Abutment und XiVE®-TitaniumBase Primer aufgetragen und mit Luftdruck 60 Sekunden getrocknet. Anschließend wurde mittels Spritze Befestigungskomposit auf die TitaniumBase aufgetragen (Abb. 11b). Das Abutment wurde auf die Basis gedrückt (Abb. 11c) und fixiert, bis beide Teile nach Entfernung der Überschüsse eine Einheit bildeten (Abb. 12).

Abb. 16

Abb. 17

Abb. 16_Abnahme der Gingivaschraube und Säuberung des Implantatschachtes.
Abb. 17_Nach langsamen Eindrehen des Abutments schmerzt nichts und die Gingiva ist nicht anämisch.

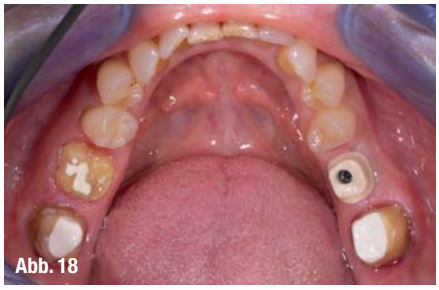
Abb. 18

Abb. 19

Abb. 20

Abb. 18_Die Provisorien wurden entfernt. Fertig zum definitiven Einsetzen der Restaurationen.
Abb. 19 und 20_Harmonischer Unterkieferzahnbogen mit Implantat an 36 und den keramisch versorgten Zähnen 36–37 und 46–47.

Anhand des Abutments und der präparierten Zähne 37, 46, 47 (Abb. 13) wurden im letzten Arbeitsgang individuelle Kronen aus Keramikmasse der chairside bestimmten Zahnfarben (Cercon ceram love, Degu-Dent) geschichtet. Nach Brennvorgang und Politur wirkt die Abutment-gestützte Krone in Form- und Farbgestaltung neben den übrigen Restaurationen im Modell und einzeln harmonisch und ausgewogen (Abb. 14 und 15).

_Chairside

Am Patienten wurden zunächst die provisorischen Versorgungen der Zähne 37, 46, 47 und die Gingivaschraube am Implantat Regio 36 entfernt (Abb. 16). Der Implantatschacht wurde mit Chlorhexidin lokal desinfiziert und gereinigt, anschließend wurde auf die Innenverbindung des Abutments Chlorhexamed-Gel 1% aufgetragen und das Abutment auf das Implantat geschraubt. Da die Gingiva nicht konditioniert wurde, sind bei dem Einschraubevorgang bis zu 15 Minuten einzuplanen (Abb. 17 und 18). Der Patient wurde nicht anästhesiert, um zeitnah auf etwaige Anzeichen von Schmerz durch die Verdrängung des Gewebes zu reagieren. Beim Eindrehen ist generell auf mögliche anämisch reagierende Bereiche der Gingiva zu achten.
Die Eingliederung der Implantatkrone erfolgte mit einem provisorischen Zement, der ähnlich gute Haftwerte wie ein definitiver Zement aufweist (Integrity Temp Grip, DENTSPLY DeTrey, Konstanz), um im Falle von Komplikationen den Zugang zum Implantat ohne Zerstörung der definitiven Restauration zu ermöglichen. Die mit einem individuellen Aufbau unterstützte Keramikkrone gliederte sich harmonisch in den Zahnbogen mit den keramisch versorgten Zähnen 36-37 und 46-47 ein (Abb. 19 und 20). Der Patient war mit seiner restaurativen Versorgung sehr zufrieden.

_Fazit

Bei Implantatsystemen, die systembedingt nur eine Verwendung von konfektionierten Abutments – meist aus Titan – zulassen, sind individuelle, patientenausgerichtete Lösungen nicht möglich. Eine weitere Einschränkung dieser Systeme besteht in der Ästhetik. Titanabutments schimmern häufig durch die Gingiva hindurch und erlauben keine individuelle Gestaltung des Emergenzprofils. Ästhetisch hochwertige Versorgungen stellen grundsätzlich hohe Anforderungen an Farbe und Materialbeschaffenheit der konfektionierten Abutments aus Titan. Solche Systeme sind daher häufig nicht in der Lage, das gestiegene ästhetische Bewusstsein der Patienten und die hohen Zielsetzungen des Zahnarztes und des Zahntechnikers in puncto Qualitätssicherung zu befriedigen. Die XiVE®-TitaniumBase (DENTSPLY Friadent) ermöglicht hingegen die individuelle Gestaltung eines Abutments auf der konfektionierten implantatkompatiblen Basis. Die Systemkompatibilität und die damit verknüpften Möglichkeiten der Verbindung eines individuell gestalteten Zirkoniumdioxidabutments mit der TitaniumBase eröffnen Zahnarzt und Zahntechniker neue Perspektiven einer zeitgemäßen und individuellen Patientenversorgung. Eine gute Kommunikation und Kooperation zwischen Zahntechniker und Zahnarzt sowie die computergestützte Herstellung individuell und anatomisch gestalteter Abutments aus Zirkoniumdioxidkeramik sind dabei essenzielle Voraussetzungen für eine ästhetisch und funktionell optimale restaurative Versorgung und tragen entscheidend zum Behandlungserfolg und zur nachhaltigen Patientenzufriedenheit bei._

ZTM P. von der Osten dankt Dr. B. Saneke, Wiesbaden, für die Überlassung der klinischen Bilder.

_Literatur

1. Gomes AL, Montero J: Zirconia implant abutments: a review. Med Oral Patol Oral Cir Bucal 2011;16:e50–e55.
2. Keenan AV, Levenson D: Are ceramic and metal implant abutments performance similar? Evid Based Dent 2010;11:68–69.
3. Nakamura K, Kanno T, Milleding P, Ortengren U: Zirconia as a dental implant abutment material: a systematic review. Int J Prosthodont 2010;23:299–309.

_Kontakt

digital dentistry

Philipp von der Osten
Dentalplus Lab AG
Egerstr. 7, 65205 Wiesbaden
Tel.: 06 11/76 37-4 10, Fax.: 06 11/76 37-4 11