

Orale Modetrends und ihre Folgen: Eine multidisziplinäre Herausforderung

Mit der gesellschaftlichen Akzeptanz von Piercings im Mund- und Gesichtsbereich steigen auch die Anforderungen bezüglich Informationsvermittlung und spezieller Mundhygieneinstruktionen durch das zahnärztliche Team. Bei Komplikationen ist ein multidisziplinäres Wissen des Teams gefordert. Von Dr. Brigitte Zimmerli, Schweiz.



Foto: Jose AS Reyes

Der Wunsch nach Verschönerungsmaßnahmen im Mundbereich findet sich in der frühesten Menschheitsgeschichte. So wurden zum Beispiel bei den Inkas die Zähne mit Lapislazuli-Steinchen im Sinne der heutigen Skyces verschönert oder es finden sich mit der Pfählung der Unterlippe bei gewissen lateinamerikanischen Urstämmen Vorläufer der heutigen Piercings. Auch rituelle Perforationen, wie sie in Asien angetroffen werden, oder Lippenteller in Afrika, stehen der heutigen Piercingkultur sehr nahe. Es finden sich Formen von oralen Tätowierungen in menschlichen Urkulturen, so zum Beispiel in Afrika, wo sich gewisse Volksgruppen das Zahnfleisch dunkel einfärben. Sogar der Wunsch nach „Dracula-Eckzähnen“ ist nicht so modern, wie das weitläufig angenommen wird. Auch hier finden sich Kulturen, die mit primitivsten Methoden die Frontzähne zuspitzen, um ihrem Gesicht einen kriegerischen Ausdruck zu verleihen. Es gibt demzufolge in der modernen Gesellschaft kaum einen Mundschmuck, der keine Verwandtschaft zu einer frühen menschlichen Kultur hat. Vielleicht einzige Neuentwicklung im Bereich Mundschmuck ist das Einbringen von Leuchtkörpern in die Mundhöhle. Diese Zierde ist vor allem bei Discobesuchern gefragt.

Der vorliegende Artikel versucht einen aktuellen Überblick über Mundschmuckarten zu vermitteln. Zudem werden mögliche Risiken und Komplikationen, die durch das Tragen von Mundschmuck erfolgen, aufgezeigt.

Motivation für Mundschmuck

Die Motivation zur Eingliederung von Mundschmuck ist sehr vielfältig. Während früher gewisse Körperveränderungen im Mundbereich für die Status- und Gruppenzugehörigkeit wichtig waren, will man heute mit der Mundzierde entweder die eigene Schönheit betonen oder aber provozierend auf andere Menschen wirken. Nicht selten wird Mundschmuck in der späten Pubertät eingesetzt, um den Schmuck als Abgrenzung zu den Eltern zu tragen. Es gibt zahlreiche Untersuchungen, die versuchen, den Zu-

sammenhang von psychischen Eigenschaften und Piercings zu analysieren. Es zeigt sich, dass Piercingträger eher eine Tendenz zur Extrovertiertheit, zu Genuss- und Suchtmittelabusus haben und im Allgemeinen risikofreudiger sind, z.B. was die Ausübung von Risikosportarten betrifft. Die Auswahl von Mundschmuck ist heute vielfältiger denn je. Eine Übersicht bezüglich aktuellen Mundschmuckarten und deren Risiken findet sich in **Tabelle 1**.

Allgemein rechtliche Informationen zu Mundschmuck

Jeder Mundschmuck, sofern er festsitzend eingegliedert wird, stellt einen Eingriff in die körperliche Integrität dar. Deshalb braucht es bei minderjährigen Personen für die Eingliederung von Mundschmuck, sei es die adhäsive Befestigung von künstlichen Diamantchen (Skyces) beim Zahnarzt oder sei es das Setzen eines Piercings im Tattoo- und Piercingstudio, die Einwilligung des Erziehungsberechtigten.

Tattoo- und Piercingstudios unterliegen in der Regel der nationalen Gesetzgebung. Darin werden die Richtlinien für die Hygienepläne der Studios und auch Qualitätsstandards für Tätowierfarben festgehalten. Die Kontrolle dieser Richtlinien stellt sich als schwierig heraus. Im Oktober 2011 wurde erneut eine Stichprobenkontrolle von Tätowier- und Permanent-Make-up (PMU-)Farben in der Schweiz vorgenommen. Dabei mussten zahlreiche Farben als mangelhaft bis gesundheitsschädigend eingestuft werden (**Tabelle 2**).

Der Piercer sollte einen Gesundheitsfragebogen haben und spezifisch nach möglichen Risikoerkrankungen wie Herzfehler fragen. Da der Piercer nicht über eine medizinische Ausbildung verfügt, ist es ihm in der Schweiz untersagt, Lokalanästhetika zu verwenden. Deshalb wird bei der Piercingsetzung höchstens mit Eis gekühlt, wobei die meisten Patienten berichten, dass z.B. das Zungenpiercing ohne Verwendung von Anästhetika gesetzt wurde und der Vorgang relativ schmerzfrei sei. Offensichtlich reicht der „Adrenalinschub“ aus, dass die Schmerzen kurzzeitig nicht sehr intensiv wahrgenom-

men werden. Einige Patienten empfinden die Eingliederung des Schmuckstückes sogar als anregend.

Informationen zu oralen Piercings

Die allgemeinen Risiken, bezüglich Nebenwirkungen bei Piercingsetzung, werden oftmals nicht richtig eingeschätzt. Bei einer Umfrage von Krause und Mitarbeitern im Jahre 2000 bei 273 Personen, die mindestens ein Piercing im Kopfbereich hatten (total 699 Piercings; Ohrfläppchen ausgeschlossen), wurde eine wesentliche Häufung von Komplikationen festgestellt. Neun Personen mussten wegen dem Piercing hospitalisiert werden, 42 Personen suchten den Arzt auf, 38 Patienten erhielten ein Rezept ausgestellt und 18 erhielten ein Arztzeugnis. Dass aufgrund dieser Zahlen deutsche Ärzte ein totales Piercingverbot bei Minderjährigen fordern, ist deshalb nicht weiter verwunderlich. Dabei muss ergänzt werden, dass heute jedes fünfte Mädchen bis einjährig in Deutschland bereits gepierct ist. Die häufigsten Stellen sind die Ohrfläppchen, wobei die Anzahl gepiercter Nasenflügel steigend ist.

Im Mundbereich können zu den allgemeinen Komplikationen, die bei Piercings auftreten können, zusätzliche Risiken festgestellt werden. Mehrere Arbeiten konnten zeigen, dass Zungenpiercings die Gefahr von Zahnfrakturen speziell im Frontzahnbereich deutlich erhöhen (**Abb. 1**, Seite 6). Dabei gilt, dass je länger der Steg des Schmuckstückes ist und je anteriorer das Piercing gesetzt wurde, umso höher ist das Risiko für Zahnschäden. Wird das Piercing frisch gesetzt, wird meistens ein längerer Steg gewählt, da die Zunge direkt nach der Piercingsetzung stark anschwellen kann. Nach einer Abheilphase von ca. zwei Wochen kann das Einheilpiercing durch ein kürzeres Schmuckstück ersetzt werden. Wichtig ist, dass der Zahnarzt versucht, den Patienten auf mögliche „Habits“ zu sensibilisieren. Bei Zungenpiercings kann häufig beobachtet werden, dass der Patient auf dem Schmuckstück herumkauet. Dieses Herumkauen führt nicht nur zu Schäden an der Zahnhartsubstanz, sondern wenn der Patient eine bevorzugte Stelle hat, wo er das Piercing zwischen die Zähne hält, dann kann das Piercing wie eine kieferorthopädische Apparatur funktionieren und zu Diastemabildung führen.

Das Lippenpiercing besteht meistens aus einer Auflage oral und einem Kugelverschluss extraoral. Es werden im Lippenbereich aber auch Ringe angetroffen. Die Bewegungen der Auflage über Zahn und Zahnfleisch führt zu

Mundschmuck	Lokale Komplikationen	Systemische Komplikationen*
Skyce	Debonding, Verfärbung Randbereich	Aspiration, Verschlucken
Dazzler & Twinkles	Debonding, Verfärbung Randbereich, erhöhte Plaqueakkumulation um Schmuckstück	Aspiration, Verschlucken
Echter Edelstein	Debonding, Verfärbung Randbereich, Verletzung Zahnoberfläche durch Präparation	Aspiration, Verschlucken
Zahntattoo	Löst sich selbst sehr rasch ab	Verschlucken, Aspiration unwahrscheinlich
Piercing	Schmerzen, Blutung, Infektionen, Zahnfrakturen, Gingivarezessionen, Narbenbildung	Endokarditis, Tetanus, Artikulationsbehinderung, Schluckbeschwerden, Infektionskrankheiten (HIV, Hepatitis etc.), Aspiration, Verschlucken
Tätowierung	Schmerzen, Schwellung, Infektionen	Infektionskrankheiten
Permanent-Make-up	Schmerzen, Schwellung, Infektionen	Infektionskrankheiten, allergische Reaktionen
Lip-Stickers	Sehr limitierte Haltbarkeit, eingeschränkte Lippensensibilität	
Caps & Grillz	Entzündungen Gingiva, Zahnfrakturen, Rezessionen	Aspiration, Verschlucken
Leuchtkörper	Zahnfrakturen, Rezessionen Gingiva (nur bei längerem Tragen)	Allergische Reaktionen, Verletzungen durch Bestandteile Tray
Dracula-Zähne aus Komposit	Verletzungen Lippe, Abfrakturen Komposit, Verfärbungen	

* Eine allergische Reaktion ist grundsätzlich auf alle Fremdmaterialien in der Mundhöhle möglich und wurde deshalb in der Tabelle nicht spezifisch aufgeführt.

Tabelle 1: Mundschmuckarten und ihre Risiken (eine Auswahl).

Anzahl untersuchte Proben	Beanstandet	Anwendungsverbot
gesamt	190	96 (51 %)
Tätowierfarben	167	88 (53 %)
PMU-Farben	23	8 (35 %)

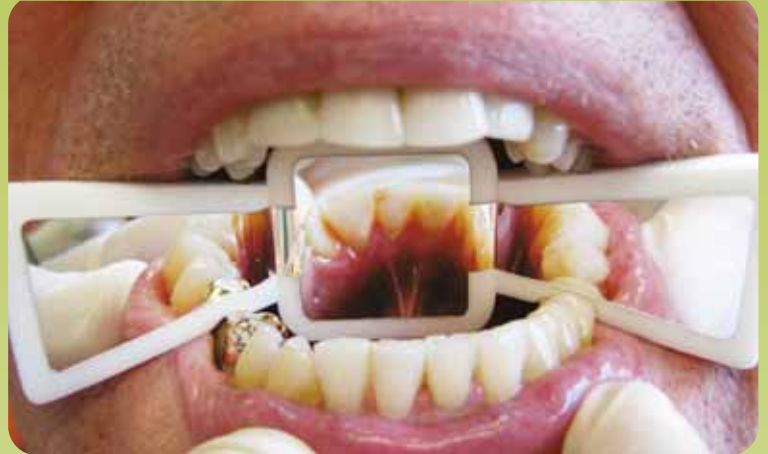Beanstandungsgründe	Gesamt	Tätowierfarbe	PMU*
Deklaration unerlaubte Stoffe	21	21	-
Analyseresultate	59	57	2
Erhöhter Nitrosamin-Gehalt	17	15	2
Nicht deklarierte Inhaltsstoffe	98	90	8
Falsche Deklaration	83	79	4

*PMU: Permanent-Make-up

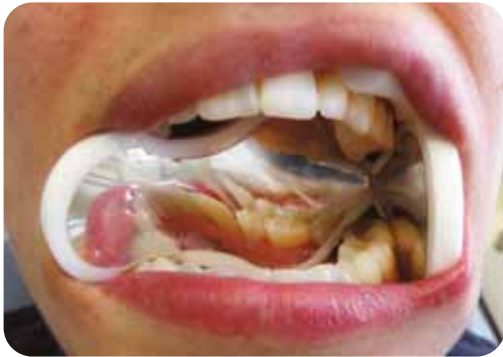Tabelle 2: Stichprobenkontrolle von Tätowier- und Permanent-Make-up-Farben 2011 (nach Dr. U. Hauri, Kantonales Laboratorium Basel/CH; Kampagne der Kantonschemiker).

centrix[®]

WIR BRINGEN LICHT INS DUNKEL!



CENTRIX **IsoVue**[™] Spiegelhilfe aus Hartschaum



- Verspiegelte Oberfläche die die Kavität erhellt
- Zungen-, Wangen- und Lippenretraktion für einen größeren Arbeitsbereich.
- Weiche Kanten = erhöhter Patientenkomfort – und der Mund bleibt offen!
- Verbesserte Feuchtigkeitskontrolle durch Speichelabsorption um den Zahn herum.

IsoVue Spiegelhilfen verbessern Sicht und Produktivität

Centrix stellt die IsoVue Spiegelhilfen vor, die mehr Licht auf den Behandlungsbereich werfen.

Mit IsoVue haben Zahnärzte und Prophylaxekräfte die Option einer klaren Sicht auf die Zähne und den Behandlungsbereich, auch wenn Sie alleine arbeiten. Nach der Behandlung lässt sich IsoVue ganz einfach entfernen und wird entsorgt. Hoch flexibel und biegsam ist IsoVue in zwei Formen, Anterior und Quadrant, und in je drei Größen lieferbar.

Bestellen Sie noch heute telefonisch unter 0800 2368749:

Anteriorform:

REF 370260 / € 56,95 zzgl. MwSt	IsoVue Anterior Starter Kit, 60 Stück (20 S, 20 M, 20 L)
REF 370261 / € 36,95 zzgl. MwSt.	IsoVue Anterior S, 40 Stück
REF 370262 / € 36,95 zzgl. MwSt.	IsoVue Anterior M, 40 Stück
REF 370263 / € 36,95 zzgl. MwSt.	IsoVue Anterior L, 40 Stück

Quadrantenform:

REF 370264 / € 56,95 zzgl. MwSt	IsoVue Quadrant Starter Kit, 60 Stück (20 S, 20 M, 20 L)
REF 370265 / € 36,95 zzgl. MwSt.	IsoVue Quadrant S, 40 Stück
REF 370266 / € 36,95 zzgl. MwSt.	IsoVue Quadrant M, 40 Stück
REF 370267 / € 36,95 zzgl. MwSt.	IsoVue Quadrant L, 40 Stück



Centrix, Inc.
Andreas Lehmann
Schlehdornweg 11a
50858 Köln
Telefon: 0800centrix (0800 2368749)
Telefax: 0221 530978-22
koeln@centrixdental.com

centrix[®]

Macht Zahnheilkunde einfacher.SM



einer chronischen Traumatisierung des Gewebes. Dadurch können lokale Rezessionen bei der Auflagefläche beobachtet werden (Abb. 2). Einzelne Studien behaupten, dass das Risiko durch die Verwendung eines Kunststoffverschlusses minimiert werden könnte.

Zahnfrakturen und Rezessionen stellen einen irreversiblen Schaden dar. Während die Zahnfraktur durch restaurative Maßnahmen behandelt werden kann, stellt die Rezessionsdeckung sehr hohe Anforderungen an den Behandler, wobei der Beizug eines Spezialisten in Parodontologie meist unumgänglich ist.

Kann der Patient motiviert werden, das Schmuckstück zu entfernen, zeigt sich, dass bei der Piercingstelle eine Narbe verbleibt. Bei der Zunge ist der Narbenzug meist nicht weiter störend und stellt sich als kleines Bläschen auf der Zungenunterseite dar. Die Piercings um den Lippenbereich hinterlassen hingegen eine ästhetisch kompromittierende Eindellung auf der Haut (Abb. 3).

Der Patient sollte unbedingt auf mögliche Risiken und Komplikationen bei oralen Piercings hingewiesen werden. Er sollte ebenfalls über Mundpflege

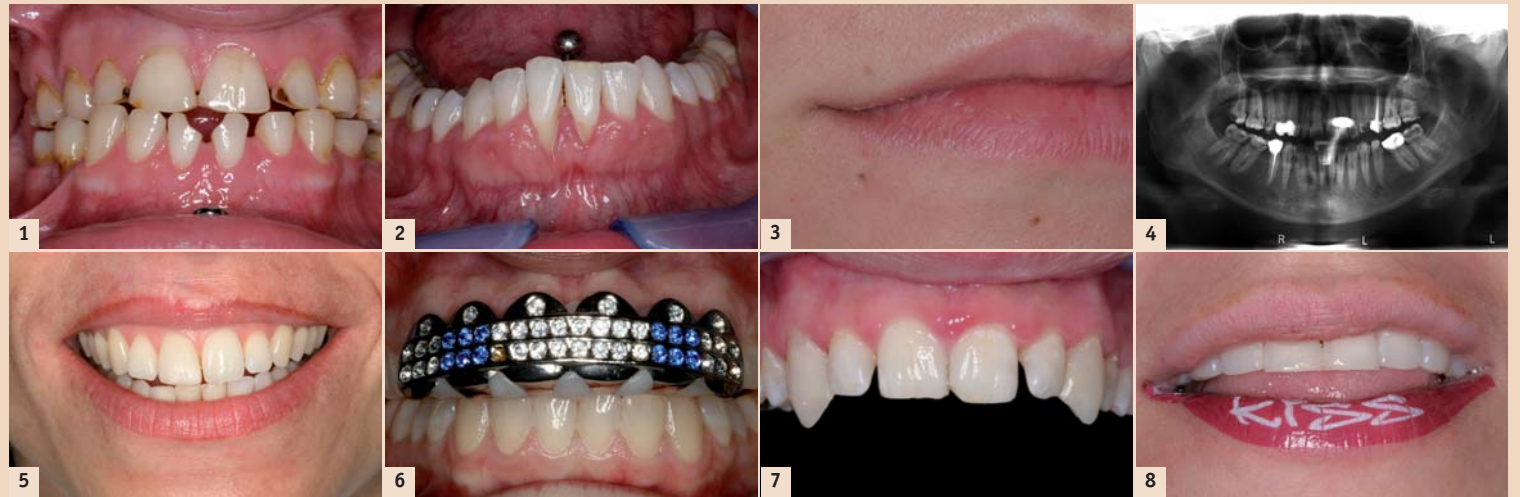


Abb. 1: Deutliche Abfraktionen mesial 31 und 41 infolge Trauma durch das Zungenpiercing. – Abb. 2: Zungen- und Lippenpiercingträger. Die Rezessionen labial 41 und 31 sind auf die Traumatisierung durch das Lippenpiercing zurückzuführen. – Abb. 3: Narbenbildung unterhalb der Unterlippe rechts. An dieser Stelle hat die Patientin während mehrerer Jahren ein Piercing getragen. – Abb. 4: Das Zungenpiercing wurde bei der Anfertigung des Röntgenbildes nicht entfernt und zeichnet sich als helle Struktur im Bereich der Frontzähne ab. – Abb. 5: Die Patientin ließ sich nach einem Unfall und daraus resultierender Narbenbildung im Oberlippenbereich die Konturen des Lippenrots mit Permanent-Make-up-Farben nachziehen. Die Farbe wurde dabei mehrmals in die obere Hautschicht eingebracht. Das Bild zeigt ein Zwischenschritt dieser kosmetischen Behandlung. – Abb. 6: Oberkiefer-Grill, der aus dem Internet bestellt wurde. Der weiße Kunststoff, der auf der Zahnreihe aufliegt und das Metallgitter befestigt, wird in heißem Wasser weich gemacht und dann auf die Zahnreihe gepresst. – Abb. 7: Eckzahnverlängerung im Oberkiefer mit Komposit. Der Patient ließ sich die Aufbauten bereits ein paar Tage später wieder entfernen, da der Arbeitgeber (und die Lebenspartnerin) diese Mundzierde nicht akzeptierten. – Abb. 8: Unterlippe mit Lippen-Sticker (Hersteller: Violent Lips) mit Aufschrift. Die Oberlippe wurde noch nicht „geschminkt“.

und Pflege des Mundschmuckes (regelmäßige extraorale Reinigung) aufgeklärt werden. Zudem muss darauf geachtet werden, dass der orale Mundschmuck bei der Anfertigung von Röntgenbildern entfernt wird, damit die Diagnostik nicht eingeschränkt wird (Abb. 4).

Tätowierungen und Permanent-Make-up

Tätowierungen im Mundbereich werden in Europa nur selten angetroffen. Intraoral findet sich als häufigstes Motiv ein Schriftzug auf der Unterlippeninnenseite. Die Risiken von Tätowierungen liegen zum einen bei einer möglichen Übertragung von Infektionskrankheiten, sofern sich der Tätowierer nicht an die Hygienerichtlinien hält, und zum anderen in der Gefahr von Schäden, die durch die Tätowierfarbe ausgelöst werden (Allergien, Freisetzung toxischer Substanzen).

Die Anwendung von Permanent-Make-up findet in Europa breitere Anwendung als das intraorale Tattoo. Zum einen wird Permanent-Make-up aus rein kosmetischen Gründen angewendet, zum anderen können mit dieser Technik Narben im Lippenbereich auskorrigiert werden (Abb. 5). Zwar schneiden die Permanent-Make-up-Farben in der Testung von 2011 wesentlich besser ab als die Tätowierfarben, es darf aber nicht vergessen werden, dass besonders in roten Farben häufig allergisierende Substanzen (Nickel, Zinn) und bedenkliche Zusatzstoffe (Quecksilbersulfid) gefunden werden.

Die Anwendung von Permanent-Make-up findet in Europa breitere Anwendung als das intraorale Tattoo. Zum einen wird Permanent-Make-up aus rein kosmetischen Gründen angewendet, zum anderen können mit dieser Technik Narben im Lippenbereich auskorrigiert werden (Abb. 5). Zwar schneiden die Permanent-Make-up-Farben in der Testung von 2011 wesentlich besser ab als die Tätowierfarben, es darf aber nicht vergessen werden, dass besonders in roten Farben häufig allergisierende Substanzen (Nickel, Zinn) und bedenkliche Zusatzstoffe (Quecksilbersulfid) gefunden werden.

Ausgefallener Mundschmuck

Neben den oben genannten Varianten von Mundschmuck sind weitere Verschönerungen der Mundhöhle möglich. Caps und Grillz finden sich vor allem in der Hip-Hop-Szene. Bekannte Künstler lassen sich einzelne goldhaltige Hülsen (Caps) anfertigen, die sie über die Zahnreihe stülpen. Es werden auch Frontzahngitter (Grillz) mit vielen Strasssteinen angepasst. Während die Künstler sich den Mundschmuck viel Geld kosten und den Schmuck beim Zahntechniker professionell anfertigen lassen, müssen Jugendliche zu der günstigeren Boil-and-Bite-Technik zurückgreifen (Abb. 6). Durch die schlechte Passung und die Gewebetraumatisierung steigt auch die Verletzungsgefahr. Während in Europa die Caps und Grillz keine große Verbreitung haben, musste die amerikanische Zahnärztesgesellschaft schon Informationsblätter verfassen, die über die Risiken wie Zahnfleischverletzungen oder Zahnfrakturen informieren. Einzelne amerikanische Schulen haben gar Verbote erlassen, damit die Grillz nicht während den Schulstunden getragen werden.

Der Wunsch nach spitzen und raubtierähnlichen Eckzähnen ist nicht erst nach den Twilight-Filmen entstanden. Besonders in der Gothic-Szene sind solche Zahnveränderungen zu beobachten. Die Formveränderung des Eckzahnes kann dank der Adhäsivtechnik heute einfach gemacht werden (Abb. 7). Der Patient muss aber auf


mögliche Lippenverletzungen und den daraus resultierenden Hackbiss aufmerksam gemacht werden. Zudem kann der festsitzende Mundschmuck nicht entfernt werden, was nicht von jedem Arbeitgeber geduldet wird.

Beliebt bei Partygängern und besonders im ostasiatischen Raum vertreten sind LED-Zahnapplikationen, die die Zähne in der Nacht zum Leuchten bringen. Ob es speziell sinnvoll ist, eine Batterie vorübergehend im Mundraum zu platzieren, bleibt hier offen. Diese Schienen zeigen nur eine mäßige Passung auf, die Sprachbildung ist behindert und zum Essen und Trinken sollten die Schienen unbedingt entfernt werden. Die Gefahr von Zahnabfrakturen ist auch bei einer kurzen Tragezeit gegeben.

Neuester Modetrend, der in verschiedenen Zeitschriften präsentiert wurde, sind Lippen-Kleber, die anstelle von Lippenstift getragen werden (Abb. 8). Die Haltbarkeit der Kleber wird auf vier bis sechs Stunden limitiert. Essen und Trinken mit nur vorsichtigem Mundabwischen ist mit diesem Mundschmuck möglich. Jedoch führt bereits ein breites Lachen zu Rissbildung auf der Stickeroberfläche und die Lippen-sensibilität ist deutlich eingeschränkt.

Zusammenfassung

Jede Art von Mundschmuck ist mit gewissen Risiken verbunden. Der Patient sollte darauf aufmerksam gemacht und insbesondere über die zum Teil erhöhten Anforderungen an die Mundpflege informiert werden. Es muss festgehalten werden, dass die meisten Patienten die möglichen Komplikationen bei Mundschmuck zu gering einschätzen. Mundschmuck stellt deshalb heute das zahnärztliche Team vor multidisziplinäre Herausforderungen. **DT**



Kontakt
Dr. med. dent. Brigitte Zimmerli
Klinik für Zahnerhaltung,
Präventiv- und Kinderzahnmedizin
Freiburgstr. 7, 3010 Bern, Schweiz
Tel.: +41 31 6322580
Fax: +41 31 6329875
brigitte.zimmerli@zmk.unibe.ch
www.zmk.unibe.ch

ANZEIGE

1 PS GENÜGT

EMS SWISS INSTRUMENT PS – ORIGINAL PERIO
SLIM INSTRUMENT ZUR ANWENDUNG
BEI DEN MEISTEN ZAHNSTEINENTFERNUNGEN

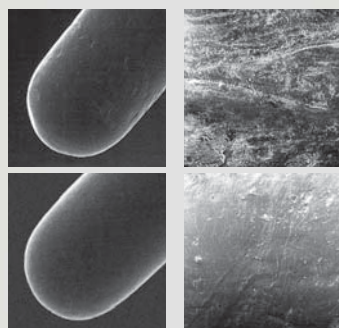
Multifunktional, von höchster Schweizer Präzision und vor allem „Best interproximal and subgingival access“ (CRA – Clinical Research Association, USA): Mit diesen Qualitäten und Auszeichnungen eignet sich diese Ikone unter den Ultraschallinstrumenten für praktisch 90% aller Anwendungen bei der Zahnsteinentfernung.

Das EMS Swiss Instrument PS wurde als erstes seiner Art entwickelt – mit der Kompetenz des Erfinders der Original Methode Piezon – und ist heute das unvergleichliche Resultat permanenter Weiterentwicklung. Im Zusammenwirken mit dem Original Piezon Handstück steht es für praktisch schmerzfreie Behandlung.

Die Behandlungsergebnisse und das Instrument selbst zeigen den Unterschied: Nur die feinste Instrumentenoberfläche ermöglicht feinste Zahnoberflächen.

> Das Ergebnis der grossen EMS-Internet-Umfrage zum Thema Prophylaxe zeigt: Über 93% aller teilnehmenden Zahnärzte sind sich darüber im Klaren, dass sie mit kopierten Instrumenten kein Geld sparen. Rund 80% wissen: Die Behandlungsergebnisse mit dem Original EMS Swiss Instrument PS sind besser.

ALLE UMFRAGEERGEBNISSE UNTER WWW.EMS-SWISSQUALITY.COM



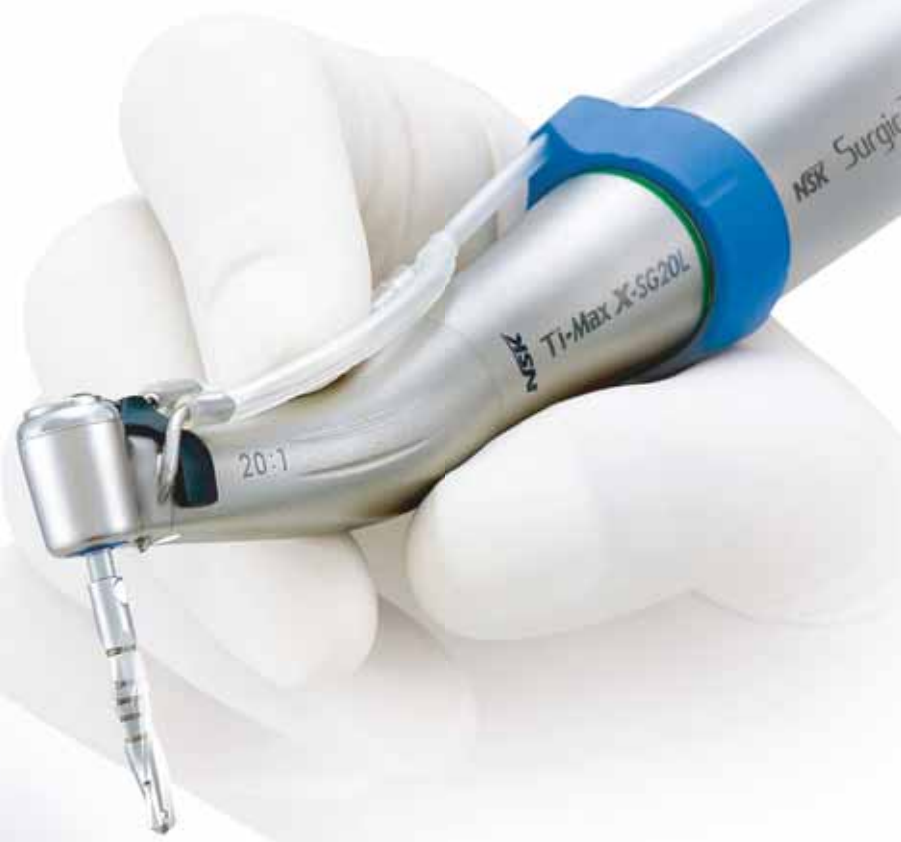> No-Name Ultraschallinstrument vs. Original EMS Swiss Instrument PS
> Zahnoberfläche behandelt mit Instrument X vs. behandelt mit Original Methode Piezon inkl. EMS Swiss Instrument PS

EMS Swiss Instruments sind die wohl meistkopierten Ultraschallinstrumente der Welt – das bedeutet Anerkennung, aber vor allem Risiko. Denn nur das Original hält, was es verspricht: beste Behandlungsergebnisse und lange Lebensdauer bei optimaler Ausschöpfung der Original Methode Piezon.

1PS
DIE FRAGE



NSK



Surgic Pro

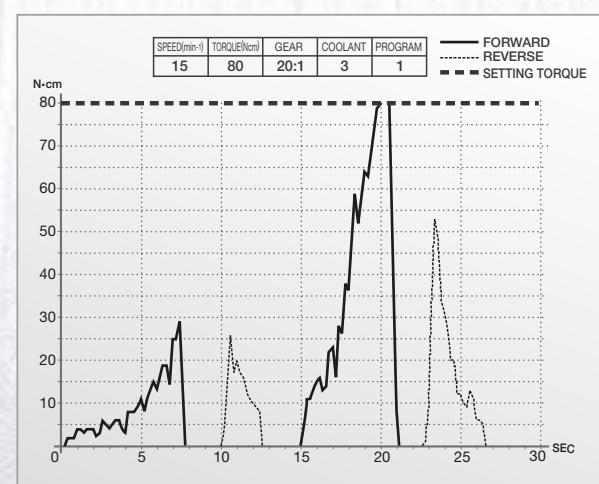
Die erste Wahl für Profis

Leistung, Sicherheit & Präzision. Keine Kompromisse.

Mit dem Surgic Pro stellt NSK schon die fünfte Generation chirurgischer Mikromotor-Systeme vor. Seit Anbeginn der dentalen Implantologie entwickelt NSK seine Chirurgiegeräte konsequent weiter, um den stets steigenden Anforderungen seitens der professionellen Anwender gerecht zu werden.

Surgic Pro – entwickelt und hergestellt ohne jegliche Kompromisse in puncto Zuverlässigkeit, Lebensdauer, Drehmomentgenauigkeit und Kraft. Ein unentbehrlicher Partner und Garant für optimale Ergebnisse.

- Kraftvolles Drehmoment (bis zu 80 Ncm)
- Breites Drehzahlpektrum
- Der kleinste und leichteste Mikromotor für die Chirurgie
- LED-Beleuchtung (32.000 LUX)
- Herausragende Lebensdauer und Zuverlässigkeit
- Mikromotor autoklavierbar und thermodesinfizierbar
- Optional: Datenspeicherung und -output (USB) zur Dokumentation (Surgic Pro+)



Surgic Pro+ Datenoutput:
Als Bitmap- oder csv-Datei.
Keine weitere Software
erforderlich.

Licht	MODELL: Surgic Pro+ (USB Data)	REF: Y1001932	€ 4.555,-*
Licht	MODELL: Surgic Pro optic	REF: Y1001933	€ 4.200,-*
Ohne Licht	MODELL: Surgic Pro non-optic	REF: Y1001934	€ 3.200,-*

*Alle Preise zzgl. MwSt.

