Ein Hoch auf's Implantologie Journal

Das *Implantologie Journal*, die Mitgliederzeitschrift der DGZI, feiert mit der ersten Ausgabe im neuen Jahr 2012 sein 15-jähriges Bestehen. Das Journal gehört zu den erfolgreichsten implantologischen Fachpublikationen im deutschsprachigen Raum.

Mit der Januar-Ausgabe 2012 feiert das *Implantologie Journal*, die Mitgliederzeitschrift der DGZI – der ältesten europäischen implantologischen Fachgesellschaft – sein 15-jähriges Bestehen. Schon der Gründungsvater der DGZI, Prof. Dr. Dr. h.c. Hans L. Grafelmann, war von der herausragenden Bedeutung einer wissenschaftlichen Fachzeitschrift für die Implantologie im Allgemeinen und die Mitglieder der DGZI im Besonderen überzeugt und gab mit der *Oralen Implantologie* die erste deutschsprachige implantologische Fachpublikation heraus.

Hält man eines der ersten Exemplare in der Hand, so ist man noch heute darüber erstaunt, auf welch hohem Niveau schon damals publiziert wurde. Der vornehmlich wissenschaftlich ausgerichteten *Oralen Implantologie* folgte dann über mehrere Jahre die *DGZI intern* als Mitgliederzeitschrift der DGZI. Sie war durch die ersten Versuche gekennzeichnet, die sich zunehmend entwickelnde implantologische Szene in Form von Fach-, Veranstaltungs- und auch Industrieinformationen widerzuspiegeln. Mit der rasanten Entwicklung der DGZI zu Beginn der zweiten Hälfte der Neunzigerjahre verstärkte sich innerhalb der Gesellschaft das Bedürfnis nach einer modernen, den aktuellen Herausforderungen entsprechenden medialen Darstellung der Aktivitäten des Verbandes. In dieser Phase ging der junge aufstrebende Fachverlag OEMUS MEDIA AG mit der Idee einer implantologischen Praktikerzeitschrift auf den Vorstand der DGZI zu, der diese mit Interesse aufnahm. Ziel des *Implantologie Journals* war es von Beginn an, einer breiten Masse von Anwendern das aktuelle implantologische Know-how der Universitäten, der implantologischen Praxen sowie der Industrie regelmässig in gut aufbereiteter Form zugänglich zu machen. Ergänzt wurden die Fachinformationen durch Veranstaltungsberichte, Nachrichten rund um die Implantologie und natürlich die Verbandsinformationen der DGZI, die heute unter der Rubrik „DGZI intern" erscheinen – sozusagen als Reminiszenz an die Vorgängerzeitschrift. Dem *Implantologie Journal* folgte im Jahr 2000 als erste internationale Publikation der DGZI das *International Magazine of Oral Implantology*, das seit 2004 unter dem Namen *implants* verlegt wird und Leser in 98 Ländern erreicht.

Heute ist das *Implantologie Journal* nach wie vor eine der erfolgreichsten implantologischen Fachpublikationen im deutschsprachigen Raum und ist in diesem Segment auch Vorreiter, was die komplexe Onlinepräsenz und -vernetzung anbelangt. Das Journal ist mit einer Vielzahl von weiterführenden Elementen, wie den Autoren- oder Firmenprofilen sowie mit Archiv-, Video- und Suchoptionen als E-Paper im Internet unter www.zwp-online.info verfügbar. Über QR-Codes sind direkt aus dem Heft Videos, Kongressprogramme oder Studien per Smartphone oder iPad abrufbar. Das heisst, das *Implantologie Journal* ist nicht nur 15 Jahre alt, sondern vor allem modern. DT

Erste Ausgabe Implantologie Journal 1997 – lesen Sie die historische Ausgabe per QR-Code als E-Paper.

OEMUS MEDIA AG
04229 Leipzig
Deutschland
info@oemus-media.de
www.oemus.com

von hoher Bruchfestigkeit. Ein Vorteil gegenüber Implantaten, die aus Reintitan gefertigt werden, die nur einen Härtegrad von 4 aufweisen. So sei Dr. Hermann in sieben Jahren der Anwendung noch kein einziges Implantat frakturiert. Mit Verlusten in der Wundheilungsphase und der frühen Belastungsphase müsste, vergleichbar wie bei konventionellen Implantaten, gerechnet werden.

Bezüglich der Auswahl des Implantatdurchmessers gab er als Faustregel mit auf den Weg: Jedes Implantat sollte von mindestens 1 mm Knochen umgeben sein und das Limit bei ca. 4 mm Kieferkammbreite angesetzt werden.

Die Teilnehmer beim anschliessenden Hands-on-Kurs.

Intensiver Workshop in einer Kleingruppe bei Team15 in Zug.

… und Praxis

Nachdem sich der Vormittag ganz der Theorie widmete, ging es nach der Mittagspause ans praktische Arbeiten. In zwei Gruppen geteilt konnten die Teilnehmer die Implantatinsertion an der Kalbsrippe üben. Unter Anwendung verschiedener MDI/Hybrid-Implantate lernten sie so die unterschiedlichen Knochenqualitätsklassen kennen. Zum anderen war es Ziel der prothetischen Übung, die Matrizen in ein Modell zu integrieren. Es wurde geschliffen, abgeformt, einpolymerisiert und ausgehärtet. Die fertige Arbeit konnte nachher als Anschauungsmodell für die eigene Praxis mitgenommen werden.

„Ein sehr aktives Publikum", stellte Roberto De Filippo abschliessend sehr zufrieden fest, und auch Dr. Hermann freute sich, mit dieser Veranstaltung wieder ein paar Kollegen für die Behandlung mit Mini-Implantaten begeistert zu haben. Eine Alternative gerade für Angstpatienten sowie für Patienten, deren Kostenbelastung im Auge zu behalten ist. DT

3M (Schweiz) AG
8803 Rüschlikon
Tel. 044 724 92 02
rdefilippo@mmm.com
www.3m.com/ch

ANZEIGE

DENTRADE
We put a smile on your face
Pour votre sourire

Das Produktions- und Distributionssystem, das seiner Zeit voraus ist – zum Vorteil der Patienten und der Zahnärzte.

Kontaktieren Sie uns *Contactez nous*: Dentrade Schweiz GmbH, Seestrasse 1013, 8706 Meilen, Tel. 044 925 11 55, Fax: 044 925 11 56, post@dentrade.ch, www.dentrade.ch

Dental Tribune Swiss Edition · Nr. 1/2012 · 13. Januar 2012

Ultraschallchirurgie: Neue Möglichkeiten in Implantologie und Oralchirurgie

Die Ultraschallchirurgie mit dem Piezotome II ermöglicht die einfache und praktische Umsetzung minimalinvasiver oralchirurgischer Verfahren. Ein Anwenderbericht von Dr. Angelo Trödhan, Wien, Österreich.



Abb. 1: *Unerreichte Präzision mit dem Piezotome.*

Abb. 2: *Wurzelspitzenresektion 36, 37 mit Knochenfensterzugang.*

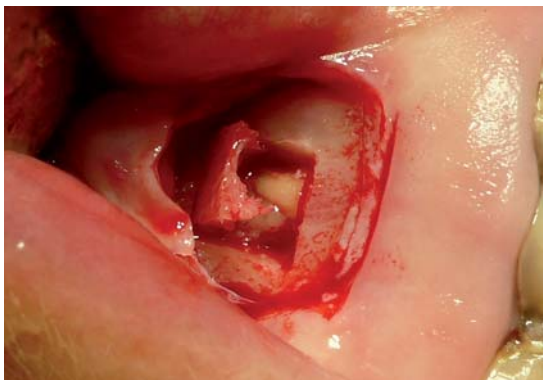

Abb. 3: *Wurzelspitzenresektion 12 mit Knochenfensterzugang.*

Mit der zunehmenden Akzeptanz und Nachfrage nach Zahnimplantaten in der Bevölkerung und der immer breiteren Basis niedergelassener Zahnärzte mit implantologischer Ausbildung, rückt das minimalinvasive Management implantologischer Grenzfälle besonders im Hinblick auf mangelndes Kieferknochenangebot in den Fokus des Zahnarztes.

Viele Patienten mit unzureichendem Kieferknochenangebot werden zudem durch die Aussicht auf nicht mehr zeitgemässe Beckenknochen-, Schienbein- oder andere Transplantationen mit einer hohen Sekundärmorbidität abgeschreckt. Ein Querlesen der umfangreichen wissenschaftlichen Literatur und die Kenntnis der physiologischen Knochenregeneration legen nahe, dass nur mit minimalinvasiven Verfahren und synthetischen Knochenersatzmaterialien niedrigste Komplikationsraten erzielt werden können bzw. im Versagensfall das Leid und die Kosten für den Patienten in einem akzeptablen Rahmen bleiben.

Zudem gibt es mittlerweile für jedes implantologische Konzept mehr oder weniger schlüssige und in Topjournalen publizierte Studien und Metastudien über gleichwertige Erfolgsraten, sodass der gut informierte niedergelassene Zahnarzt zwangsläufig zu dem Schluss kommen muss, dass alle Konzepte ausreichend dokumentiert und forensisch bedenkenlos eingesetzt werden können. Die Zeit der strengen Dogmen und universitärer Beeinflussung in der Implantologie haben wir nunmehr endgültig hinter uns gelassen.

Abb. 4: *Ausgangssituation.*

Abb. 5: *Beidseitiger INTRALIFT mit easy-graft in einer Sitzung.*

Abb. 6: *Endsituation nach 9 Monaten.*

„Grau ist alle Theorie" – nur der klinische Erfolg zählt in der Praxis

Das Ringen um die ständige Weiterentwicklung von Systemen und Techniken vergrössert mitunter den Abstand zur praxisrelevanten Implantologie.

In der gelebten implantologischen Praxis hat sich davon kaum etwas durchgesetzt (BMP, Eigenknochenzüchtungen etc.), da es die Behandlung massiv verkompliziert und damit fehleranfällig macht, verteuert und für den realen zeitlichen Behandlungsverlauf und den Patienten keine praxisrelevanten Vorteile bringt. Die Jahrmillionen der Evolution lassen sich durch uns Zahnärzte nicht „austricksen".

Als einziger strahlender Leitstern sollten uns in Zukunft die Grundlagenforschungsarbeiten zur Wahrheit der Knochenregeneration von Univ.-Prof. Dr. Else Pinholt, Universität Kopenhagen, leiten, so wie zuvor die Arbeiten über Osseointegration des hochgeschätzten Univ.-Prof. Dr. Paul Lang.

In genauer Kenntnis der physiologischen Vorgänge bei den gesteuerten Knochenregenerationstechniken, die immer nach dem Schema der natürlichen evolutionären Knochenbruchheilung ablaufen, hat es bisher eigentlich nur an den geeigneten OP-Instrumenten und einfach zu handhabenden synthetischen Knochenersatzmaterialien gefehlt, um lange bekannte und sichere Operationstechniken mit äusserster Präzision, (knochen-)verlustfrei und doch leicht erlernbar umzusetzen.

Guided Bone Regeneration: präzise wie ein „Schweizer Uhrwerk"

Mit der Einführung des ultraschallchirurgischen Arbeitsgerätes Piezotome und selbsthärtenden Knochenersatzmaterialien (easy-graft) werden uns oralchirurgisch tätigen Zahnärzten erstmals Instrumente an die Hand gegeben, um mit der gleichen

ANZEIGE

DENTAL 2012

BERN JUNI 14 | 15 | 16

3 Tage Mittelpunkt für Dentalprofis

- Die grösste Dentalmesse der Schweiz auf über 12 400 m²
- Gleichzeitiger SSO-Kongress im selben Gebäude
- Standort Bern: zentrale Lage für die gesamte Schweiz und das nahe Ausland
- Unkomplizierte Anreise aus der ganzen Schweiz und international
- In Zusammenarbeit mit den führenden und wichtigen Verbänden der Schweizer Dentalwelt
- Anmeldung und Informationen auf der Webseite www.dental2012.ch

Patronat: Arbeitgeberverband der Schweizer Dentalbranche
Hauptpartner: Schweizerische Zahnärztegesellschaft SSO
Partner: Verband Zahntechnischer Laboratorien der Schweiz, VZLS
Partner: Schweizer Verband der Dentalassistentinnen
Partner: Berufsverband für Dentalhygienikerinnen und Dentalhygieniker

Medien Partner: Dental Tribune, ZWP online

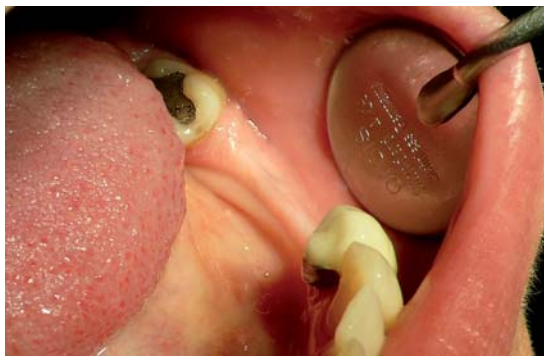

Abb. 7: Kieferkammbreite 1 mm.

Abb. 8: Zustand nach Kieferkammdehnung mit den TKW Crestsplittern, Implantatinsertion und Defektfüllung mit easy-graft crystal.

Präzision wie in der konservierenden Zahnheilkunde und kompatiblem Handling auch oralchirurgische Eingriffe minimalinvasiv, knochenverlustfrei und dem geringst möglichen Komplikationsrisiko durchführen zu können. Die bisherige oralchirurgische „Respektlosigkeit" dem Kieferknochen gegenüber in Form von knochenvernichtendem Fräsen mit rotierenden Instrumenten gehört der Vergangenheit an. Der Platin-Standard in der Oralchirurgie wird binnen 10 bis 15 Jahren unweigerlich und folgerichtig die Ultraschallchirurgie sein (***Abb. 1***, mit freundlicher Genehmigung der TKW-Research-Group).

Positive „Nebeneffekte" der Ultraschallchirurgie

Durch die weltweite Vernetzung der Internationalen Akademie für Ultraschallchirurgie und Implantologie (IAUSI) mit Forschungsstätten auch anderer medizinischer Fachrichtungen (Plastische Chirurgie, Orthopädie, Unfallchirurgie), verfestigt sich die wissenschaftliche Erkenntnis, dass die Anwendung des Ultraschalls an sich z.T. äusserst positive Auswirkungen auf die Knochenheilung und -regeneration hat. Eine Forschungsgruppe der Universität North Carolina „Chapel Hill" hat dieses „Ultrasound enhanced bone growth" bereits spezifisch für die Piezotome I und II quantifizieren können. Kurz zusammengefasst und vor allem für die oralchirurgische Praxis relevant, kann bereits folgende Aussage getroffen werden:

Der alleinige Einsatz der Ultraschallchirurgie führt zu signifikant geringeren Komplikationen, schnellerer Knochenheilung und post-OP zu einem bis zu 50 % verringertem Schmerz- und Schwellungsgeschehen aufseiten der Patienten – sozusagen als „Gratiszugabe" der Anwendung eines Piezotoms.

„Knochenvernichtung" muss nicht sein

Jeder Defekt und jede willkürliche Verletzung, die der chirurgisch tätige Zahnarzt setzt, muss vom Körper regeneriert werden bzw. führt zu bleibenden Defekten der anatomischen Integrität. Die ***Abbildungen 2 und 3*** zeigen den präzisen, knochenverlustfreien piezochirurgischen Zugang bei Wurzelspitzenresektionen im Ober- und Unterkiefer

Der hydrodynamische ultraschallgestützte Cavitations-Sinuslift (HUCSL–INTRALIFT)

Der von der TKW-Research-Group (Troedhan – Kurrek – Wainwright) 2007 entwickelte HUCSL-INTRALIFT hat weltweit in zahlreichen Zahnarztpraxen den „offenen" Sinuslift mit lateralem Zugang bereits vollständig abgelöst. Über einen 2,8 mm durchmessenden ultraschallpräparierten krestalen Zugang (analog zum „Summers"-Lift) wird die Kieferhöhlenschleimhaut mit geringstmöglichem Rupturrisiko per hydrodynamischem Kavitationseffekt beliebig weitflächig abgelöst und beliebige Mengen Knochenersatzmaterial subantral eingebracht.

Nach drei Jahren weltweitem Praxiseinsatz konnte der Beweis erbracht werden, dass das INTRALIFT-Verfahren in jeder Sinusaugmentations-Situation (auch „grosse" Sinuslifts bei praktisch fehlendem Alveolarkamm) mit einer Komplikationsrate von weniger als 4 % und postoperativ nahezu schwellungs- und schmerzfrei durchgeführt werden kann. Die ***Abbildungen 4 bis 6*** zeigen den neunmonatigen Fallverlauf einer Patientin.

Der vertikale Kammsplit bei ausreichend hohem, aber zu schmalem Kieferkamm

Ebenfalls von der TKW-Research-Group entwickelt wurde ein

Fortsetzung auf Seite 14 Ł

ANZEIGE

straumann
ROXOLID®
DIE NEUE „DNS" VON IMPLANTATMATERIALIEN
ROXOLID® – Exklusiv für die Anforderungen von Implantologen entwickelt.
Roxolid® bietet ■ Vertrauen beim Setzen von Implantaten mit kleinem Durchmesser ■ Flexibilität mit mehr Behandlungsoptionen ■ Entwickelt für gesteigerte Patientenakzeptanz von Implantatbehandlungen
Straumann® SLActive
... über 1 Million Implantate verkauft!
Bitte rufen Sie uns an unter 0800 810 814. Weitere Informationen finden Sie unter www.straumann.com
COMMITTED TO
SIMPLY DOING MORE
FOR DENTAL PROFESSIONALS

DENTAL TRIBUNE Swiss Edition · Nr. 1/2012 · 13. Januar 2012

Fortsetzung von Seite 13

ultraschallchirurgisches Instrumentenset, das es dem niedergelassenen Zahnarzt nach entsprechender Schulung erlaubt, ohne Präparation eines Mukoperiostlappens schmale Kieferkämme ab 1mm Kammbreite verlustfrei und präzise zu spalten und aufzudehnen, um die Implantatinsertion zu ermöglichen. Der entstandene Bruchspalt wird mit selbsthärtendem Knochenersatzmaterial (easy-graft) befüllt. Auch hier ist die Komplikationsrate sehr gering, die Heilung verläuft analog zur biologischen Knochenbruchheilung bzw. Heilung einer Extraktionsalveole nach einfacher Extraktion und Socket Preservation mit selbsthärtendem Knochenersatzmaterial (easy-graft crystal) ***(Abb. 7 bis 10)***.

Absolute Kieferkammerhöhung im atrophen Seitzahnbereich

Verschiedene wissenschaftliche Ansätze werden zurzeit in Multicenterstudien geprüft: die Piezotome-präparierte subperiostale Tunneltechnik in Kombination mit selbsthärtendem Knochenersatzmaterial (easy-graft crystal) erscheint im Vergleich zur ultraschallgenerierten „Sandwichosteoplastik" momentan am aussichtsreichsten, da diese Technik leicht erlernbar und am einfachsten in der täglichen Praxis eingesetzt werden kann.

Abb. 9: *Zustand nach OP mit Kieferkammbreite 6 mm.*

Abb. 10: *Freilegung und Loading nach 3 Monaten.*

Kritik an der Ultraschallchirurgie

Einen Hauptkritikpunkt sehen neue Anwender bei der Ultraschallchirurgie im Rahmen der weltweiten IAUSI-Kurse in der vermeintlich längeren OP-Dauer. Dies liegt zum Teil an der Flut billiger und insuffizienter und teilweise sogar falsch konstruierter Ultraschallchirurgiegeräte, an mangelnder Ausbildung und Support durch Dentaldepots und zu guter Letzt auch an der individuellen Lernkurve des anwendenden Zahnarztes. Da die Ultraschallchirurgie minimalinvasiv und völlig unspektakulär nahezu blutungsfrei vom Klang her wie Zahnsteinentfernen abläuft, wirkt die OP-Dauer subjektiv länger als mit rotierenden Instrumenten. In einer weltweiten Anwenderbefragung hat sich jedoch ergeben, dass zwar anfänglich die Operationen im Vergleich zu Operationen mit herkömmlichen rotierenden Instrumenten 50 Prozent mehr Zeit beanspruchen, jedoch nach 25 bis 30 Ultraschall-OPs die OP-Dauer aller Eingriffe wieder in der individuellen Norm liegen, beziehungsweise konnten OP-Zeiten massgeblich verkürzt und als positiver Nebeneffekt auch die Anatomiekenntnisse des Arbeitsbereiches wieder vertieft werden (sogar mussten). Ein Preis, den man für Minimalinvasivität gerne zu zahlen bereit ist.

Die Zukunft der Ultraschall-Oralchirurgie beginnt jetzt

Die Ultraschallchirurgie ermöglicht dem niedergelassenen Zahnarzt ein neues, sehr nachgefragtes Tätigkeitsfeld in der umfassenden Implantatversorgung seiner Patienten. Sie ist mit einem vergleichsweise geringen Zeitaufwand erlernbar, beschert ein erfreuliches Patientenfeedback (weniger Schmerzen und Schwellung) und erschliesst eine neue Patientenschicht, die antiquierte Mega-OPs zur Knochenvermehrung schlicht und einfach ablehnen. DT

Dr. med. univ. et med. dent. Angelo Christian Trödhan
Bräuhausgasse 12–14
1050 Wien
Österreich
Tel.: +43 1 5449128
troed@aon.at
www.perfectsmileandface.com

ANZEIGE