

Sofortversorgung auf Implantate im Oberkiefer-Seitenzahnbereich

Im vorliegenden Fallbericht wird – anhand eines Beispiels – die Technik der Implantatinsertion mit einer Neigung von 35° im Seitenzahnbereich des Oberkiefers zwecks Vermeidung eines Sinuslifts und Sofortversorgung mit festen Brücken beschrieben.

Prof. Dr. Gregor-Georg Zafiropoulos/Düsseldorf

Seit der Einführung der Technik der Insertion posteriorer (distaler) Implantate mit einer Neigung bis zu 35° (im Verhältnis zur vertikalen Achse) und den dazugehörigen vorgefertigten abgewinkelten Aufbauten für die Versorgung des zahnlosen Ober- bzw. Unterkiefers erlebt die zahnärztliche Implantologie eine Veränderung in ihrem bis dato bewährten chirurgischen und prothetischen konventionellen Denken (Maló et al. 2003, 2005, 2006). Durch die auf diese „unorthodoxe“ Art inserierten Implantate wird die Durchführung regenerativer Maßnahmen im posterioren Bereichen der atrophierten bzw. teilzahnlosen Ober- und/oder Unterkiefer vermieden und die Sofortbelastung und -versorgung ermöglicht. Klinische Studien belegen, dass die Erfolgs- und Überlebensrate der mit einer solchen Neigung inserierten Implantate mit denen vergleichbar ist, die auf konventionelle axiale Art inseriert wurden (Khatami und Smith 2008, Krekmanov et al. 2000, Hinze et al. 2010). Weitere Ergebnisse zeigten, dass kein signifikanter Unterschied bezüglich des Knochenverlustes zwischen den konventionell axial und den abgewinkelt inserierten Implantaten (unabhängig von Kiefer und/oder Region) bestand (Zambelis et al. 2007, Francetti et al. 2010). Obwohl die abgewinkelten Aufbauten und diese Implantationstechnik für die Rehabilitation eines gesamten Kiefers entwickelt wurden, gab es nur wenige Informationen über ihre Anwendung zur Versorgung des Seitenzahnbereichs eines atrophierten Ober- bzw. Unterkiefers mit festsitzenden Brückenkonstruktionen (Rocuzzo et al. 2009, Cordaro et al. 2009). Im vorliegenden Bericht wird die sich über ein Jahr erstreckende Beobachtung eines repräsentativen Falls vorgestellt, bei dem die zahnlosen Seitenzahnbereiche des Oberkiefers mithilfe implantatgetragener Brücken rekonstruiert wurden.

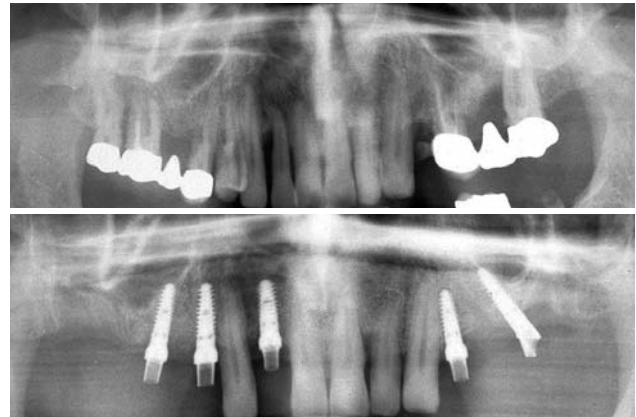


Abb. 1: Erstaufnahme, Orthopantomograf. – **Abb. 2:** Implantatinsertion und Abdrucknahme, Orthopantomograf.

Fallbeispiel

Der Patient (51 Jahre alt, Nichtraucher), hat sich wegen der fortgeschrittenen parodontalen Destruktion im Oberkiefer bei einem Kollegen vorgestellt, ein Jahr vor Beginn der in diesem Bericht beschriebenen Behandlung (Abb. 1). Die Zähne 18–14, 12 und 24 (Wurzelrest), 25–27 wurden extrahiert. Die Extraktionsalveolen wurden mittels dPTFE-Membranen (Cytoplast, Osteogenics Biomedical, Lubbock, TX, USA) ohne zusätzliche Verwendung von Knochenersatzmaterialien abgedeckt (Hoffmann et al. 2008, Zafiropoulos et al. 2010). Der Mukoperiostlappen wurde repositioniert und im Bereich der Papillen mit Einzelnähten fixiert (Cytoplast Nahtmaterial, Osteogenics Biomedical, Lubbock, TX, USA). Die Membranen blieben zum Teil exponiert und wurden nach vier Wochen entfernt. Anschließend wurden die zahnlosen Bereiche mit einer Modellgussprothese versorgt.

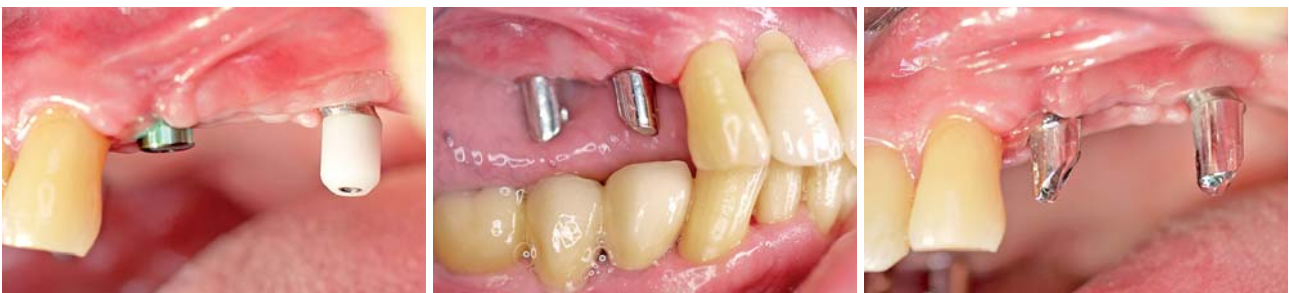

Abb. 3: Implantate, versorgt mit den Gingivaformern (hier Regio 24 = axial inseriertes Implantat und Regio 26 = ein mit 35° Neigung inseriertes Implantat mit DAAS Gingivaformer). – **Abb. 4:** Individuelle Abutments auf den Implantaten Regio 14 und 16 (beide axial inseriert). – **Abb. 5:** Individuelle Abutments auf den Implantaten Regio 24 (axial inseriert) und 26 (geneigt).



Ihren Praxiserfolg im Fokus.

medical inst⁺inct[®]
www.medical-instinct.de

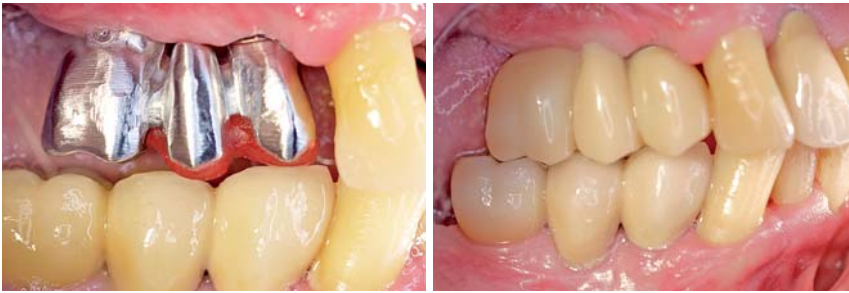

Abb. 6: Anprobe der Metallgerüste in Regio 14–16. – **Abb. 7:** Die Implantate werden mit provisorischen Brücken aus PMMA versorgt und belastet.

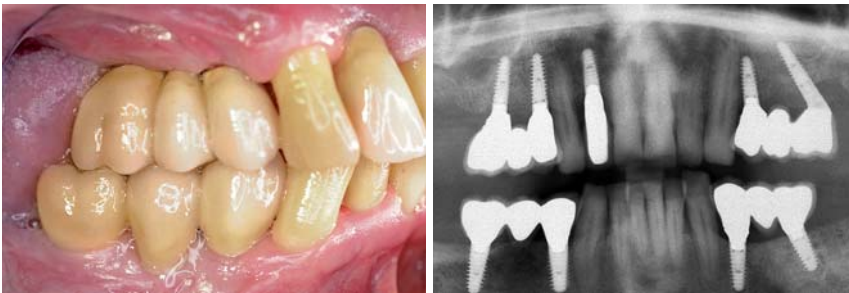

Abb. 8: Die Implantate werden mit definitiven Metall-Keramik-Brücken versorgt und belastet. – **Abb. 9:** Orthopantomograf nach Eingliederung der Restaurationen.

Ungefähr ein Jahr nach den Extraktionen im Oberkiefer stellte sich der Patient zwecks Implantatversorgung bei uns vor. Der Patient litt an einer beidseitigen chronischen Sinusitis und lehnte die Durchführung einer Sinusaugmentation ab. In Regio 16, 14, 12, 24 und 26 wurden fünf Implantate inseriert (Durchmesser 3,75 mm; Soft-Bone, Dentegris, Duisburg). Die Implantate Regio 16, 14, 12 und 24 hatten eine Länge von 11,5 mm und wurden konventionell bzw. axial inseriert, wobei in Regio 16 ein interner Sinuslift durchgeführt wurde. Das Implantat Regio 26 wurde mit einer Neigung von 35° zur vertikalen Achse inseriert und sofort mit einem abgewinkelten 35°-Titan-Aufbau (DAAS Aufbau 35°, Dentegris) versorgt (Abb. 2). Die axial gesetzten Implantate wurden geschlossen (Pickup Abdruckpfosten, Dentegris) und das mit 35° Neigung inserierte Implantat (Regio 26) wurde mithilfe eines systemspezifischen Abdruckpfostens (DAAS Abdruckpfosten, Dentegris; Abb. 3) unter Verwendung eines Polyether-Abformmaterials (Impregum; 3M ESPE, Neuss; Abb. 4) abgeformt. Anschließend wurden die Implantate mit entsprechenden Gingivaformern versorgt (Gingivaformer, ausgestellt in Höhe von 4 mm bzw. DAAS Gingivaformer, Dentegris; Abb. 5). Drei Tage nach der Implantation wurden mithilfe von Übertragungsschlüsseln individuelle Abutments angebracht. Zur Herstellung der individuellen Abutments wurden Platin-Iridium-Kunststoff-Abutments verwendet (PTIR-Abutments, Dentegris), die aus einem vorgefertigten angießbaren Basisteil aus Platin-Iridium und einem Schraubenkamin aus rückstandslos ausbrennbarem Kunststoff bestanden, der als Modellierhilfe diente. Für die Herstellung des Abutments Regio 26 wurde ein systemspezifischer ausgießbarer Kunststoffzylinder verwendet (DAAS Kunststoff-Zylinder, Dentegris). Am selben Tag wurde sowohl ein Metallgerüst aus einer Kobalt-Chrom-Legierung (ZENOTEC NP; Wieland, Pforz-

heim) als auch ein Langzeitprovisorium aus Kunststoff (ZENO-PMMA; Wieland, Pforzheim) für die Sofortversorgung der Bereiche 14–16, 24–26 gefräst. Das Gerüst wurde anprobiert und anschließend wurde das Langzeitprovisorium mit provisorischem Zement (TempBond; Kerr, Orange, CA, USA) eingesetzt (Abb. 6–8).

Vier Monate nach Implantatinsertion und progressiver Sofortbelastung durch das Langzeitprovisorium wurde die endgültige Versorgung mit einem eugenolfreien provisorischen Zement (Implant-Provisional, Alvelogro, Pomona, CA, USA) eingesetzt (Abb. 9).

Schlussfolgerung

Unter bestimmten Bedingungen (keine aktive Parodontalerkrankung, gute Patienten-Kooperation, gute Knochenqualität) ist eine erfolgreiche Früh- oder Sofortbelastung von Implantaten im posterioren Oberkiefer bei ausgewählten Patienten möglich. Für den Erfolg der Implantation und der Versorgung/Belastung von Brückenkonstruktionen auf abgewinkelten Implantaten spielen die Primärstabilität und das Implantatdesign eine große Rolle (Javed und Romanos 2010, Javed et al. 2011). Anhand der bis dato publizierten wissenschaftlichen Ergebnisse ist es nicht möglich, evidenzbasierte Kontraindikationen (anhand der erforderlichen sowie messbaren Werte der Primärstabilität, Knochendichte und -qualität, Einwirkung okklusaler Kräfte) zu diskutieren. So bleiben viele Fragen unbeantwortet und Risiken ungeklärt (Rocuzzo et al. 2009). Unserer Meinung nach liegt der große Vorteil der Nutzung abgewinkelter Implantate nicht unbedingt in der Möglichkeit der Sofortimplantation und/oder Sofortbelastung, sondern erstens in der Vermeidung augmentativer Maßnahmen (z. B. Sinuslift) und zweitens in der Versorgung mit einem festsitzenden Zahnersatz (Rosén und Gynther 2007, Aparicio et al. 2001). Trotz der vielen positiven wissenschaftlichen Berichte sollte sich der behandelnde Arzt des Risikos eines Implantatverlusts bewusst sein, das mit einer Sofortimplantation bzw. Sofortversorgung und -belastung verbunden ist. Darüber hinaus sollte er die eigenen Grenzen definieren und die Patienten nach strengen Kriterien auswählen. **n**

KONTAKT

Prof. Dr. Gregor-Georg Zafiropoulos

Blaues Haus
Sternstraße 61, 40479 Düsseldorf
E-Mail: zafiropoulos@blaues-haus-duesseldorf.de





NATIONALES SYMPOSIUM
**OSTEOLOGY
BONN**

24. MÄRZ 2012



**Osteology
Weichgewebe Spezial**

Chairmen
Wilfried Wagner | Søren Jepsen

www.osteology-bonn.org

Organisiert unter der Schirmherrschaft der Osteology Stiftung

Organisation | Registrierung | Information

Geistlich Biomaterials Vertriebsgesellschaft mbH | 76534 Baden-Baden
Tel. 07223 9624-0 | Fax 07223 9624-10 | info@geistlich.de | www.geistlich.de