

Sicher lächeln – nie wieder ohne Zähne

Das Bremer Konzept der herausnehmbaren Galvanobrücke – Teil 1

Patientendokumentation in zwei Teilen mit Erläuterungen des einerseits standardisierten chirurgischen Vorgehens sowie der standardisierten Arbeitsabläufe der prothetischen Versorgung.

Dr. med. dent. Jan Bogena, Dr. med. dent. Daniela Bogena/Bremen-Vegesack

■ Geprägt durch gezielte Werbung aus Fernsehen und Zeitschriften steigt der Anspruch der Patienten nach höchstmöglichem Komfort immer mehr. So wird eine Restitutio ad integrum der implantologischen als auch prothetischen Rekonstruktionen erwartet, vielfach soll sogar das ästhetische wie auch das funktionelle Ergebnis der implantologisch-prothetischen Behandlung gegenüber dem Ausgangszustand eine erhebliche Verbesserung darstellen.

Anamnese

Ein 61-jähriger Patient stellte sich als Neupatient in unserer Praxis vor. Sein Anliegen war, sich nun mit Beginn der Rente zahnmedizinisch komplett sanieren zu lassen. Allgemeinanamnestisch lagen keine Besonderheiten vor.

Klinischer Befund

Der klinische Befund zeigte festsitzenden Zahnersatz lokalisiert auf einzelnen Zähnen im Oberkiefer sowie eine Kombinationsversorgung über eine herausnehmbare Geschiebekonstruktion im Unterkiefer. Diesen Zahnersatz trug der Patient allerdings nicht mehr. Die marginale Gingiva war gereizt, teilweise sehr hypertroph und zeigte massive Anzeichen einer chronischen Entzündung in Form von Schwellung und Rötung. Der erhobene PSI-Befund war mit einem Wert von „4“ positiv, BOP war ebenso an allen erhobenen Messpunkten positiv. Nahezu alle Zähne hatten einen Lockerungsgrad von 2 bis 3.

Röntgenbefund

Röntgenologisch zeigte sich ein generalisierter horizontaler Knochenabbau mit lokalisierten vertikalen Knocheneinbrüchen (Abb.1). Bis auf die Zähne 15, 33 und 43 waren alle übrigen Zähne nicht erhaltungswürdig.

Planung

Zunächst erfolgte die Aufklärung des Patienten über unterschiedliche therapeutische Möglichkeiten im prothetischen Bereich entsprechend seiner Befundsituation. Dies wäre eine Cover-Denture-Prothese im Oberkiefer so-

wie ein teleskopierender Zahnersatz im Unterkiefer gewesen. Als weitere Alternative kam eine implantologische Pfeilervermehrung in beiden Kiefern in Betracht. Bedingt durch die beidseitige geringe vertikale Knochenresthöhe im Unterkiefer wurde die Insertion von vier interforaminalen Implantaten besprochen. Als prothetische Versorgung wurde ihm die Versorgung mit einer herausnehmbaren teleskopierenden Galvanobrücke vorgeschlagen. Im Oberkiefer sollten zu dem verbliebenen Zahn 15, der klinisch fest war, sechs Implantate gesetzt werden. In Anbetracht des Alters des Patienten und der erstrebten langlebigen Versorgungsform wurde unsererseits von festsitzenden Brückenkonstruktionen abgeraten und wie im Unterkiefer eine herausnehmbare teleskopierende gaumenfreie Galvanobrücke empfohlen. Vorteile, die wir in dieser Versorgungsform auf lange Sicht betrachtet sehen, ist einerseits die Erweiterbarkeit, beispielsweise bei Verlust des eigenen Zahnes 15, sowie ganz klar die Möglichkeit der Pflege des herausnehmbaren Zahnersatzes wie auch der im Mund gut zu erreichenden und zu pflegenden Primärteile. Diese Pflege ist auch langfristig gesehen für eine dritte Person einfach durchzuführen, dies wäre bei festsitzendem Zahnersatz sicherlich nicht gegeben. Die gaumenfreie Gestaltung erlaubt dem Patienten die Wiedererlangung aller Vorzüge wie „Schmecken“, „das Gefühl eigener fester Zähne“,

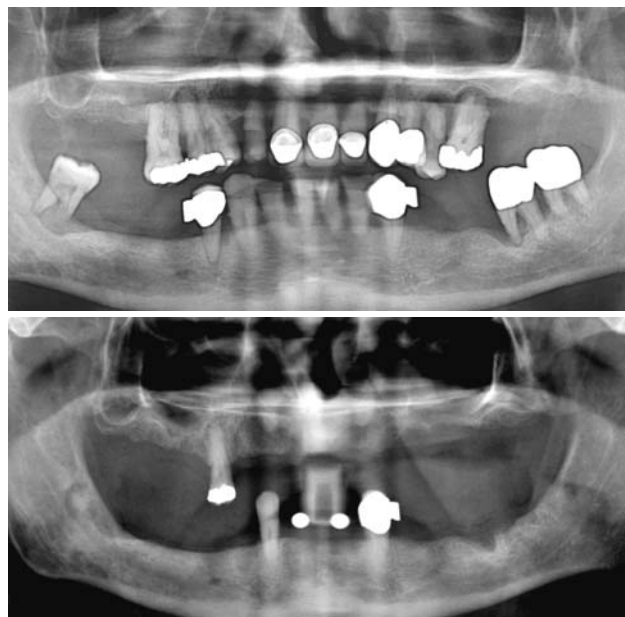


Abb. 1: Röntgenbefund. – Abb. 2: Röntgenmessaufnahme mit Bleikugeln des Unterkiefers.



Abb. 3: SimPlant-Auswertung des Oberkiefers. – **Abb. 4:** Bohrschablone Surgi Guide für den Oberkiefer. – **Abb. 5:** Zahnloser Oberkiefer.

„kein Würgegefühl“ und hervorragende zahntechnische Gestaltungsmöglichkeiten für eine optimale Ästhetik. Dem Patienten wurden in einer Sitzung unter Lokalanästhesie die zu extrahierenden Zähne entfernt, das vorgefundene apikal und interradikulär zystenartige Granulationsgewebe sowie überschüssiges hypertrophes und hyperplastisches Gingivagewebe entfernt. Die Wunden wurden mit Einzelknopfnähten im Seitenzahnbereich und mit einer fortlaufenden Naht im Frontzahnbereich verschlossen, sodass nach Ausheilung eine blassrosa, fest auf der Unterlage adaptierte Mukosa und marginale Gingiva vorgefunden wurde. Der Patient wurde angewiesen, über einen Zeitraum von ca. zwei Wochen täglich zwei- bis dreimal mit CHX zu spülen, die Wunden wurden mehrmals mit einer Eosinlösung bepinselt. Nach einer verträglichen Ausheilungsphase wurde der Patient mit einem herausnehmbaren Interimzahnersatz mit einfachen gebogenen Klammern versorgt.

Chirurgischer Teil

Prächirurgische Planung

Nach sechs Wochen wurde ein neues Röntgenbild angefertigt, um die prächirurgische Planung zu besprechen. Im Unterkiefer wurde eine Röntgenschablone mit Röntgenmesskugeln angefertigt (Abb. 2) und anschließend der

herausnehmbare Zahnersatz mit Titanhülsen als Führungshilfe für die Implantatbohrer versehen. Dies diente somit als Bohrschablone für eine optimale und sichere Positionierung der Implantate. Geplant wurden vier interforaminale Implantate. Im Oberkiefer zeigte sich nach der Ausheilungszeit sowohl im subnasalen Bereich wie auch in den dorsalen Anteilen des Kiefers im Bereich der Kieferhöhlen nur noch eine geringe Resthöhe. Aus diesem Grund wurde im Oberkiefer eine Scanprothese angefertigt und ein dentales CT des Oberkiefers veranlasst. Mithilfe von SimPlant konnten dann die Implantate virtuell dreidimensional geplant werden (Abb. 3). Anhand der SimPlant-Auswertung wurde die Oberkieferimplantation folgendermaßen geplant: Sechs Implantate mit einem Durchmesser von 3,25 sollten gesetzt werden, die Frontzahnimplantate mit zusätzlicher Verankerung im Nasenboden und die beiden endständigen Implantate mit der zusätzlichen Notwendigkeit der Durchführung eines internen Sinuslift. Die Positionierung der Implantate und deren Anzahl erschienen ausreichend, um auf eine Durchführung eines beidseitigen externen Sinuslift oder einer präimplantologischen Knochenauflagerung zu verzichten. Die entsprechenden Bohrschablonen Surgi Guide wurden in Leuven, Belgien, bestellt. So sollte die zuvor bestimmte optimale Positionierung, wie auch die Länge und Durchmesser der Implantate, intraoperativ sichergestellt werden. Es wurden drei Bohrschablonen (Abb. 4) mit integrierten Titan-

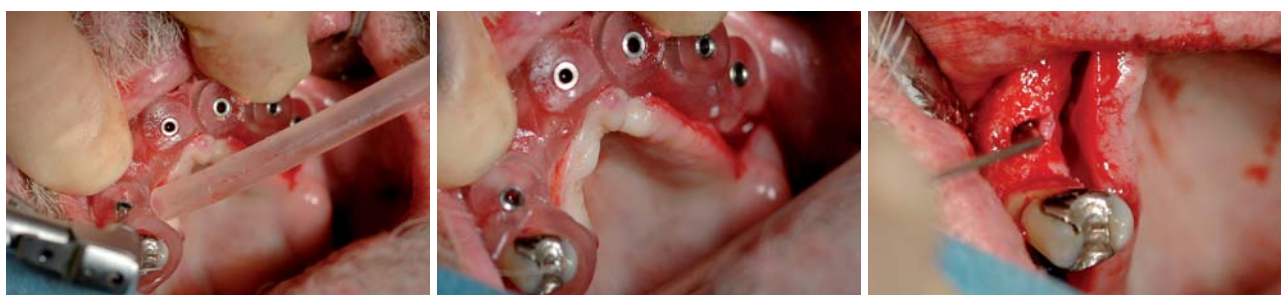


Abb. 6 und 7: OK mit Surgi Guide in situ. – **Abb. 8:** Austasten der Knochenkavität.

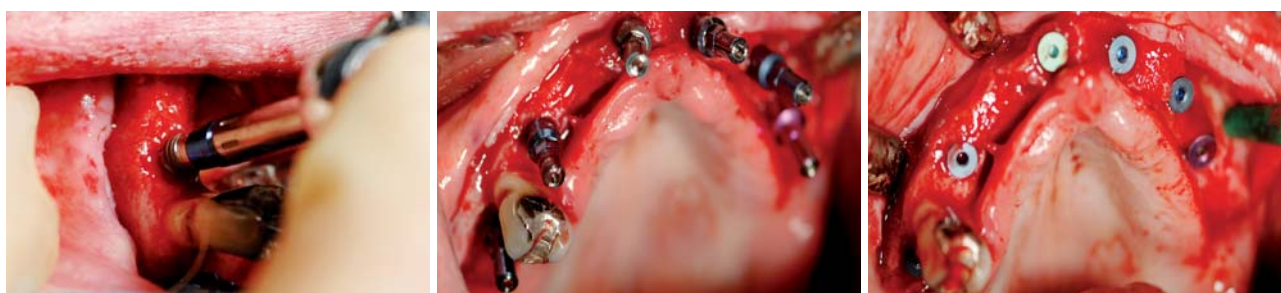

Abb. 9: Einschrauben der Implantate. – **Abb. 10:** OK mit den inserierten Implantaten. – **Abb. 11:** OK mit Verschlusschrauben.

In Kooperation mit

Gothaer/AMG

Stiftung Mensch & Medizin®

Im Implantatpreis von
209€ enthalten

Vollkaskoservice

7 Gründe für das Lizenzkonzept Vollkaskoimplantat:

- ✓ wissenschaftlich dokumentierte Periointegration®
- ✓ erstes Business-Erfolgsrezept für die Implantologie
- ✓ 10 Jahre Recall-Motivation für Patienten
- ✓ Gothaer/AMG abgesicherte 10 Jahres Garantie*
- ✓ Festkostenzuschuss Prothetik von 200 € *
- ✓ Chirurgische Kostenerstattung*
- ✓ deutschlandweite Medien-Präsenz

Anmeldung für Roadshow / Vollkasko Infogutschein

Ja, bitte senden Sie mir Informationen zum Thema Lizenzpartnerschaft.
 Ja, ich melde mich verbindlich zum Preis von 49€ zur Roadshow in: _____ an.
Am Bergbaumuseum 31, 44791 Bochum.
Name: _____
Anschrift: _____
Tel: _____
Email: _____



A

Aktuelle wissenschaftliche Studien belegen, dass nach 9-14 Jahren ohne systematisch unterstützende Behandlung Implantate von Periimplantitis bedroht sind (Roos-Jansäcker et al. 2006, Paper II). Gefragt sind daher periointegrative Implantate.

Periointegration bedeutet die langfristige und entzündungsfreie Erhaltung von unterstützendem Knochen mit einer dicht anliegenden Weichgewebshülse um das Implantat.

In Zusammenarbeit mit der Academy of Periointegration, ein Zusammenschluss führender Vertreter aus Forschung, Lehre und Praxis, ist es Clinical House Europe GmbH gelungen, sieben Designkriterien in eine neuartige ultradichte, periointegrative Implantatkonstruktion umzusetzen.

Jetzt!

Periointegration®

...statt Periimplantitis

In Kooperation mit dem Fraunhofer Institut und namhaften deutschen Universitäten wurde eine intensive Grundlagenforschung im Bereich moderner Hartstoffschichten betrieben. Ein Technologietransfer aus der Luft- und Raumfahrttechnik ermöglicht erstmalig die Beschichtung von Titanoberflächen mit Zirkoniumnitrid und Zirkoniumoxid.

Die aktuellen wissenschaftlichen Ergebnisse auf dem Gebiet der Oberflächentechnologie zeigen, dass Zirkoniumnitrid ein Anhaften des Biofilms mit parodontal-pathogenen Keimen erheblich verringert und die Anlagerung der Gingiva zu einem dichtanliegenden Saumepithel maßgeblich fördert. (Größner-Schreiber et al. 2006).

Vollkaskoimplantat®**

...wir tun was

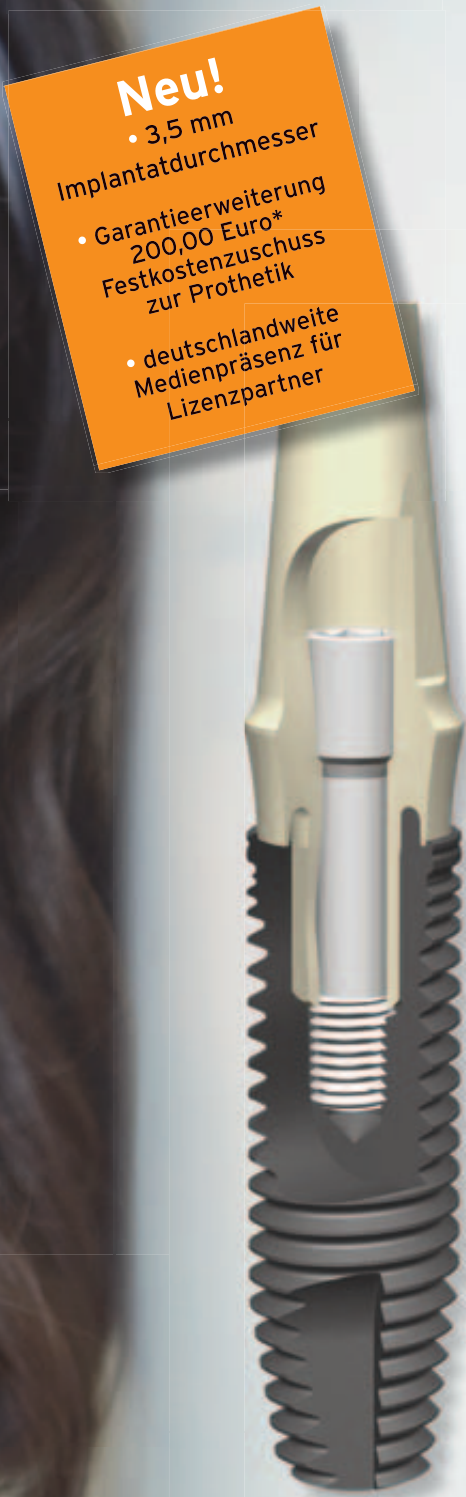Das Vollkaskoimplantat unterstützt Sie bei Ihrer Positionierung und Sichtbarkeit im Bereich „Zahnimplantate mit Nachhaltigkeit“.

Es ist das erste Business Erfolgskonzept für die Implantologie, welches Technologie, Garantieabsicherung und Medialeistung zu einem bundesweit erkennbaren Markenkonzept verbindet. Informieren Sie sich über die Vorteile für Ihre Praxis und die Zugangsvoraussetzungen für Lizenzpartner.

Tel: +49 (0) 234 90 10 260 • info@vollkaskoimplantat.de

Arztsuche unter: www.vollkaskoimplantat.de

Clinical House Dental GmbH • Am Bergbaumuseum 31 · 44791 Bochum
Tel. +49 (0)234 90 10 260 · Fax +49 (0)234 90 10 262



Neu!

• 3,5 mm
Implantatdurchmesser

• Garantieverlängerung
200,00 Euro*
Festkostenzuschuss
zur Prothetik

• deutschlandweite
Medienpräsenz für
Lizenzpartner

Roadshow-Termine 2009

01.07.	Frankfurt/M.	11.09.	Köln	07.10.	Leipzig	18.11.	Kassel
09.07.	Stuttgart	17.09.	Hamburg	21.10.	München	19.11.	Hannover
10.07.	Nürnberg	18.09.	Berlin	28.10.	Bochum	20.11.	Bremen

* bei Implantatverlust gemäß AGB's

** Das VOLLKASKOIMPLANTAT bietet eine abgesicherte Produktgarantieleistung gemäß AGB's




Abb. 12: Interner Sinuslift mit Osteotomen. – **Abb. 13:** Drei Monate postoperative OK-Röntgenkontrolle sowie Röntgenmessaufnahme mit Bohrhülsen des UK. – **Abb. 14:** Umgearbeiteter Interims-ZE zur Bohrschablone im UK.

hülsen als Führungshilfen für die Implantatbohrer geliefert. Es zeigte sich jedoch, dass diese Bohrschablonen ziemlich überdimensioniert waren und massiv zurückgeschliffen werden mussten, um sie überhaupt auf den freigelegten Knochen platzieren zu können und auch die Dimension des freipäparierten Mukoperiostlappens einigermassen dimensioniert lassen zu können.

Implantatinsertion Oberkiefer

Da wir den Oberkiefer nach Implantation generell fünf bis sechs Monate ausheilen lassen, haben wir mit der Insertion der Oberkieferimplantate begonnen und zeitlich versetzt nach drei Monaten im Unterkiefer die Implantate gesetzt. In Lokalanästhesie wurde ein durchgehender Mukoperiostlappen gebildet, dieser wurde nur so weit mobilisiert, um die Bohrschablonen per Hand lagestabil halten zu können und die Implantatbohrer sicher durch die Führungshilfen führen zu können (Abb. 5–9). Intraoperativ stellte sich jedoch die Knochendimension trotz der vorherigen computernavigierten Analyse als besser dar, sodass zum Teil längere und breiter dimensionierte Implantate gesetzt werden konnten. Es wurden sechs Implantate der Fa. BEGO Semados S 3,25, S 3,75 und S 4,5 inseriert (Abb. 10 und 11). Standardmäßig werden Einmalbohrer verwendet. Die Implantatbettaufrbereitung erfolgte mittels Pilotbohrung und den entspre-

chenden Erweiterungsbohrern. Die Implantate wurden nach vorgegebenem Protokoll manuell mit einem Drehmomentschlüssel mit einem Drehmoment von 30 Ncm inseriert. Als Wasserkühlung kommt stets isotonische Kochsalzlösung zum Einsatz. Bei den endständigen Implantaten wurde jeweils ein interner Sinuslift durchgeführt, um ein ausreichend langes Implantat inserieren zu können. Mithilfe von Osteotomen (Abb. 12) (Fa. Zepf) konnte so die Kieferhöhlenschleimhaut unter leichten Klopfbewegungen angehoben werden. Die Osteotome werden in unterschiedlichen Durchmessern geliefert. Nach Rückverlagerung des Mukoperiostlappens wurde dieser zunächst im Bereich der Papilla incisiva und dann beidseitig die lateralen Anteile mit einem Nahtmaterial in Stärke 0,6 vernäht. In unserer Praxis wird bei jeder Implantation ein praxisintern erstelltes Operationsprotokoll ausgefüllt, um allen Anforderungen unseres eingeführten Qualitätsmanagementsystems zu entsprechen. Der Patient bekam eine Stunde präoperativ ein Lokalantibiotikum (Amoxycillin 2.000 mg) in unserer Praxis verabreicht. Da der Eingriff nicht länger als zwei Stunden dauerte, wurde postoperativ auf eine weitere Gabe verzichtet (siehe DGZMK-Stellungnahme 2008). Weiterhin wurde der Patient instruiert, in den folgenden vier bis sechs Wochen zwei- bis dreimal täglich mit einem CHX-Präparat zu spülen und in den ersten beiden Wochen auch den Bereich

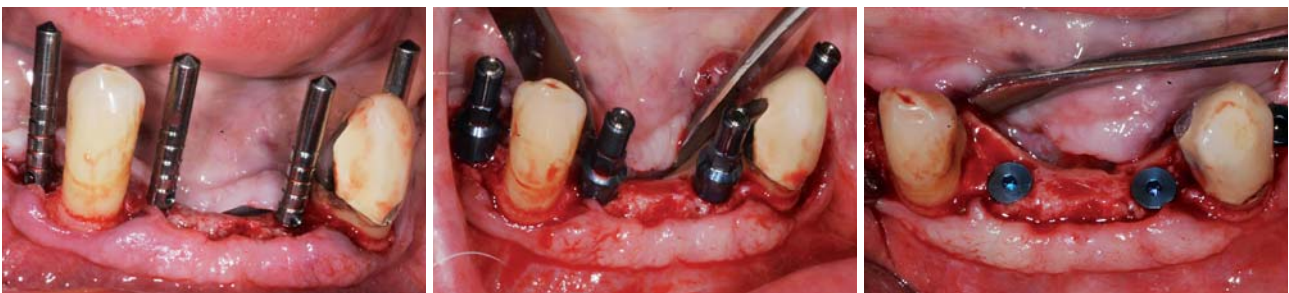

Abb. 15: Parallelisierungspins im UK. – **Abb. 16:** Unterkiefer mit inserierten Implantaten. – **Abb. 17:** Verschlusschrauben im UK.

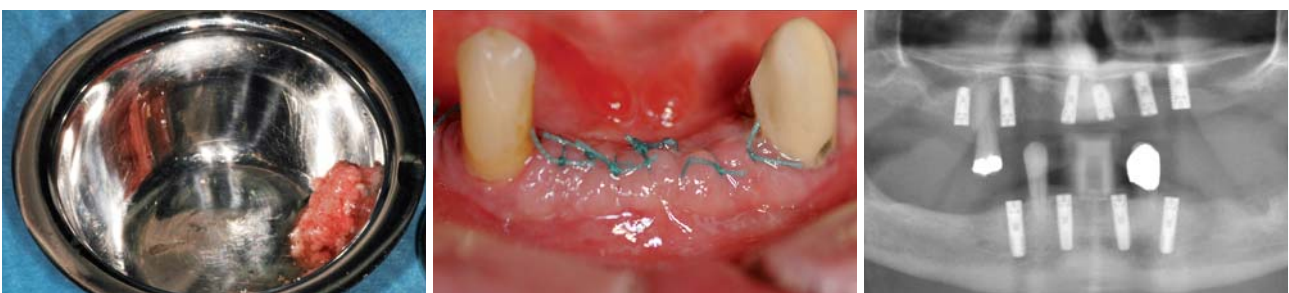

Abb. 18: Aufgefangener autologer Knochen. – **Abb. 19:** UK-Nahtverschluss. – **Abb. 20:** Postoperative UK-Röntgenkontrolle.

der Nähte vorsichtig mit einer weichen Zahnbürste und CHX zu reinigen (siehe Checkliste „Postoperative Verhaltensmaßnahmen“). Den herausnehmbaren Zahnersatz durfte er in den ersten vier Tagen nicht einsetzen. Dieser wurde danach weichbleibend mit Mucopren soft unterfüttert und erst nach einer individuellen Ausheilungszeit regelrecht unterfüttert.

Implantatinsertion Unterkiefer

Circa drei Monate später erfolgte die Insertion der Unterkieferimplantate ebenfalls unter Lokalanästhesie nach gleichem Operationsprotokoll. Lediglich in den herausnehmbaren Unterkiefer-Interimsersatz wurden Titanhülsen als Führungshilfen für die Implantatbohrer eingearbeitet. Diese wurden nach der Operation entfernt und der Bereich der Aussparungen mit Kunststoff aufgefüllt. Der umgearbeitete Zahnersatz diente somit ebenfalls als Röntgenmessschablone (Abb.13 und 14). Zur Überprüfung der Parallelität der Bohrungen wurden die mitgelieferten Parallelisierungsstifte in die Bohrkavitäten eingesetzt, hierdurch konnte sichergestellt werden, dass auch die später gesetzten Implantate in gleicher Weise parallel zueinander ausgerichtet waren. Achsenkorrekturen können zu diesem Zeitpunkt noch vorgenommen werden (Abb.15–17).

Der aufgefangene Knochen (Bone Trap, Abb.18) konnte genutzt werden, um kleine Knochendefekte wie vestibulär des gesetzten Implantates Regio 34 aufzufüllen.

Danach erfolgte der Wundverschluss wieder mit Nahtmaterial der Stärke 0,6 (Abb. 19). Als postoperative Verhaltensmaßnahmen galten nach dieser Implantation dieselben wie bereits bei dem Oberkiefer aufgeführt. Es wurden vier Implantate der Fa. BEGO Semados S 3,75 inseriert. Nach jeder Implantation erfolgt eine röntgenologische Kontrollaufnahme (Abb. 20).

Implantatfreilegung

Weitere drei Monate später erfolgte unter Lokalanästhesie die Freilegung aller Implantate, die Verschlusschrauben wurden entfernt und Gingivaformer aufgeschraubt. Zwei Wochen später konnte mit der prothetischen Rekonstruktion begonnen werden. ■

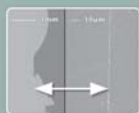
Lesen Sie mehr zur prothetischen Planung dieses Falles in der nächsten Ausgabe des Implantologie Journals!

■ KONTAKT

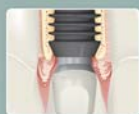Dr. med. dent. Jan Bogena, Chirurgie
Dr. med. dent. Daniela Bogena, Prothetik
 Bogena Praxis für Zahnheilkunde
 Sagerstr. 28, 28757 Bremen-Vegesack
 E-Mail: mail@dr-bogena.de

ANZEIGE

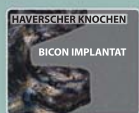WEITERE VORTEILE VON BICON – UNVERÄNDERT SEIT 1985



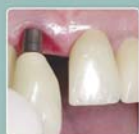BAKTERIENDICHTE KONUS-VERBINDUNG
 1,5° Locking Taper Verbindung ohne Schrauben zwischen Implantat und Abutment



PLATTFORM SWITCHING
 Erhalt des krestalen Knochens sorgt für ästhetische Gingivakonturen



PLATEAU DESIGN
 Bildung von kortikolähnlichem, sehr widerstandsfähigem Knochen in den Implantatrippen



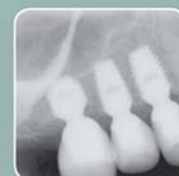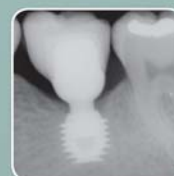EXTRAORALE ZEMENTIERUNG
 Entfernung überschüssiger Zementreste außerhalb des Mundes

SHORT IMPLANT™



MIT DEN SHORT IMPLANTS VON BICON KÖNNEN SIE:

- ▶ Vitale Strukturen umgehen
- ▶ Augmentationsverfahren minimieren
- ▶ Platzierungsmöglichkeiten für Implantate maximieren
- ▶ Ihre Implantatbehandlungen vereinfachen
- ▶ Eine klinisch bewährte Lösung anbieten



**Minimieren Sie Knochenaufbauverfahren.
 Maximieren Sie die Möglichkeit der Implantatpositionierungen.**

SHORT IMPLANT Starter Paket

Sie wählen 15 Short Implants und erhalten GRATIS 1 komplettes Instrumenten Kit. Bitte kontaktieren Sie uns unter: 065 43 / 81 82 00 und Sie erhalten weitere Informationen!

www.bicon.com



Seit 1985 » Einfach. Berechenbar. Wirtschaftlich.

Kontakt:

Tel. 0 65 43 - 81 82 00
germany@bicon.com